ANWENDERBERICHT // Der nachfolgende Fallbericht beschäftigt sich mit der prä- und postendodontischen Präparation eines Molaren zur vollständigen Restauration des Zahnes mittels einer adhäsiv befestigten Endo-Krone und stellt die einzelnen Behandlungsschritte dar.

VON DER ENDODONTISCHEN ZUGANGSKAVITÄT BIS ZUR ENDO-KRONE – STEP-BY-STEP

Dr. Ernst M. Posch / Meckesheim

Es wurde eine Wurzelbehandlung an Zahn 26 durchgeführt und der Zahn abschließend mit einer Endo-Krone versehen. Auf die einzelnen Schritte dieser endodontischen Behandlung soll hier nur kurz eingegangen werden.

In diesem Patientenfall war der Zahn 26 mit einem provisorischen Verschluss versehen (alio loco), welcher zunächst im ers-

Abb. 1: Primäre Zugangskavität. **Abb. 2:** Sekundäre Zugangskavität. **Abb. 3:** Einkürzen unter sich gehender Höckerareale. **Abb. 4:** Situation vor der Aufbereitung der Kanäle.

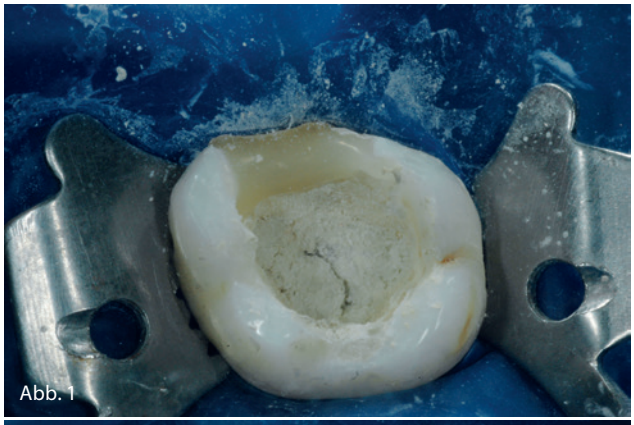
Abb. 1

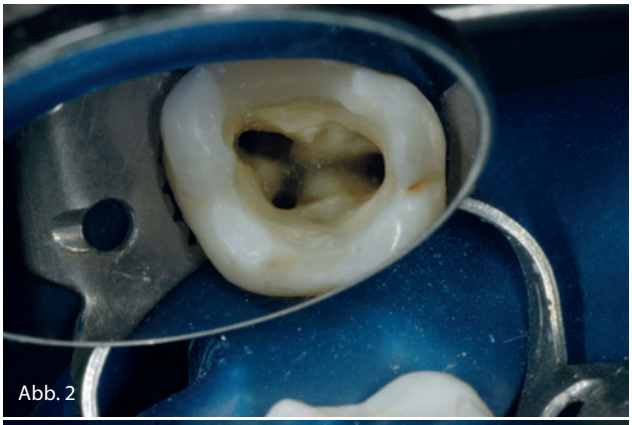
Abb. 2

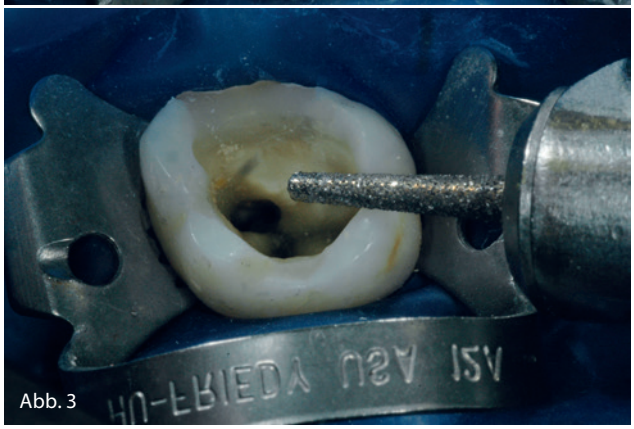
Abb. 3

Abb. 4

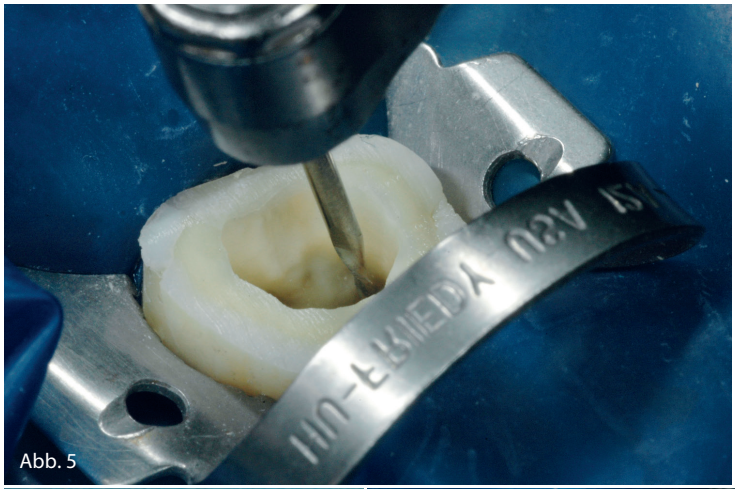
Abb. 5

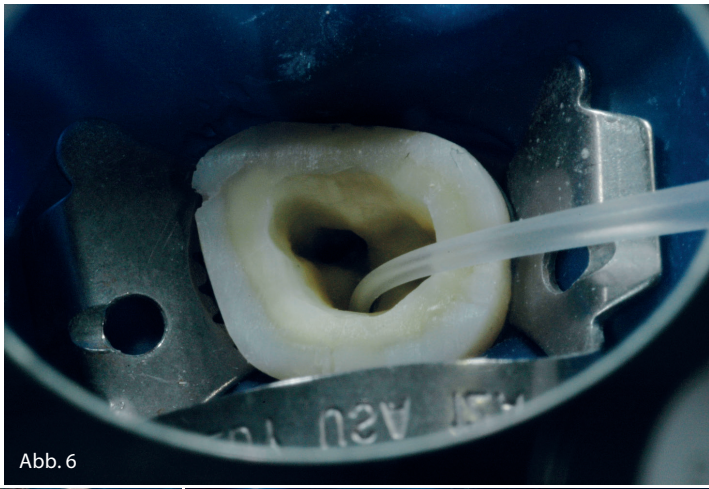
Abb. 6

Abb. 7


Abb. 8

Abb. 9

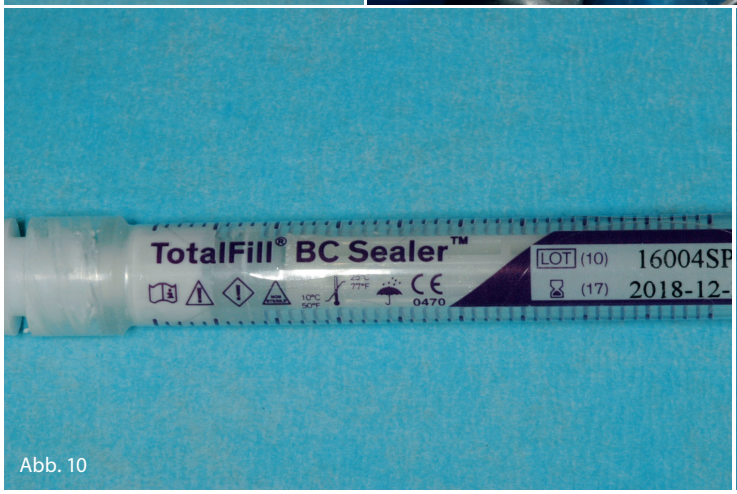

Abb. 10

Abb. 11

Abb. 5: Maschinelle Aufbereitung. **Abb. 6:** Obturation mit BC-Sealer. **Abb. 7:** Benetzte Guttapercha zur Obturation. **Abb. 8:** Distaler Kanal, obturiert. **Abb. 9:** Zustand nach Obturation. **Abb. 10:** BC-Sealer. **Abb. 11:** Total Fill Guttapercha.

ten Schritt entfernt wurde. Hier zeigt sich schon das Ausmaß der primären Zugangskavität mit unter sich gehenden Schmelzarealen, was uns zu der Planung veranlasste, den Zahn mittels einer Endo-Krone prothetisch wiederherzustellen (Abb. 1).

Der nachfolgende Schritt war wie bei jeder endodontischen Behandlung die Präparation der sekundären Zugangskavität (Abb. 2). Auf diese Weise ergibt sich bereits die angedeutete Grundform für die spätere Kastenpräparation zur Aufnahme der Endo-Krone.

Anschließend wurden alle unter sich gehenden Höckerareale eingekürzt bzw. ausgeblockt, um einer späteren Fraktur vorzubeugen (Abb. 3). Damit war die eigentliche präendodontische Arbeit beendet, es konnte nun mit der Aufbereitung der Kanäle begonnen werden (Abb. 4). In diesem Fall wurde mit dem System HyFlex von COLTENE gearbeitet.

Die Kanäle wurden im ersten Schritt mit dem Orifice Opener 25/.12 eröffnet. Wie immer erfolgte zunächst die Erstellung eines Gleitpfades mit einer 010-Handfeile; danach wurde rotierend mit der Gleit-

Abb. 12

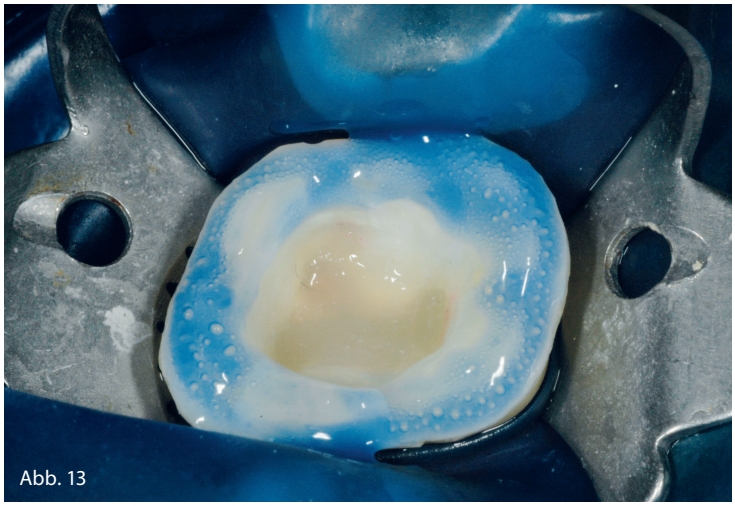
Abb. 13

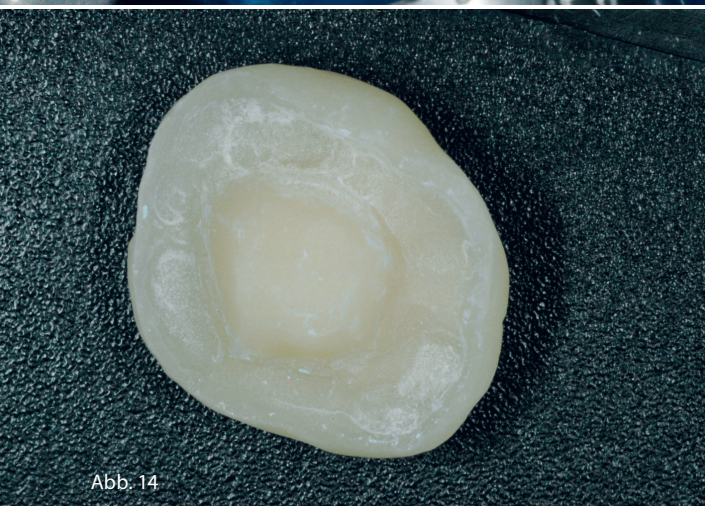
Abb. 14

Abb. 15

Abb. 12: Bakteriendichter Verschluss der Kanaleingänge und Präparation einer zirkulären Stufe. **Abb. 13:** Ätzen der Schmelzränder. **Abb. 14:** Endo-Krone von basal. **Abb. 15:** Krone adhäsiv befestigt.

pfadfeile 10/.05 fortgefahren. Die weitere Sequenz setzt sich zusammen aus der Shaping Feile 20/.05, gefolgt von der HyFlex OneFile 25. In diesem Fall wurde die Aufbereitung mit der 40/.04 Finishing File abgeschlossen.

Gespült wurde gemäß Spülprotokoll mit NaOCl 6%. Zur Entfernung des Smearlayers erfolgte eine Spülung mit EDTA-Abschlussspülung, wiederum NaOCl. Nach Trocknung der Kanäle mit zum System gehörenden Papierspitzen konnten anschließend die Kanäle obturiert werden.

Die Obturation der Kanäle erfolgte mit dem biokeramischen BC-Sealer und den dazugehörigen BC-Guttapercha Points (Abb. 6–10). Dazu wurden die Kanäle bis zum apikalen Wurzeldrittel mit Sealer beschickt, unter Verwendung einer speziellen Kanüle. Danach wurde der mit Sealer benetzte Guttapercha-Point (Abb. 11) auf Arbeitslänge eingebracht. Abschließend wurden die Kanaleingänge adhäsiv bakteriendicht verschlossen (Abb. 12).

Die eigentliche Präparation einer Endo-Krone besteht nun lediglich im sauberen Einkürzen der okklusalen Bereiche und deren Finieren sowie im Anlegen einer zirkulären Stufe im Schmelzbereich. Alternativ kann anstelle der Stufe auch eine Hohlkehle präpariert werden. Ob man komplett auf Stufe oder Hohlkehle verzichtet, wird gegensätzlich diskutiert und bleibt somit dem jeweiligen Behandler überlassen. Wir präparieren immer eine Stufe, um zusätzliche Adhäsion für die adhäsive Befestigung der Krone zu generieren.

Die Endo-Krone wurde von basal mit Keramik-Ätzgel und Silan konditioniert (Abb. 13 und 14) und adhäsiv mit Adhese Universal und Variolink Esthetic DC eingesetzt, einem dualhärtenden Befestigungszement. Abbildung 15 zeigt den Abschluss der Behandlung und die Endo-Krone in situ.

DR. ERNST M. POSCH
Endoclin
Zahnerhaltung
Steingasse 7
74909 Meckesheim
Tel.: 06226 99260-88
Fax: 06226 99260-77
info@endoclin.de
www.endoclin.de

Praxis einfach online planen

Mit dem NWD Praxiskonfigurator

Wunschausstattung

komfortabel konfigurieren

2019-617-8688_Stand: 24.04.2019

Plandent

NWD

NWD • Schuckertstr. 21 • 48153 Münster • Tel.: +49 (0) 251 / 7607-268 • Freefax: 0800 / 78015-17 • **www.nwd.de/praxiskonfigurator**