Lückenschluss bei Diastemata im Frontzahnbereich

Aligner-Therapie und additive Veneerversorgung

Der vorliegende Beitrag beschreibt die kombinierte funktionskieferorthopädische und prothetische Behandlung einer jungen Patientin. Ziel war die ästhetische und funktionelle Rehabilitation im Frontzahnbereich durch eine präprothetische Aligner-Therapie sowie eine additive Veneerversorgung.

Dr. Sven Egger, MSc., MSc., Prof. Dr. med. dent. Markus Greven, MSc., MDS, PhD, ZTM Christian Berg

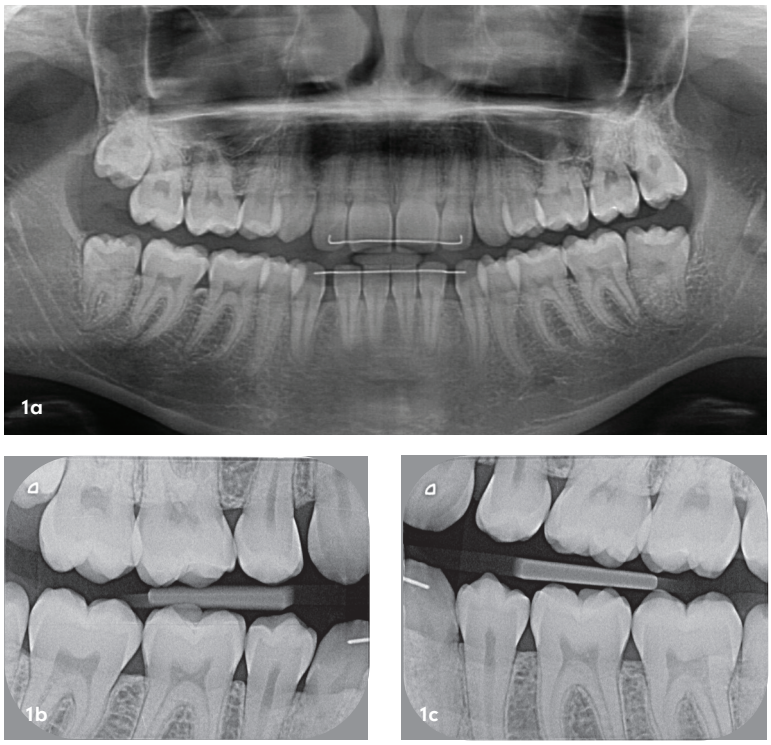

Mit der Einführung von Mikrohybridkompositen in der konservierenden Zahnheilkunde und der Anwendung von Schmelz- und Dentinkompositen im Schichttechnikverfahren Ende der 90er-Jahre wurden Modifikationen der Zahnform wie beispielweise das Schließen von Diastemata oder die Korrektur eines unregelmäßigen Inzisalkantenverlaufs praktisch und minimalinvasiv durchführbar.[1a] Ebenso haben in der Prothetik minimalinvasive Behandlungskonzepte oder additive Verfahren sogar ohne vorheriges Beschleifen (Non-Prep Veneers, Additional Veneers) an Bedeutung gewonnen.[1b]

Ausgangssituation

Die Ausgangssituation in diesem Patientenfall zeigt einerseits einen Platzmangel (Diskrepanz Kiefer- zu Zahngröße, tertiärer Engstand im Bereich der Weisheitszähne) sowie andererseits eine mit Restlücken behaftete Frontbezahnung (Malokklusion) nach abgeschlossener kieferorthopädischer Behandlung (PM-Extraktion, festsitzende KFO).

Abb. 1a–c: OPT-Ausgangssituation (a). Bissflügelaufnahmen (b+c).
Abb. 2: Front in Okklusion.

Die Patientin wünscht sich aufgrund ihrer hohen Lachlinie eine Verbesserung der ästhetischen Situation mit einem möglichst zahnschonenden Verfahren.

Allgemeinmedizinische Anamnese

Der Erstbesuch mit Erhebung der allgemeinmedizinischen Anamnese erfolgte am 13.1.2022. Die Patientin ist gesund und berichtet über keine bekannten Allgemeinerkrankungen. Eine regelmäßige Medikamenteneinnahme besteht nicht.

Klinischer Befund – rote Ästhetik

- Im Ober- und Unterkiefer zeigt sich ein ausreichendes Band an keratinisierter Schleimhaut.
- Die Gewebestärke entspricht einem dünnen Biotyp.
- Die Patientin verfügt über normal geformte Ober- und Unterlippen.
- Die Lachlinie verläuft frontal und lateral hoch (Gummy Smile).

Klinischer Befund – weiße Ästhetik

- Zahnlänge: Die OK-Front empfindet die Patientin aufgrund der bestehenden Restlücken als unschön.
- Das entspannte Lächeln zeigt knapp zwei Drittel der Länge der Frontzähne.
- Die Schneidekanten treffen beim Lächeln nicht auf die Unterlippe (berührungsinaktives Lächeln).[2]
- Zahn 13 erreicht nicht die Kauebene (Infraokklusion).

Klinischer Befund – Dentalstatus

- Zahnform: Es imponieren quadratische Zahnformen.
- Zahnstellung: Es imponieren Restlücken im Unterkiefer (Primatenlücken) sowie Diastema mediale und laterale im Oberkiefer.
- Zahnfarbe: Die Patientin ist mit der Zahnfarbe zufrieden und wünscht sich im Rahmen der Rehabilitation keine Aufhellung.

Röntgenbefund

- Abb. 1a–c: OPT und Bissflügelaufnahmen.
- Kein Anhalt für nicht zahnverursachte Prozesse.
- PM-Extraktion/Lückenschluss
- Restlücken OK/UK-Front
- Nicht erhaltungswürdige Weisheitszähne 18, 28, 38 und 48
- (tertiärer Engstand/posteriore Diskrepanz)
- Aufnahmedatum: 13.1.2022

Abb. 3: Volles Lachen (Behandlungsbeginn).

Abb. 4+5: Lateralaufnahmen rechts und links (laterotrusiv).

Zahnmedizinische Anamnese

Die letzte zahnärztliche Behandlung fand vor etwa einem Jahr beim bisherigen Hauszahnarzt statt, der kürzlich verstarb. Auf Empfehlung ihrer Mutter stellte sich die Patientin daraufhin erstmals in unserer Praxis vor. Sie äußerte den Wunsch nach einem Schluss der verbliebenen Restlücken im Bereich der oberen und unteren Frontzähne. Im Kindesalter wurden sämtliche Prämolaren extrahiert. Anschließend erfolgte eine kieferorthopädische Behandlung mit einer festsitzenden Apparatur (Brackets) über einen Zeitraum von zwei Jahren. Insgesamt ist die Patientin mit dem Erscheinungsbild ihrer Zähne zwar zufrieden, wünscht sich jedoch eine Verbesserung der ästhetischen Situation im Frontzahnbereich.

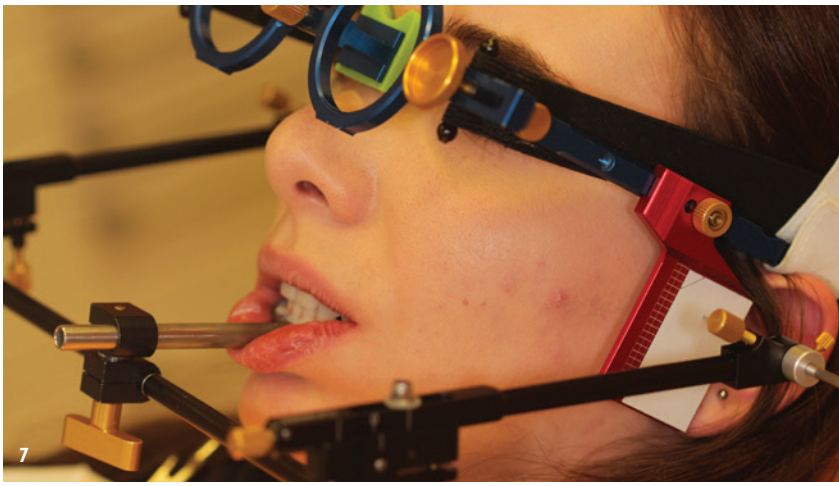

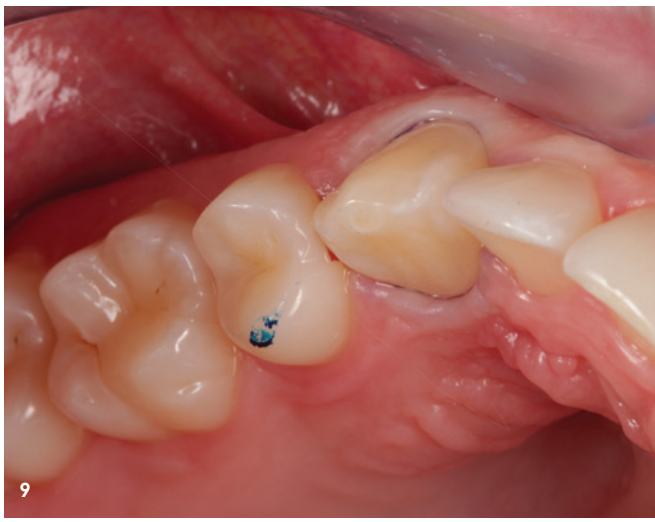

Abb. 6: Brux-Checker-Folie zur Visualisierung des Press- und Knirschverhaltens. – **Abb. 7:** Klinische und instrumentelle Funktionsanalyse (Condylografie). – **Abb. 8:** Abschluss KFO-Vorbehandlung (vor Entfernung der Attachments). – **Abb. 9:** Abformung Non-Prep Veneer 13 mit gelegtem Retraktionsfaden. – **Abb. 10:** Veneeranprobe („Non-Prep" Veneer 13 und „Additional" 21) mit Try-in-Paste auf Glyceringelbasis (Ivoclar).

Einstellung der Patientin

Die Patientin entschied sich nach ausführlicher Aufklärung und eingehender Beratung für die Entfernung der Ober- und Unterkieferweisheitszähne sowie für eine präprothetische Vorbehandlung mittels Aligner-Schienen. Ergänzend wurde eine additive Versorgung mit Non-Prep Veneers beziehungsweise Additionals im Bereich der Oberkieferfront geplant.
Sie legte großen Wert auf eine ästhetisch-funktionelle und dauerhafte Verbesserung ihrer orofazialen Ästhetik und stand einer notwendigen kieferorthopädischen sowie ästhetisch-rekonstruktiven Rehabilitation grundsätzlich aufgeschlossen gegenüber.

Diagnosen

Aus der klinischen und radiologischen Befundung ergaben sich folgende Diagnosen:
- konservierend suffizient versorgtes Erwachsenengebiss
- Diastema mediale und laterale im Ober- und Unterkiefer
- posteriore Diskrepanz (tertiärer Engstand) im Bereich der Weisheitszähne

Parodontal zeigte sich ein stabiler Zustand ohne Behandlungsbedarf.

Funktionell bestanden folgende Befunde:
- retrale Zwangsbisslage
- dentale Klasse I bei skelettaler Klasse II
- beidseitige Myoarthropathie (beginnendes internal derangement, links stärker als rechts)
- fehlende Eckzahnführung aufgrund einer Infraokklusion von Zahn 13
- Mesialkippung von Zahn 16
- Elongation von Zahn 46
- Störung der dynamischen Okklusion
- parafunktionelle Aktivität mit Latero- und Mediotrusionsfacetten

Praxis Performance erfordert neues Denken.
Think again.

iTero Lumina™ Intraoralscanner

Zahlreiche **Visualisierungs- und Diagnosetools** unterstützen Ihre Patientengespräche. **Realistische In-Face-Visualisierungen** machen das mögliche **Invisalign® Behandlungsergebnis** schon im Beratungsgespräch sichtbar. Intuitiver **Chairside-Design-Workflow, powered by exocad™**, ermöglicht zahnmedizinische Behandlungen in nur einem Termin.

Hier scannen
und **Produktdemo vereinbaren.**

© 2026 Align Technology, Inc. Align, iTero, iTero Lumina, exocad, Invisalign sowie weitere Bezeichnungen sind Handelsmarken von Align Technology, Inc.

iTero lumina™

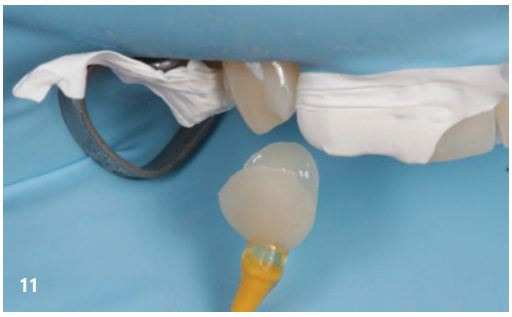

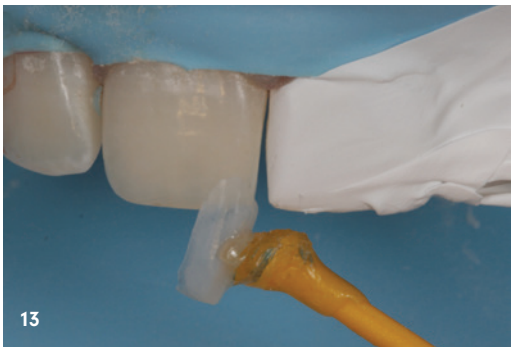

Abb. 11: Einsetzen unter absoluter Trockenlegung mit Kofferdam, Isolierung der Nachbarzähne mit Teflonband. – **Abb. 12:** Anprobe Additional 11 und Non-Prep Veneer 23. – **Abb. 13:** Adhäsives Einsetzen mit hochviskosem Komposit (Empress Direct Enamel A1, Ivoclar). – **Abb. 14:** Definitiv eingesetzte Restaurationen 13, 11, 21 und 23.

Behandlungsplanung

Die Behandlung wurde in mehrere Therapiephasen gegliedert.
Zunächst erfolgte eine professionelle Zahnreinigung (Dentalhygiene) sowie die chirurgische Entfernung aller vier Weisheitszähne.
Im Anschluss wurde eine kieferorthopädische Vorbehandlung mit Aligner-Schienen durchgeführt. Ziel dieser Maßnahme war der (Rest-)Lückenschluss im Ober- und Unterkiefer, eine harmonische Ausformung der Zahnbögen sowie eine Verbesserung der Front- und Eckzahn-Führung. Dazu sollten unter anderem Zahn 13 extrudiert, Zahn 16 mesial aufgerichtet und Zahn 46 intrudiert werden.
Zur weiteren Diagnostik wurden Situationsmodelle erstellt und eine klinische sowie instrumentelle Funktionsanalyse durchgeführt. Zusätzlich erfolgte eine Condylografie sowie eine Gesichtsbogenübertragung. Auf dieser Grundlage wurden ein diagnostisches Wax-up und ein Mock-up angefertigt.

Die geschätzte Dauer der kieferorthopädischen Therapie betrug etwa 26 Monate.
Nach Abschluss der kieferorthopädischen Behandlung erfolgte eine Reevaluation mit erneuter klinischer und instrumenteller Funktionsanalyse.

Definitive Versorgung

Die definitive prothetische Versorgung erfolgte mittels Non-Prep Veneers und Additionals.
Im Bereich der Eckzähne wurden Non-Prep Veneers an den Zähnen 13 und 23 eingesetzt. Zusätzlich wurden additive Veneers („Additionals“) an den Zähnen 11 und 21 angefertigt.
Die zahntechnische Umsetzung erfolgte mit Feldspatkeramik auf feuerfesten Stümpfen (Creation Willi Geller, KLEMA).
Nach Abformung, Kieferrelationsbestimmung und erneuter Gesichtsbogenübertragung wurden die keramischen Restaurationen zunächst einprobiert und anschließend in den folgenden Sitzungen definitiv eingegliedert (Abb. 8–14).

Diskussion/Epikrise

Grundsätzlich stand zunächst auch eine reine Aligner-Therapie zur Diskussion. Die Patientin wünschte sich jedoch nach Abschluss der kieferorthopädischen Behandlung den Schluss der verbliebenen Restlücke im Oberkieferfrontzahnbereich 11/21.[3,4]
Trotz dreimaligem Versuch, den in Infraokklusion stehenden Zahn 13 zu extrudieren, blieb es nach insgesamt 21(!) Aligner-Schienen und einer Extrusion von knapp einem Millimeter letztlich bei einem Kompromiss. Dieser wurde mittels zweier Non-Prep Veneers auf 13 und 23 ausgeglichen, wodurch gleichzeitig eine Optimierung der Eckzahnführung erreicht werden konnte.
Die Zahnproportionen (Längen-Breiten-Verhältnis ca. 90 Prozent) sind insbesondere im Frontzahnbereich nicht optimal. Die Patientin war je-

- **Rote Ästhetik:** Es zeigen sich stabile und gesunde Weichgewebsverhältnisse (Abb. 15–17).
- **Weiße Ästhetik:** Zahnlänge: Die Patientin empfindet die Länge der Oberkieferfrontzähne als ausreichend. Das entspannte Lächeln zeigt etwa zwei Drittel der Frontzahnlänge.[2]
- **Zahnform:** Die Form der Eck- und seitlichen Schneidezähne entspricht nach dem Diastemaschluss den Wünschen der Patientin (Abb. 14).
- **Porträt en face** bei Behandlungsabschluss (Abb. 18).

Abb. 15+16: Laterotrusion links/rechts mit ausreichender Front-Eckzahn-Führung. – **Abb. 17:** Front in Protrusion (Frontführung). – **Abb. 18:** Porträt en face (Schluss).

Alle Abbildungen:
© Dr. Sven Egger,
Prof. Dr. Markus Greven,
ZTM Christian Berg

Dr. Sven Egger [Infos zum Autor]

Dr. Markus Greven [Infos zum Autor]

ZTM Christian Berg [Infos zum Autor]

Literatur

doch mit der Zahnlänge zufrieden und wünschte ausdrücklich keine Verlängerung der mittleren Frontzähne.
Durch die „Formveränderung" respektive Verlängerung der Eckzähne konnte eine bessere Eckzahnführung erzielt werden (mehr Überbiss sowie eine verbesserte palatinale Kontaktfläche beziehungsweise ein besserer Anschluss an die Unterkieferfront).[5] Für die Patientin ist das Ergebnis sehr zufriedenstellend. Auch für den Behandler stellt sich die Behandlung – trotz des notwendigen Kompromisses – als Erfolg dar.

kontakt.

Dr. Sven Egger, MSc., MSc.
Grünpfahlgasse 8
4001 Basel • Schweiz
DrSven-Egger@aesthetikart.ch

ZTM Christian Berg
Oraldesign bei Cera-Tech AG
Hammerstrasse 26
4410 Liestal • Schweiz
famberg@bluewin.ch

Dr. Markus Greven, M.Sc., MD Sc., PhD
Craniofaciale und Occlusale Medizin
Welschnonnenstraße 1–5
53111 Bonn • Deutschland
greven@medeco-bonn.de