

# Ästhetische und funktionelle Rehabilitation eines fortgeschrittenen Abrasionsgebisses

## Minimalinvasive Versorgung mit okklusalen und labialen Veneers

**Autoren**\_Dr. Annett Kobler, Dr. Christian R. Gernhardt

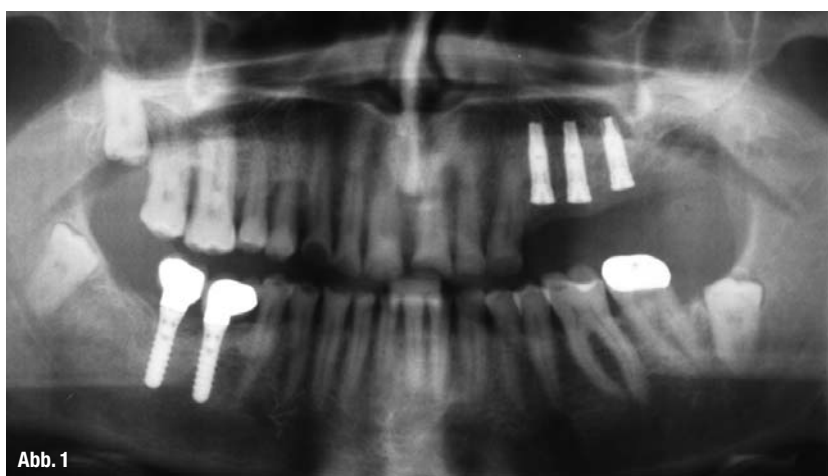

Abb. 1

Unterkieferbewegungen, das Kiefergelenk adaptiert sich an die neue Situation und die vertikale Kieferrelation verändert sich (Raigrodski & Dogan 2008). Ein exzessiver Verlust an vertikaler Bisshöhe ist rekonstruktiv immer noch eine schwierige Aufgabe (Davies et al. 2002). Ferner leiden betroffene Patienten nicht selten unter den bisweilen sehr schmerzhaften Symptomen der Dentinhypersensibilität. Die Restauration erfolgt konventionell mittels Teilkronen oder kompletter Überkronung der betroffenen Zähne, wobei nicht selten große Anteile gesunder Zahnhartsubstanz durch präparatorische Maßnahmen geopfert werden müssen. Die damit einhergehenden Risiken des Präparationstraumas bis hin zum Vitalitätsverlust sind bekannt und müssen einkalkuliert werden. Aufgrund der gestiegenen ästhetischen Anforderungen unserer Patienten werden vollkeramische Restaurationen immer wichtiger. Im Abrasionsgebiss stellt sich umso mehr die Frage nach einem geeigneten Material. Die vollkeramische Versorgung im Front- und Seitenzahnbereich wurde in zahlreichen Studien untersucht und ergab Überlebensraten von bis zu 12 Jahren von 91–95% (Dumfahrt & Schaffer 2000, Fradeani 2003, Fradeani et al. 2005). Die adhäsive Restauration solcher Fälle mit keramischen okklusalen und labialen Veneers stellt somit eine substanzschonende

### \_Einleitung

**Abb. 1**\_ OPG nach Exzision und Implantation im II. Quadranten. Die Behandlung der natürlichen Zähne wurde noch nicht begonnen.

**Abb. 2**\_ Extraorale Ansicht der Ausgangssituation.

**Abb. 3**\_ Die intraorale Ansicht zeigt den Umfang der Zahnschädigungen des vorliegenden Abrasionsgebisses.

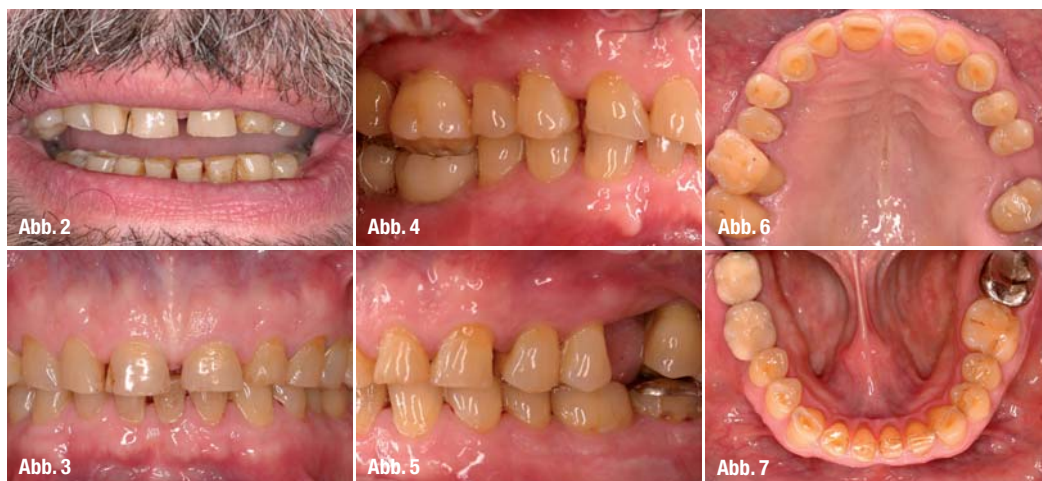**Abb. 4**\_ Laterale Ansicht der rechten Gebisshälfte vor Beginn der Behandlung.

**Abb. 5**\_ Laterale Ansicht der linken Gebisshälfte zu Beginn. Der 26 musste extrahiert werden.

**Abb. 6**\_ Okklusale Ansicht des Oberkiefers nach Exzision des Zahnes 26. Deutlich zu erkennen sind die massiven Zahnhartsubstanzverluste.

**Abb. 7**\_ Okklusale Ansicht des Unterkiefers. Auch hier liegen umfangreiche Schädigungen der Zahnhartsubstanz vor.

Unphysiologischer nicht kariös bedingter Zahnhartsubstanzverlust kann auf mechanische (Abrasion, Attrition), chemische (Erosion) oder traumatische Ursachen zurückgeführt werden, entsteht aber meist durch Kombination dieser Faktoren. Hochgradige Attrition kann Dentin freilegen und zum Verlust von großen Anteilen der klinischen Krone führen. Dabei kommt es zur Veränderung der okklusal geführten



nende Alternative zur vollständigen Überkronung dar, welche sicher auch hinsichtlich der Ästhetik dem konventionellen Vorgehen überlegen ist.

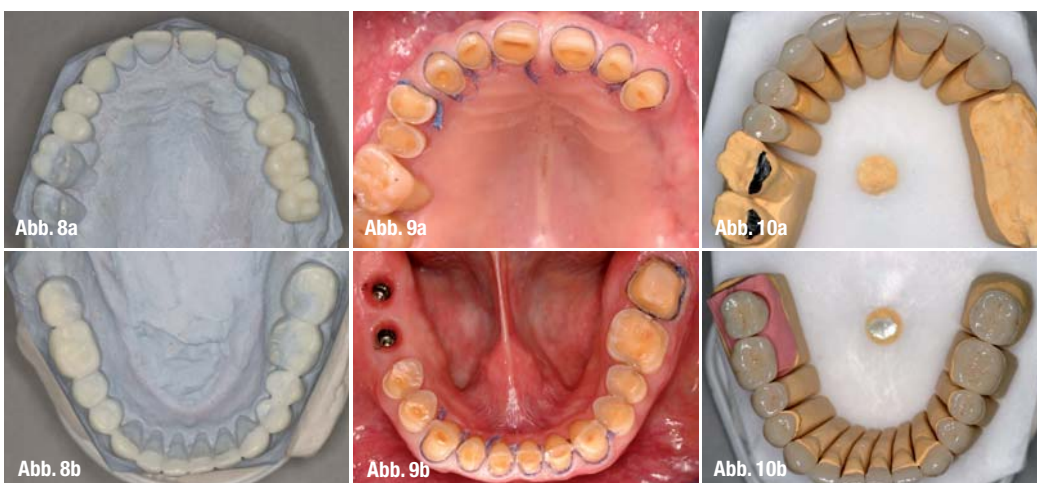
## Fallbeschreibung

### Anamnese

Der 66-jährige Patient in gutem Allgemeinzustand wurde zur Weiterbehandlung an unsere Klinik überwiesen. Laut Vorbehandler ist eine systematische Parodontitistherapie durchgeführt worden, und in Regio 46 und 47 wurden zwei Straumannimplantate inseriert. Der Patient wünschte die Sanierung aller Zähne und die Versorgung der Lücke Regio 26, da der Zahn erst vor ein paar Wochen gezogen wurde. Er

Röntgenologisch war der starke horizontale und vertikale Knochenabbau vor allem an 24, 25 und 27 erkennbar, wobei ungefähr 2/3 der Wurzeloberfläche betroffen waren. 27 wies einen Furkationsbefall auf, außerdem war eine insuffiziente Wurzelfüllung erkennbar. 18, 38 und 48 waren retiniert und 28 teilretiniert.

Die Frontzahnästhetik wurde durch verschiedene Faktoren negativ beeinflusst. Die Disharmonie des Schneidekantenverlaufs, welche nicht mehr mit der Unterlippenkurvatur übereinstimmte, sowie das durch den abrasiven Substanzverlust veränderte Längen-Breiten-Verhältnis der Frontzähne und die Lückenbildung zwischen den Zähnen durch den Verlust der approximalen Kontaktpunkte beeinflussten das



**Abb. 8a und b** \_ Diagnostisches Wax-up des Ober- und Unterkiefers in neuer vertikaler Relation. Auf dieser Basis wurden Provisorien hergestellt. **Abb. 9a und b** \_ Ansicht des Ober- und Unterkiefers nach Präparation der Zähne vor provisorischer Versorgung.

**Abb. 10a-c** \_ Fertiggestellte Restaurationen im Ober- und Unterkiefer auf dem Modell.

wünschte die Wiederherstellung seiner „alten Zahnform“, sodass beim Sprechen und Lachen wieder Zähne zu sehen sind, sowie eine hellere Zahnfarbe. Der Patient berichtete zwar über eine Zahnfleischbehandlung, regelmäßige Recalluntersuchungen oder professionelle Zahnreinigungen seien aber nicht durchgeführt worden.

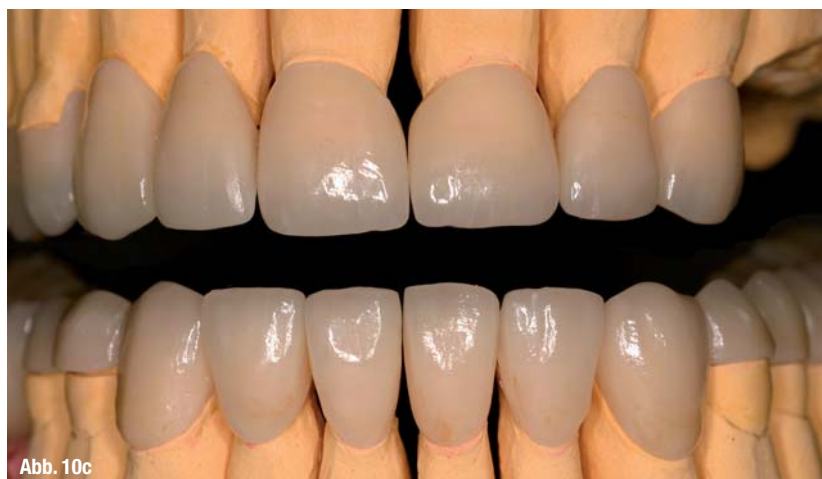### Klinische Ausgangssituation

Gingivale Entzündungszeichen und parodontaler Attachmentverlust vor allem im Bereich der Prämolaren und Molaren bei unzureichender Mundhygiene waren erkennbar. An allen Zähnen waren starke abrasive und erosive Zahnhartsubstanzdefekte vorhanden, wodurch ein massiver Bisshöhenverlust eingetreten war. Die Zähne 16 und 17 waren stark elongiert und nach vestibulär gekippt und somit ein Gleithindernis in der dynamischen Okklusion. Die implantatprothetische Versorgung von 46 und 47 war angepasst an die elongierten Zähne 16, 17 ausgeführt worden, sodass eine massive vertikale Stufe in der Okklusionsebene vorhanden war. Die dynamische Okklusion war dadurch in der Protrusion und Laterotrusion behindert. Eine Front-Eckzahnführung war durch die abrasiven Zahnhartsubstanzverluste nicht mehr vorhanden (Abb. 2-6).

ästhetische Erscheinungsbild negativ. Das Diastema mediale sollte auf Wunsch des Patienten ebenfalls geschlossen werden.

### Diagnosestellung

Generalisierte Parodontitis marginalis chronica  
Okklusopathie mit gestörter dynamischer Okklusion (Bruxismus)  
Prothetisch insuffizient versorgtes Gebiss mit Schalllücke Regio 26



**Abb. 10c**

**Abb. 11** \_ Okklusale Ansicht des Oberkiefers nach Eingliederung der gesamten Restaurationen. Die implantatgetragenen Restaurationen sind ebenfalls eingegliedert.

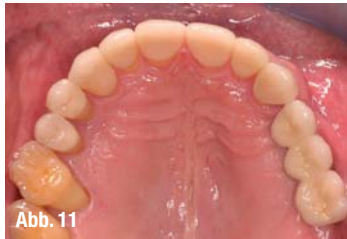

Abb. 11

**Abb. 12** \_ Okklusale Ansicht des Unterkiefers nach Eingliederung der vollkeramischen Restaurationen.

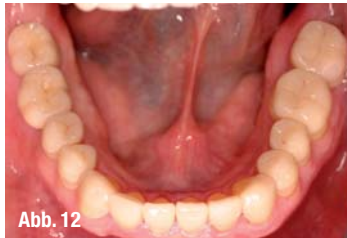

Abb. 12

**Abb. 13 und 14** \_ Laterale Ansicht der beiden Gebisshälften nach Eingliederung.

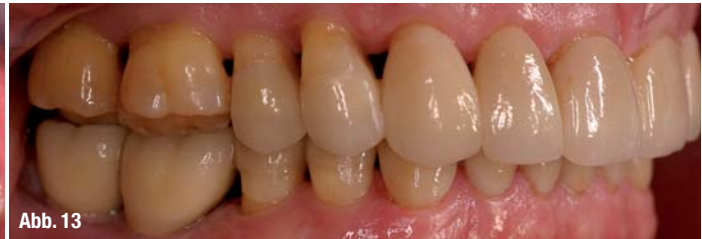

Abb. 13

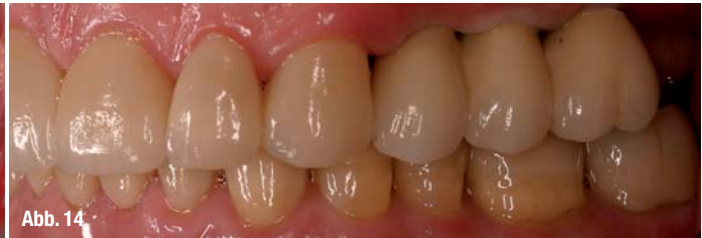

Abb. 14

## \_ Behandlung

### Systematische Parodontitis-Therapie

Aufgrund der erhöhten Taschentiefen und Lockerungsgrade und in Hinsicht auf die spätere geplante festsitzende prothetische Versorgung waren die Zähne 24, 25, 27 und der teilretinierte 28 nicht erhaltungswürdig und wurden extrahiert. Die retinierten 18, 38 und 48 waren völlig symptomlos und behinderten die geplante restaurative Versorgung nicht. Aufgrund des nicht gerechtfertigten Operationsrisikos vor allem im Unterkiefer wurden diese Zähne in situ belassen. Im Zuge der Initialtherapie wurden eine professionelle Zahnreinigung mit entsprechenden Mundhygieneinstruktionen und eine regelmäßige Kontrolle der Mundhygieneindizes (API, SBI) durchgeführt. Nachdem eine entsprechende suffiziente Mundhygiene durch den Patienten erreicht war, wurde eine geschlossene Küretage durchgeführt.

### Funktionelle Vorbehandlung

Es wurde ein klinischer Funktionsstatus erhoben. Der Patient gab an, vorwiegend nachts zu knirschen. Ergab keine Missempfindungen oder Schmerzen im Bereich der Muskulatur und Kiefergelenke an. Es war eine gestörte dynamische Okklusion bei Pro- und Laterotrusion mit Balance- und Hyperbalancekontakten im Molarengebiet vorhanden. Durch Bestimmung der Ruheschwebe, welche 9 mm betrug, wurde der Höhenverlust in der Vertikalrelation bestimmt. Es wurde eine okklusal adjustierte Schiene in zentrischer Kondylenposition im Unterkiefer eingegliedert, wobei die Anhebung des Bisses schrittweise erfolgte. Im Abstand von jeweils vier Wochen wurde der Biss von zuerst 3 mm und zweimal 1,5 mm um 6 mm angehoben. Dabei wurde regelmäßig die Kaumuskulatur und das Kiefergelenk auf Verspannungen und Schmerzen untersucht. Der Patient hatte zu keinem Zeitpunkt Schmerzen oder Probleme angegeben und hat sich gut an die neue Bisshöhe adaptiert. Er wurde über die Trageweise dieser

Schiene aufgeklärt und sollte sie nur zum Essen und zur Reinigung herausnehmen.

Anhand der neu bestimmten Bisshöhe wurde ein diagnostisches Wax-up (Abb. 7a, b) hergestellt, um das Ausmaß der restaurativen Therapie abzuschätzen und dem Patienten die geplanten Veränderungen besser veranschaulichen zu können.

### Implantation

Nach zweimonatiger Ausheilungszeit der Extraktionsalveolen wurde durch Anfertigung eines OPG mit Röntgenmessschablone das vertikale Knochenangebot und die Ausdehnung der Kieferhöhle in Regio 24 bis 26 bestimmt. Klinisch war ein ausreichend breiter Kieferkamm mit breiter befestigter Schleimhaut vorhanden.

Es wurden in Regio 24 und 25 je ein 4 x 13 mm und in Regio 26 ein 4 x 11,5 mm 3/ Osseotite Certain Implantat inseriert (Abb. 1), dabei wurde in Regio 24 und 25 mit autologem Knochen aus den gewonnenen Bohrspänen geringfügig augmentiert. Die Implantate heilten gedeckt für fünf Monate ein.

### Restaurative Versorgung

Zuerst wurden die Prämolaren und Molaren im III. Quadranten präpariert. 37 war bereits mit einer metallischen Teilkrone versorgt, welche abgenommen wurde und danach aufgrund von Zahnhalsdefekten vestibulär eine Nachpräparation für eine Vollkrone erfolgte. 36 hatte bereits eine okklusal-distale Kunststofffüllung, welche entfernt und in die folgende Präparation mit einbezogen wurde. Auf eine okklusale Reduktion an 34, 35 und 36 wurde aufgrund der geplanten Bisshebung fast vollständig verzichtet. Das okklusale Relief wurde lediglich geglättet und die linguale und interdentalen Restaurationsgrenzen plateauartig gestaltet, um eine definierte Präparationsgrenze zu erhalten. Da der abrasive und erosive Substanzabtrag nie ausschließlich okklusal auftritt, sondern Bukkal- und Lingualflächen in der Regel mehr oder minder stark mitbetroffen sind, verschmälert sich die bukkolin-

# Kariesschutz

durch

# Zahnaufhellung\*

\* ... wenn es die richtige ist.

**Die einzigen  
Zahnaufhellungsgele  
mit der  
patentierten  
PF-Formel  
für den  
Kariesschutz!**

**Faxantwort: 0180-1000 790**

**Ja**, Zahnaufhellung mit Karies-  
schutz interessiert mich.

Bitte senden Sie mir ein  
kostenloses  
Informationspaket

Praxisstempel

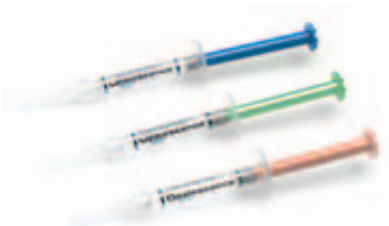Zahlreiche wissenschaftliche Studien belegen, dass professionelle Zahnaufhellung mit pH-neutralen Gelen sicher und wirksam durchgeführt werden kann.

**Doch nun beginnt eine neue Ära:  
Zahnaufhellungsgele können Zähne stärken!\***

Von Ultradent Products, dem Marktführer auf dem Gebiet der Zahnaufhellung:



**trèswhite supreme**  
in gebrauchsfertigen KombiTrays



**Opalescence PF**  
bequem in individueller Tiefziehschiene



**Opalescence Boost**  
schnell in der Praxis

Die Gele mit der patentierten PF-Formel sind in der Lage, dank ihres Gehaltes an Kaliumnitrat und Fluorid **die Kariesresistenz des Schmelzes zu stärken.**

**Mit Opalescence zu ästhetischen und gesunden Zähnen!**

\* T. Al-Qunaian: The Effect of Whitening Agents on Caries Susceptibility of Human Enamel. Operative Dentistry, 2005, 30-2, 265-270.\* T. Al-Qunaian: The Effect of Whitening Agents on Caries Susceptibility of Human Enamel. Operative Dentistry, 2005, 30-2, 265-270.

Mein Dental-Depot:



**Besuchen Sie uns!**

**Halle 11.3  
Stand K010/L019**



UP Dental GmbH · Am Westhoyer Berg 30 · 51149 Köln  
Tel 0180-1000 788 · Fax 0180-1000 790 · info@updental.de

Vertrieb durch den autorisierten und beratenden Dental-Fachhandel

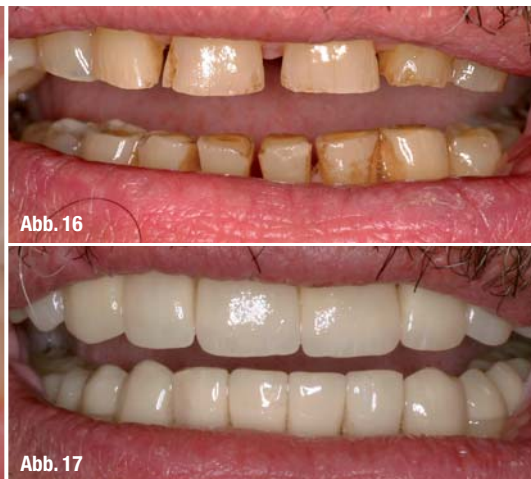
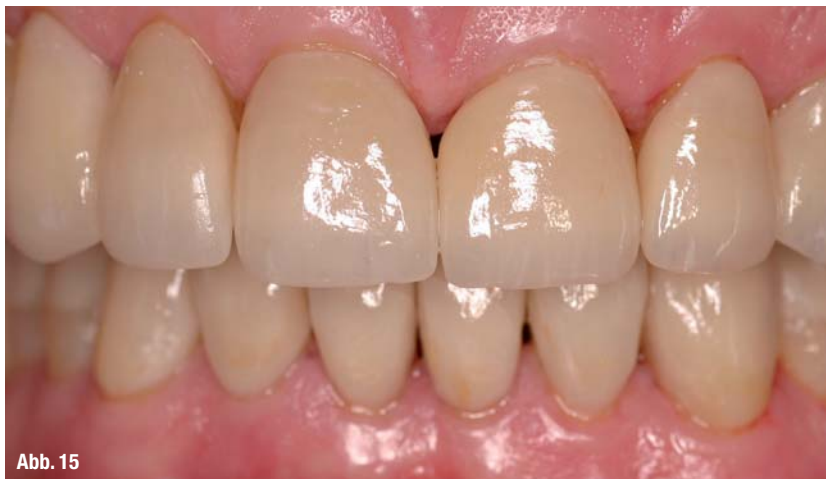
Abb. 15

Abb. 16

Abb. 17

**Abb. 15\_** Frontale Ansicht nach Eingliederung zeigt die deutliche Verbesserung im Vergleich zum Ausgangszustand.

**Abb. 16\_** Lippenbild zu Beginn der Behandlung. Deutlich sichtbare Abrasionen.

**Abb. 17\_** Lippenbild nach Eingliederung der gesamten vollkeramischen Versorgung und Verbesserung der Situation.

guale Breite der Kaufläche. Durch eine bukkale Stufenpräparation kann eine morphologisch korrekte Okklusalfächengestaltung realisiert werden (Hugo 2000).

In der zweiten Sitzung wurden die Veneers an 33–43, die Full-Veneers an 13–23, die okklusalen Veneers an 14, 15 und 44, 45 präpariert. In der Unterkieferfront wurde eine klassische Veneerpräparation mit inzisalem Plateau durchgeführt, wobei inzisal wiederum keine Höhenreduktion nötig war, sondern nur eine Glättung des ohnehin durch Abrasion vorhandenen Plateaus. Ob okkusal ein ausreichendes Platzangebot zur Verfügung stand, wurde mittels Tiefziehschienen, welche über das diagnostische Wax-up angefertigt wurden, kontrolliert. Diese Schienen dienten ebenfalls zur Herstellung der Provisorien. Das vestibuläre Platzangebot wurde mit Silikonschablonen überprüft, welche ebenfalls am Modell des Wax-ups hergestellt wurden. Diese wurden bis auf Inziskantenhöhe gekürzt und stellten somit den notwendigen vestibulären Substanzabtrag dar. Die Zähne 44 und 45 wurden wie schon beschrieben mit okklusaler Glättung und vestibulärer Stufe für die Aufnahme eines okklusalen Veneers präpariert. Bei der Präparation von 14 wurde zusätzlich ein mesialer Kasten angelegt, um die vorhandene Lücke zu 13 schließen zu können. Um den Palatinalstand von 15 ausgleichen zu können, wurde die vestibuläre Stufe an diesem Zahn etwas tiefer gelegt. 16 und 17 waren so stark elongiert, dass keine Präparation notwendig war. Laut Angabe des Patienten waren die Lücken Regio 46 und 47 mehrere Jahre unversorgt geblieben, was in Kombination mit der parodontalen Schädigung sicher als Grund für die Elongation anzusehen ist. Aufgrund der jetzt guten Mundhygiene des Patienten und der parodontalen Parameter waren diese beiden Zähne aber noch erhaltungswürdig und gut in die geplante Restauration zu integrieren. In der Oberkieferfront waren die abrasiven und erosiven Hartsubstanzverluste sehr weit auf die Palatinalflächen ausgedehnt, sodass diese als Full-Veneer mit

in die Präparation einbezogen wurden. Zwischen den einzelnen Präparationsschritten wurde die Schiene segmentweise getrennt und ein Kunststoffregisrat (Kalloccryl CPGM rot, Speiko, Münster) angefertigt. Zuerst wurde nach der Präparation der Ober- und Unterkieferfront die Schiene zwischen 43 und 44 getrennt und ein Regisrat in der Front angefertigt, um den Biss zu fixieren. Nach der Präparation der Prämolaren wurde das Frontregisrat und der Rest der Schiene auf 46 und 47 zur Registrierung im Prämolarengebiet genutzt. Die schädelbezügliche Relation wurde mit einem Gesichtsbogen (Artex, GIRRbach, Pforzheim) bestimmt.

Die Abformung wurde mit Impregum und Perma-dyne (ESPE, Seefeld) durchgeführt. Die provisorische Versorgung wurde mithilfe der Tiefziehschienen und Protemp (ESPE, Seefeld) in der neuen Biss-höhe hergestellt.

Die fertiggestellten Restaurationen aus Hera Ceram Press- und Verblendkeramik (Heraeus, Hanau) wurden mit Try-In Paste (Ivoclar Vivadent, Ellwangen) einprobiert und auf Passung und Farbe kontrolliert. Danach wurden die Restaurationen angeätzt (IPS Ceramics Ätzgel, Ivoclar Vivadent, Schaan, Liechtenstein) und mit einem Haftsilan (Monobond S, Ivoclar Vivadent, Schaan, Liechtenstein) konditioniert. Nach absoluter Trockenlegung unter Kofferdam wurden die Zähne nach Konditionierung mit 37%iger Phosphorsäure mit dem Dentinhaftvermittlersystem Syntac (Ivoclar Vivadent, Schaan, Liechtenstein) vorbehandelt und die Veneers mit Variolink II (Ivoclar Vivadent, Schaan, Liechtenstein) befestigt. Zuerst wurden die Restaurationen im III. Quadranten zementiert, danach wurden die Abutments auf 46 und 47 mit 35 Ncm aufgeschraubt, die Schraubenzugänge mit Clip (VOCO, Cuxhaven) verschlossen und die Kronen mit Temp Bond (American Dental Systems, Vaterstetten) zementiert. Danach wurden die Restaurationen auf 44, 45, 14 und 15 befestigt. In einer zweiten Behandlungssitzung wurden die Veneers

von 33 – 43 und 13 – 23 befestigt. Die auf dem Modell vom Techniker markierten Bereiche auf den Okklusalflächen von 16 und 17 wurden nach dem Einsetzen aller Restaurationen im Rahmen der Feinkorrektur der Okklusion eingeschliffen. Die Restaurationsränder wurden, wenn nötig, mit dem Skalpell, feinstkörnigen Diamanten, Finierstreifen und Gummipolierern ausgearbeitet. Nach einer Woche erfolgte nochmals eine Okklusionskontrolle und die Eingliederung einer okklusal adjustierten Schiene im Oberkiefer mit Abstützung im II. Quadranten, da dieser noch unversorgt war.

Nach abgeschlossener Einheilungszeit wurden die Implantate Regio 24, 25 und 26 freigelegt, nach 14-tägiger Abheilungszeit abgeformt und mit einem Kronenblock versorgt. Die Verblockung wurde der Einzelkronenversorgung vorgezogen, um die mechanischen Risikofaktoren aufgrund des weicheren Knochens im Oberkiefer zu reduzieren. Abschließend wurde eine okklusal adjustierte Schiene im Oberkiefer eingegliedert.

### **\_Schlussfolgerung**

Die Wünsche des Patienten an Ästhetik und Funktionalität des Zahnersatzes konnten vollständig erfüllt werden. Die minimalinvasive Restauration durch Abrasion verloren gegangener Zahnhartsubstanz mittels labialer und okklusaler Veneers stellt eine Alternative zur konventionellen Teilkronen- oder Kronenversorgung dar. Im Vergleich zu diesem „maximalinvasiven“ Vorgehen spricht nicht nur der Erhalt gesunder Zahnhartsubstanz und die Schonung der Pulpa-Dentin-Einheit, sondern auch die ausgezeichnete Ästhetik für die angewendeten Verfahren. Durch die Wiederherstellung sämtlicher Okklusalflächen konnten harmonische okklusale Verhältnisse in Statik und Dynamik hergestellt werden. Der Patient verfügt wieder über eine Front-Eckzahnführung, wobei störende Früh- und Balancekontakte, welche sicher auch Auslöser für den bestehenden Bruxismus waren, nicht mehr vorhanden sind. Laut Graber (1995) kann bei Patienten, deren dysfunktionelle Erkrankung durch okklusale Interferenzen und einen dadurch erhöhten Muskeltonus entsteht, durch Korrekturen im okklusalen Bereich der primär okklusionsbedingte Muskelhyertonus reduziert werden. Es ist daher anzunehmen, dass der Bruxismus durch die funktionelle Rehabilitation durchaus vermindert, aber sicher nicht komplett abgestellt wird, daher wurde zum Schutz der Keramikrestaurationen eine okklusal adjustierte Schiene eingegliedert, welche vorwiegend nachts getragen werden soll. Kritisch ist trotzdem die erhöhte Frakturgefahr nicht nur vollkeramischer, sondern auch keramisch verblendeter Metall- oder Zirkonoxidrestaurationen bei Patienten mit bestehendem Bruxismus zu sehen (Stur-

zenegger et al. 2000, Otto & De Nisco 2002). Es muss dann individuell abgewogen werden, wie hoch der ästhetische Anspruch des Patienten ist, ob reine Gussrestaurationen oder Metallkaufflächen toleriert werden, und inwieweit vorbestehende Restaurationen oder kariöse Läsionen eine invasivere Therapie mit Teil- oder Vollkronen rechtfertigen.

*Literaturliste beim Verlag erhältlich.*

### **\_Autoren**

**cosmetic**  
dentistry



#### **Dr. Annett Kobler**

1997–2002 Studium der Zahnheilkunde in Leipzig, 2003–2004 wissenschaftliche Mitarbeiterin der Poliklinik für Zahnärztliche Prothetik der Martin-Luther-Universität Halle-Wittenberg

(Prof. Dr. J. M. Setz), 2004 Promotion, seit 2004 wissenschaftliche Mitarbeiterin der Poliklinik für Zahnerhaltungskunde und Parodontologie der Martin-Luther-Universität Halle-Wittenberg (Prof. Dr. H.-G. Schaller), 2008 Zertifizierung für Zahnärztliche Implantologie der DGI



#### **OA Dr. Christian R. Gernhardt**

1992–1997 Studium der Zahn-, Mund- und Kieferheilkunde in Ulm und Freiburg im Breisgau, 1997 Approbation und Promotion, 1997–1999 Wissenschaftlicher

Mitarbeiter in der Poliklinik für zahnärztliche Prothetik der Albert-Ludwigs-Universität Freiburg (Prof. Dr. J. R. Strub), seit 1999 Oberarzt der Universitätspoliklinik für Zahnerhaltungskunde und Parodontologie der Martin-Luther-Universität Halle-Wittenberg, Halle (Saale).

#### **Kontakt:**

**Dr. Annett Kobler, Dr. Christian Gernhardt**  
Martin-Luther-Universität Halle-Wittenberg  
Universitätspoliklinik für Zahnerhaltungskunde und Parodontologie  
Große Steinstraße 19  
06108 Halle (Saale)  
E-Mail: annett.kobler@medizin.uni-halle.de  
christian.gernhardt@medizin.uni-halle.de