

Das Implantat-ästhetische Risikoprofil bei kongenitaler Nichtanlage

Autoren _ Dr. med. dent. Peter Gehrke, ZTM Oliver Fackler, Prof. Dr. med. dent. Günter Dhom

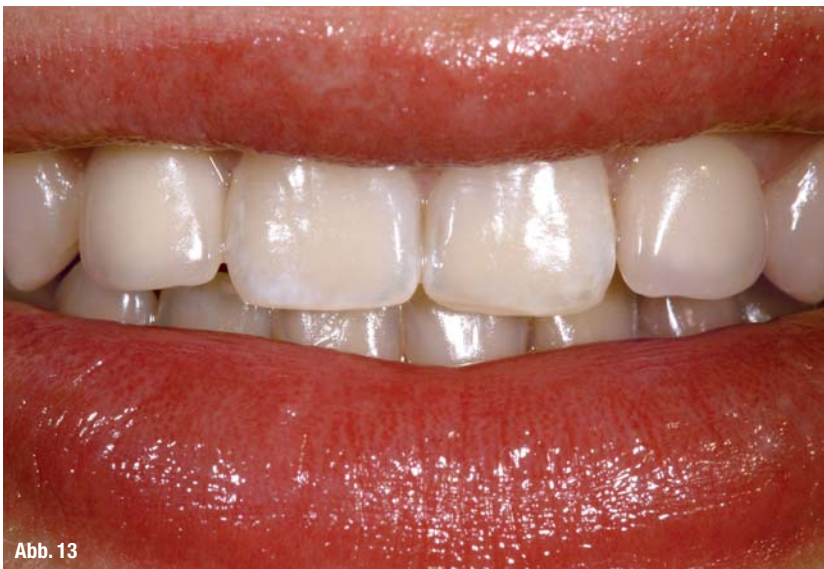

Abb. 13

Abb. 13 _ Finales Lippenbild mit Implantatversorgung und harmonisch verlaufender periimplantärer Mukosa.

Einleitung

Da der Mund, neben den Augen, den wichtigsten Eindruck im Erscheinungsbild eines Gesichtes hinterlässt, bilden implantatgetragene Rekonstruktionen zum Ersatz von oberen Schneidezähnen und die sie umgebenden Weichgewebe einen wichtigen ästhetischen Bestandteil des Lächelns. Maßgeblich für das Gelingen oder Scheitern einer ästhetischen, anterioren Implantatrekonstruktion ist die Form sowie die absolute und relative Größe der Zahnkronen als auch die Qualität und Quantität der periimplantären Mukosa und Approximalpapillen. Während heute routinemäßig von der periimplantären Integration der Hartgewebe ausgegangen werden kann, stellt die ästhetische Integration des implantatgestützten Zahnersatzes sowie der umgebenden Weichgewebe häufig eine chirurgische und prothetische Herausforderung dar. Es gibt multiple Faktoren, die die Ästhetik einer Implantatversorgung beeinträchtigen können. Besondere Bedeutung haben dabei eine unzureichende Quantität und Qualität des periimplantä-

ren Hart- und Weichgewebes sowie eine falsche Implantatposition in dreidimensionaler Ausrichtung. Ein unzureichendes Knochenvolumen in Höhe und Breite kann durch Augmentationen im Sinne einer Guided Tissue Regeneration (GTR) sowie Knochendistraktionstechniken ausgeglichen werden. Die Prognosen für derartige Behandlungen sind gut, vorausgesetzt die Indikation ist korrekt gewählt und die Eingriffe werden gründlich durchgeführt (De Boever 2005). Andererseits kann gerade eine ungenaue Implantatposition die Gewebereaktion ungünstig beeinflussen. Demzufolge wird die Implantatposition durch die lokalen Gewebestrukturen, die Art der prothetischen Versorgung, aber auch durch die Kenntnisse des Behandlers in Bezug auf die biologische Breite und langfristige Stabilität der anatomischen Strukturen beeinflusst. Im Vergleich zu zweiteiligen Implantaten sollen einteilige Implantate bei der Ausbildung und Extension der biologischen Breite dem natürlichen Zahn ähnlicher und dadurch vorteilhafter sein (Hermann et al. 2001). Dennoch treten selbst Befürworter einteiliger Systeme unter Umständen für die Anwendung eines zweiteiligen Implantatsystems ein, dass eine tiefere Insertion ermöglicht, um das ästhetische Ergebnis im Frontzahnbereich zu verbessern (Garber 2001). Als echte Behandlungsalternative sollten Implantatversorgungen aus ästhetischer Sicht dem guten kosmetischen Ergebnis der konventionellen Kronen- und Brückentechnik entsprechen. Mit zunehmend günstiger Prognose eines Implantatüberlebens wächst andererseits – vor allem seitens der Patienten – der Anspruch an die Ästhetik der Restauration. Im natürlichen Gebiss unterliegt die obere Frontzahnreihe in ihrer Erscheinung einer erheblichen Schwankungsbreite, jedoch lassen sich für den Frontzahnbereich einige Grundmerkmale definieren, welche das ästhetische Erscheinungsbild positiv beeinflussen. Bei den oberen mittleren Schneidezähnen ist zwischen drei grundsätzlichen Formtypen zu unterscheiden, die von Mensch zu

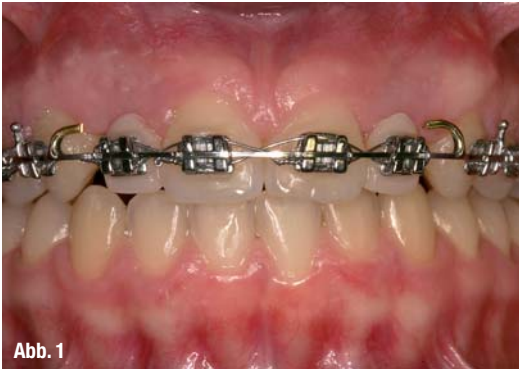

Abb. 1

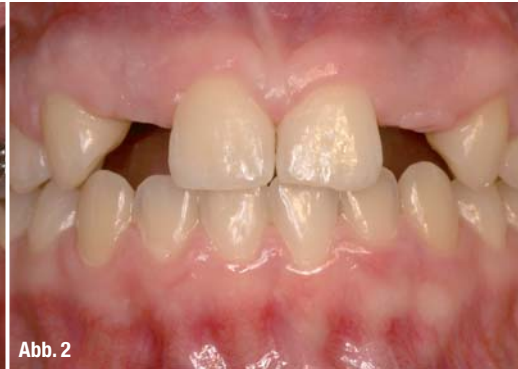

Abb. 2

Abb. 1_ Kieferorthopädische Behandlung und Offenhaltung der Lücken bei Nichtanlage der oberen, seitlichen Inzisivi.

Abb. 2_ Zustand nach kieferorthopädischer Entbänderung. Erstellung des Implantat-ästhetischen Risikoprofils bei vollständigem Verlust der Interapproximalpapillen.

Mensch unterschiedlich ausgeprägt sind: dreieckig, oval oder quadratisch. Die Breite der oberen mittleren Schneidezähne variiert zwischen 8,3 und 9,3 mm. Die Länge beträgt normalerweise 10,4 bis 11,2 mm (Owens et al. 2002, Mavroskoufis et al. 1980, Sterrett et al. 1999). Das Verhältnis zwischen Länge und Breite der mittleren Schneidezähne beträgt rund 80% (Shillingburg et al. 1972, Bjorndal et al. 1974, Woelfel 1990). Andere Autoren legen den optimalen Quotienten bei 75–80% fest (Chiche et al., 1994). Diese Größenverhältnisse sind unabhängig von der absoluten Zahngröße anzutreffen und verleihen den oberen mittleren Schneidezähnen ihr unverwechselbares Erscheinungsbild. Dennoch kann dieses ideale Zusammenspiel der Größenverhältnisse („goldene Proportionen“) der oberen sechs Frontzähne nur in 17% aller natürlichen Gebisse angefounden werden (Preston 1993). Auch bei Oberkiefer-Implantatversorgungen sollten die seitlichen Schneidezähne um den Faktor 0,618 kleiner aussehen als die Eckzähne. Die mittleren Schneidezähne sollten wiederum um den Faktor 1,618 größer sein als die seitlichen (Levin 1978). Die Anwendung dieser Regel beschränkt sich jedoch auf die Betrachtungsweise aus der Frontperspektive. Die ästhetischen Maßnahmen einer Rekonstruktion müssen deshalb individuell für jeden Patienten ausgesucht werden. Die Beachtung von subjektiven Vorlieben sowie die normale Varianz natürlicher Gebissformen sollten berücksichtigt werden (Rufenacht 2000).

Weiterhin wird der Ausdruck eines ästhetischen Lächelns durch das Ansteigen der interdentalen Kontaktpunkte, ausgehend von den mittleren Schneidezähnen zu den Eckzähnen, betont. Dabei verläuft eine imaginäre Linie entlang der interdentalen Kontaktpunkte parallel zur Wölbung des Schneidekantenverlaufs und zur Unterlippe (Rufenacht 1990, Moorley 2000, Matthews 1978). Die Umrissform der Schneidezähne wird zervikal von der marginalen Gingiva bzw. bei Implantaten von dem Verlauf der periimplantären Mukosa bestimmt. Bei der ästhetischen Risikoanalyse hat der gingivale Biotyp der Implantatzielregion einen entscheidenden Einfluss auf die Kontur, Textur und Transparenz (Farbe) des Weichgewebes. Diese Parameter werden in der Literatur mehrheitlich als maßgeblich für die Differenzierung zwischen ästhetischem Erfolg und Misserfolg angesehen (Belsler 2000, Chiche 2004, Kois 1994).

Ein typisch girlandenförmiger Weichgewebssaum um Implantate entsteht vor allem durch die Präsenz von Papillen im Interapproximalraum, bei dem die Papillenspitzen im Verlauf vom Eckzahn zu den mittleren Schneidezähnen weiter koronal liegen. Bei natürlich wirkenden Implantatrehabilitationen passt sich die Form der Interapproximalpapille der Lage und Größe des approximalen Kronenkontakts an (Takei 1980, Cho et al. 2006). Die Lage des approximalen Kronenkontaktpunktes hat dabei einen entscheidenden Einfluss auf das Vorhandensein einer Papille und sollte bei Einzelimplantaten den Abstand von 3–4 mm zum krestalen Knochen nicht

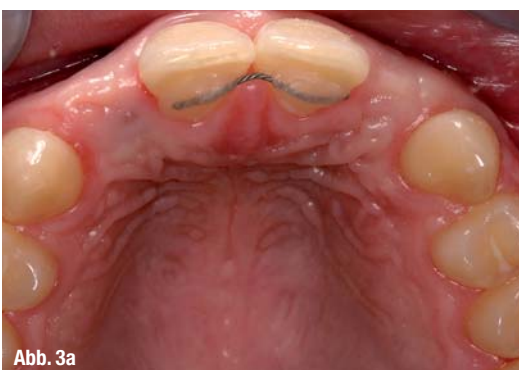

Abb. 3a

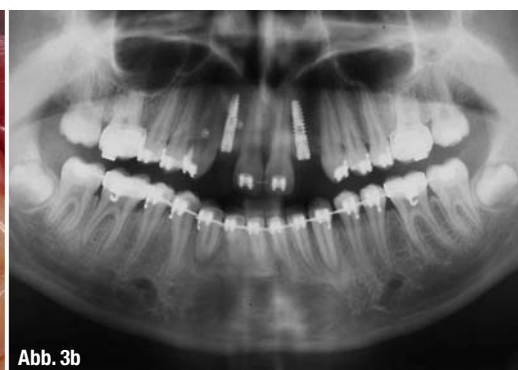

Abb. 3b

Abb. 3a_ Klinische Situation nach Implantation Regio 12 und 22 und Einheilung von okklusaler Ansicht.

Abb. 3b_ Röntgenkontrolle nach Implantation Regio 12 und 22.

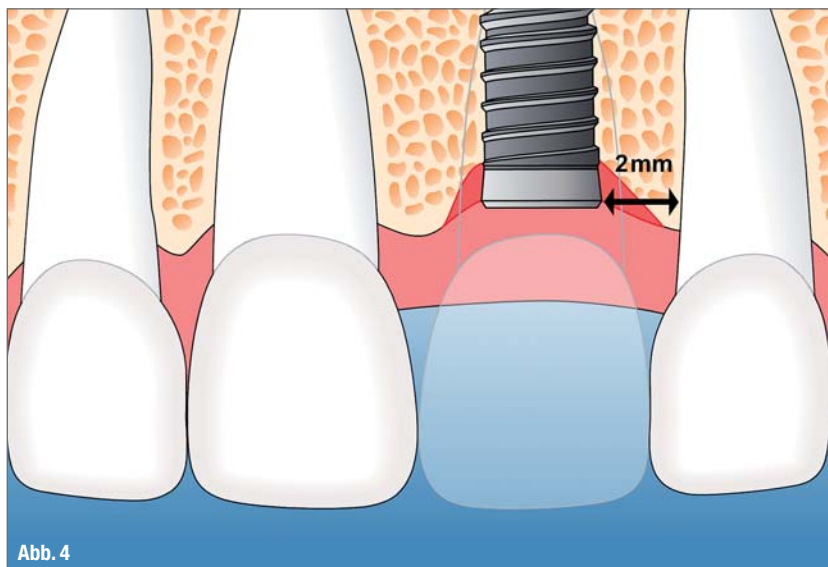


Abb. 4

Abb. 4_ Ein minimaler mesiodistaler Abstand von 1,5–2 mm zwischen Implantat und natürlichem Zahn kann lateralen Knochenabbau vermeiden und zu einem natürlichen Papillenverlauf beitragen.

überschreiten (Tarnow et al. 2000, 2003; Choquet et al. 2001; Novaes et al. 2006). Ein gewebestarker Biotyp kann für Einzelkronen im Frontzahnbereich von klinischem Vorteil sein, da er in der Regel rezessionsbeständiger ist. Dieser Biotyp ist durch einen stark befestigten Gewebestreifen gekennzeichnet. Bei einem gewebeschwachen Biotyp begünstigt das dünne, fragile Weichgewebe zwar die Bildung von approximalen Papillen, dennoch ist es rezessionsanfälliger. Dadurch erhöht sich das ästhetische Risiko erheblich (Kann et al. 2003, Kois 2001). Im Folgenden wird ein klinischer Fall mit Nichtanlage der seitlichen oberen Schneidezähne diskutiert und die prothetische Rehabilitation auf enossalen Implantaten vorgestellt.

_Klinischer Fall

Nichtanlage seitliche obere Inzisivi

Die kongenitale Nichtanlage von Zähnen ist ein relativ häufig anzutreffendes Phänomen. Bei 4,5% der Bevölkerung sind die zweiten oberen Prämolaren und bei ca. 1,7% die oberen seitlichen Inzisivi nicht angelegt. Eine echte Oligodontie, bei der sechs oder mehr Zähne fehlen, ist dagegen eher selten. Eine Anodontie, also das Fehlen jeglicher

bleibender Zähne, stellt eine klinische Seltenheit dar. Weniger als 40 Fälle sind weltweit beschrieben. Die Behandlung kongenitaler Zahn-Nichtanlagen ist durch spezielle Problematiken gekennzeichnet. Neben Gewebefiziten durch fehlende Wachstumsinduktion und früher Resorption im Zielgebiet bestehen hohe Anforderungen an Gewebestabilität und frühzeitigem prothetischen Versorgungsbedarf im Wachstumsalter.

Eine 19-jährige Patientin mit Nichtanlage der permanenten, oberen, seitlichen Schneidezähne wurde nach kieferorthopädischer Behandlung und Offenhaltung der Lücken zur Implantattherapie in unsere Praxis überwiesen. Zur provisorischen Versorgung der Lücken wurden Kunststoffzähne an die kieferorthopädische Apparatur im Oberkiefer befestigt. Die Anamnese offenbarte keine systemischen Erkrankungen, jedoch zeigte die klinische Inspektion den absoluten Verlust der Papillen im Implantatzielgebiet. Die Nachbarzähne waren intakt und zeigten keine pathologischen Sondierungstiefen.

Die junge Patientin äußerte hohe Erwartungen an das ästhetische Resultat der Implantatbehandlung, wurde jedoch ordnungsgemäß über die bestehenden Schwierigkeiten bei der Vorhersagbarkeit der Papillenrekonstruktion informiert. Die mesiodistale Breite der beiden Zahnlücken erlaubte die Insertion von Implantaten mit dem Durchmesser 3,4 mm (XiVE, DENTSPLY Friadent, Mannheim), unter Berücksichtigung des Mindestabstandes zu den Nachbarzähnen von 1,5 mm. In der viermonatigen Einheilphase traten keine Komplikationen auf, sodass unmittelbar nach der Freilegung der Implantate eine Abformung zur Herstellung von Langzeitprovisorien auf verschraubten PEEK-Aufbauten erfolgte (ProTect, DENTSPLY Friadent, Mannheim).

In den folgenden drei Monaten konnte das periimplantäre Weichgewebe weiter ausheilen und wurde durch das Provisorium konditioniert und gestützt. Nach Führung und Manipulation der Interapproximalpapillen durch die Provisorien erfolgte die Herstellung und Eingliederung der definitiven VMK-Kronen auf Titanaufbauten.

Abb. 5–8_ Frühzeitige Ausformung und Stützung der periimplantären Mukosa durch verschraubte PEEK-Langzeitprovisorien.

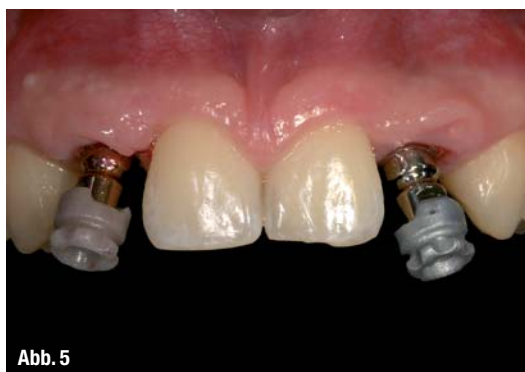

Abb. 5

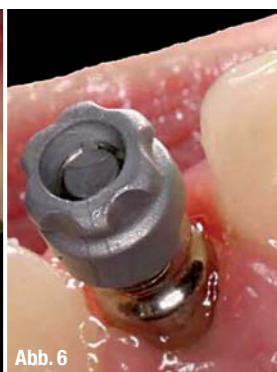

Abb. 6

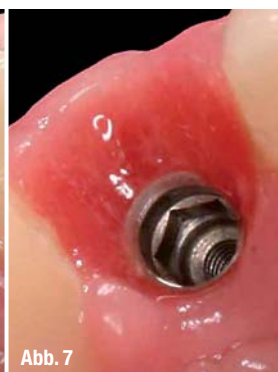

Abb. 7

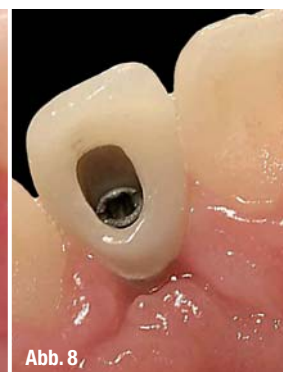
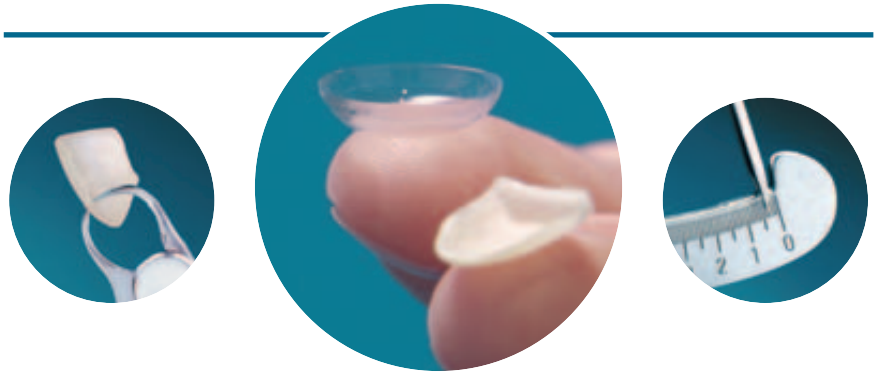
Abb. 8



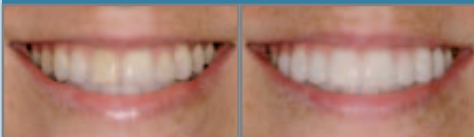
LUMINEERS®
BY CERINATE®

LUMINEERS® SMILE PROGRAMM



- KEINE SPRITZE • KEINE PRÄPARATION
- KEIN PROVISORIUM • KEIN ENTFERNEN EMPFINDLICHER ZAHNSUBSTANZ

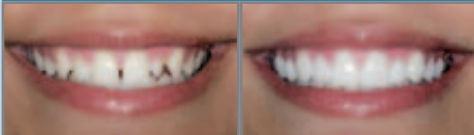
VERFÄRBUNGEN



VORHER

NACHHER

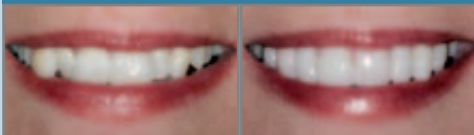
LÜCKEN UND ABSTÄNDE



VORHER

NACHHER

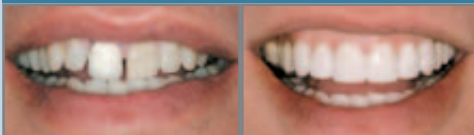
SCHIEFSTELLUNGEN



VORHER

NACHHER

ALTE KRONEN UND BRÜCKEN



VORHER

NACHHER

LUMINEERS BY CERINATE® ist ein Keramik-Veneer zur schmerzfreien Formkorrektur und dauerhaften Aufhellung des Lächelns Ihrer Patienten! Eine Haltbarkeit von über 20 Jahren wurde klinisch erwiesen.


ZAHLREICHE VORTEILE FÜR IHREN PRAXISERFOLG

- Überregionale Werbung in Fach- und Konsumentenpresse.
- Kostenlose Informations-Hotline für Konsumenten.
- Unterstützende Marketingmaterialien, z. B. Displays, Informationsbroschüren etc.
- Kompetente Ansprechpartner für die Unterstützung Ihres Praxisteam.
- Umfassendes Schulungsmaterial auf DVD und CD-ROM.
- Kostengünstiges Starter-Kit.

Fazit: Neupatienten und zusätzlicher Umsatz für Ihre Praxis!

LUMINEERS® SMILE
DESIGN WORKSHOP

DEUTSCHLAND
ÖSTERREICH



DÜSSELDORF

25.-26.09.2009




WIEN

16.-17.10.2009



FRANKFURT

30.-31.10.2009



MÜNCHEN

20.-21.11.2009

MELDEN SIE SICH JETZT AN:

American Esthetic Design GmbH, Telefon: 081 06/300 500, Fax: 081 06/300 510

Abb. 9_ Zustand der periimplantären Mukosa unmittelbar nach Eingliederung der Langzeitprovisorien.

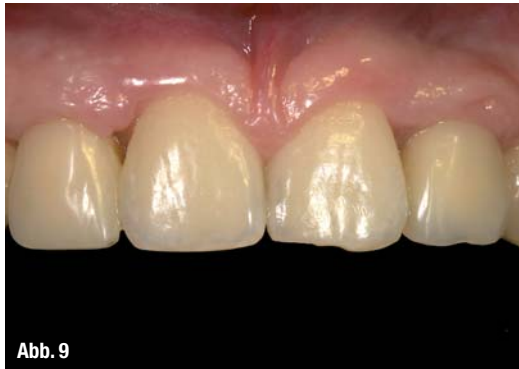

Abb. 9

Abb. 10 und 11_ Zustand nach Eingliederung der definitiven VMK-Kronen auf Titanaufbauten.

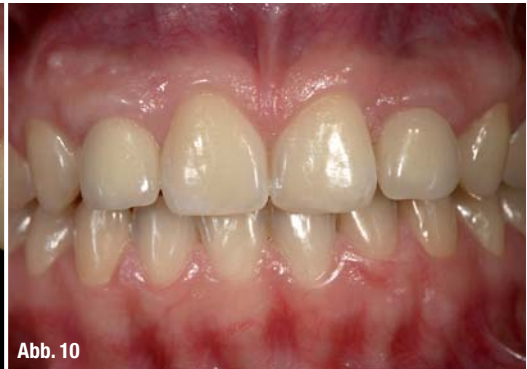

Abb. 10

_Schlussfolgerung

Der Erfolg einer Implantattherapie in der ästhetisch relevanten Zone beschränkt sich nicht allein auf die Osseointegration des Implantatkörpers, sondern berücksichtigt ebenso den Erhalt oder die Wiederherstellung gesunder, mit den Nachbarzähnen in Harmonie verlaufender, periimplantärer Mukosa mit intakten Interapproximalpapillen. Dabei entscheiden Präsenz, Kontur, Morphologie und Farbe des Weichgewebes maßgeblich über die Differenzierung zwischen ästhetischem Erfolg und Misserfolg. Obwohl Studien eine generell hohe Zufriedenheit von Patienten mit dem Resultat ihrer implantologischen Behandlung belegen, ergibt sich bei der Beurteilung eigener Patientenfälle durch die Behandler ein gegensätzliches Bild. Es zeigte sich dabei, dass die befragten Behandler das Behandlungsergebnis signifikant schlechter einstufen als die Patienten selbst (Chang et al.). Zahlreiche chirurgische und prothetische Techniken werden zum Erhalt bzw. zur Herstellung von Interapproximalpapillen um Implantate diskutiert (Bengazi et al. 1996, Choquet et al. 2001, Wu et al. 2003, Tarnow et al. 2003, Grunder et al. 2004, Gastaldo et al. 2004, Belser et al. 2004, Novaes et al. 2006). Dennoch bleibt die verlässliche Weichgewebsregeneration um Frontzahnimplantate eine komplexe klinische Herausforderung. Innerhalb der Diagnosefaktoren zur ästhetischen Risikoanalyse gewinnt die dreidimensionale Implantatpositionierung in Kombination mit dem gingivalen Biotyp der Zielregion, dem approximalen Kno-

chenniveau der Nachbarzähne sowie der Höhe und Breite der Hart- und Weichgewebe an Bedeutung. In Fällen, in denen keine Gewebedefizite vorliegen, lassen sich mit implantatgetragenen Einzelkronen im Frontzahnbereich vorhersagbare ästhetische Ergebnisse erzielen, da die Strukturen der Nachbarzähne zur Unterstützung der periimplantären Gewebe beitragen. Beim Ersatz von mehreren benachbarten fehlenden Zähnen ist die Berechenbarkeit des ästhetischen Endergebnisses, insbesondere im Hinblick auf das interimplantäre Weichgewebe, schwierig. Während Erfolgskriterien zur funktionellen Beurteilung von Implantaten (Stabilität, krestaler Knochenabbau, prothetische Komplikationen) weithin zur Bestimmung des Implantaterfolges akzeptiert werden, fehlt es noch immer an präzise definierten Kriterien zur Beurteilung des ästhetischen Behandlungserfolges, die die Identifikation geeigneter chirurgischer und prothetischer Implantatprotokolle ermöglichen könnte (Gehrke et al. 2008).

Literaturliste beim Verlag erhältlich.

_Kontakt	cosmetic <small>dentistry</small>
<p>Dr. Peter Gehrke Bismarckstraße 27 67059 Ludwigshafen E-Mail: dr-gehrke@prof-dhom.de</p>	

Abb. 12_ Individuelle Ästhetikinterpretation der Patientin durch Anfertigung eines Zungenpiercing.

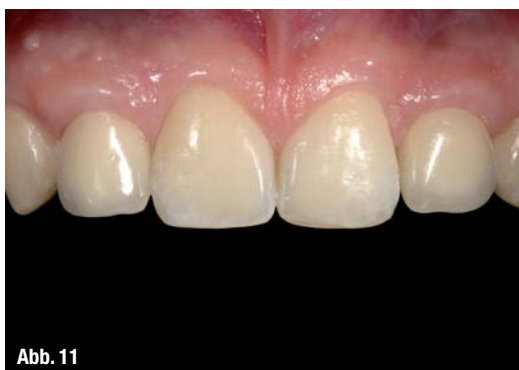

Abb. 11

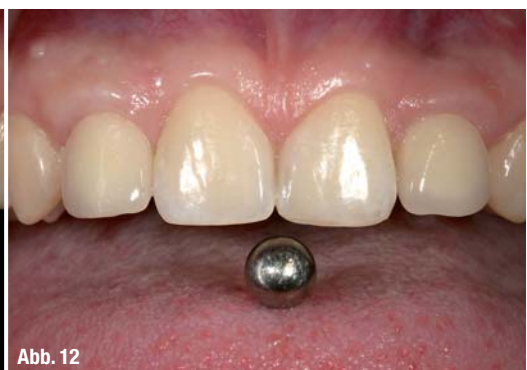

Abb. 12

Flexitime®

- Präzision und Passgenauigkeit
- Einfache, robuste und sichere Verarbeitung
- Flexible Verarbeitungszeit kombiniert mit einer immer kurzen Mundverweildauer
- Vielfach ausgezeichnet und klinisch bewährte Qualität

Neu

Flexitime® Light Flow & Medium Flow

- Herausragende Hydrophilie auf Polyether Level* für ausgezeichnetes Anfließen im Sulkus
- Hohe Dehnfestigkeit verhindert das Abreißen von Fähnchen und Verzerrungen der Abformung bei der Mundentnahme
- Präzise Oberflächen- und Detailwiedergabe für exakte Passgenauigkeit
- Ausgeprägte thixotrope Eigenschaften verhindern das Abtropfen vom Zahn und das Abfließen in den Rachen



Flexitime® – Das A-Silikon Präzisionsabformmaterial

Flexitime®

Zuverlässige Präzision – Jederzeit.