

# Adhäsiv befestigte Keramikveneers

**Autor** \_Priv.-Doz. Dr. Jürgen Manhart

**\_Umfragen zeigen deutlich**, dass der Wunsch nach ästhetisch möglichst perfekten Zähnen bei weiten Teilen der Bevölkerung besteht. Parallel hierzu bevorzugen informierte Patienten aber mittlerweile auch minimalinvasive Therapieformen und wünschen keine komplette Überkronung entsprechender Zähne. Keramikveneers erlauben in Verbindung mit der Adhäsivtechnik auf

eine substanzschonende, medizinische und gleichzeitig ästhetische Therapie. In vielen Situationen kann die Präparation von Vollkronen im Frontzahnbereich dadurch vermieden werden. Die Abgrenzung des Indikationsbereiches zu direkten Kompositrestaurationen andererseits ist gegeben durch sehr große Frontzahndefekte, anspruchsvolle Farb- und Textursituationen und durch hohe ästhetische Ansprüche der Patienten.

## **\_Indikationen für Keramikveneers**

- \_ Verbesserung der Ästhetik**  
Verfärbungen  
Fluorotische Veränderungen  
Große ästhetisch mangelhafte Kompositfüllungen  
Verbesserung der Oberflächentextur
- \_ Korrektur der Zahnform**  
Dysplastische Frontzähne

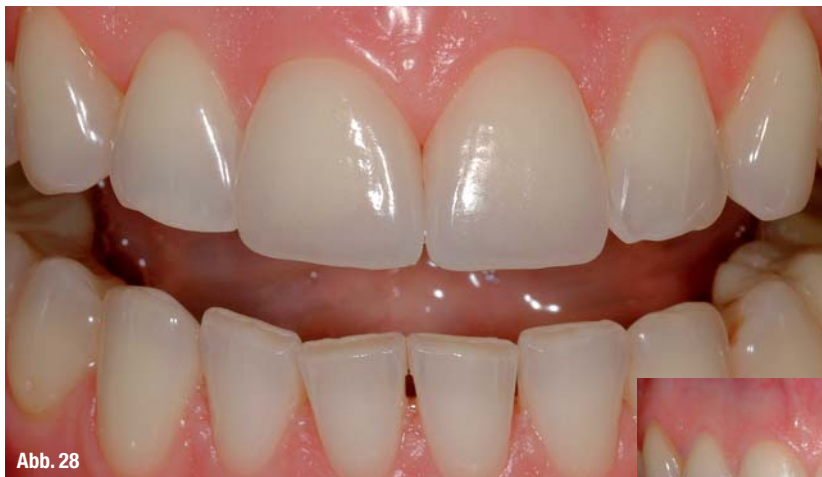

Abb. 28

**Abb. 1** \_ Ausgangssituation: Mittlere Schneidezähne im OK nach traumabedingter Fraktur.

**Abb. 2** \_ Anlegen von definierten Tiefenmarkierungen für den gesteuerten Präparationsabtrag.

**Abb. 3** \_ Eingebachte Tiefenmarkierungen.

**Abb. 4** \_ Kennzeichnung der Rillen mit einem wasserfesten Stift.

**Abb. 5** \_ Fertige Veneerpräparationen.

**Abb. 6** \_ Retraktion der marginalen Gingiva.

**Abb. 28** \_ Wiederhergestellte Ästhetik nach Abschluss der Behandlung.

substanzschonende Art und Weise die Therapie geeigneter Verfärbungen und Korrekturen der Zahnform bzw. -stellung. Der folgende Überblick stellt das Vorgehen bei der Anwendung dieser Therapievariante dar.

## **\_1. Indikation, Präparation und Herstellung**

Keramikveneers sind Verblendschalen aus vollkeramischen Materialien, welche mithilfe der adhäsiven Klebtechnik an der Zahnhartsubstanz befestigt werden. Sie erlauben in geeigneten Fällen

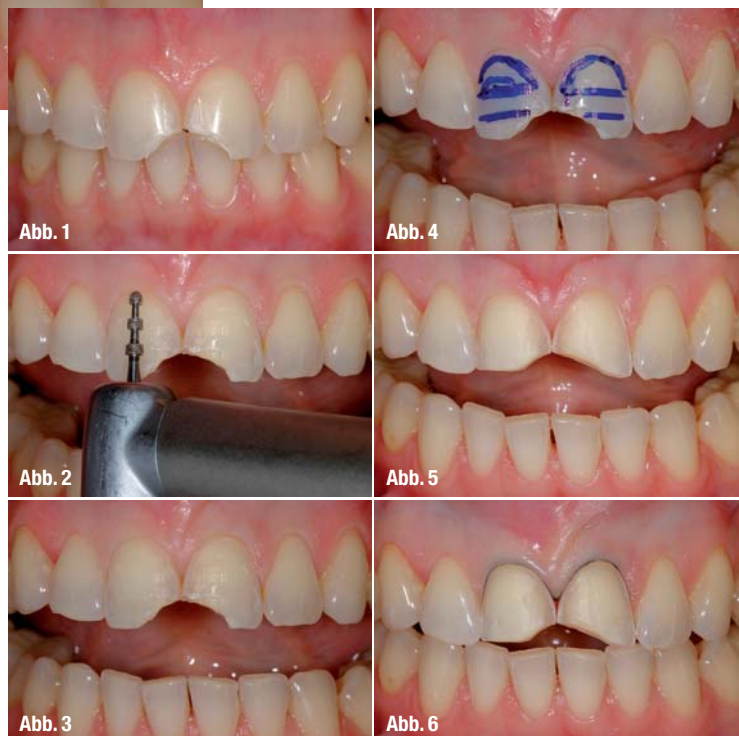


Abb. 1

Abb. 4

Abb. 2

Abb. 5

Abb. 3

Abb. 6

Hypoplastische Frontzähne  
Zustand nach Zahnfraktur

- \_ Korrektur der Zahnstellung
- \_ Diastemaschluss
- \_ Zahndrehungen, -kippen und Achsenkorrekturen
- \_ Palatinale Veneers zur Rekonstruktion von funktionellen Führungsflächen (z.B. OK-Eckzahn)

- \_ Schutz der Zahnhartsubstanz
- \_ Erosionen, Abrasionen

### **Kontraindikationen für Keramikveneers**

- \_ Ungenügende Schmelzquantität und -qualität
- \_ Zervikale Ränder der Veneers nicht schmelzbegrenzt
- \_ Zirkuläre kariöse Läsionen am Übergang zur Gingiva
- \_ Sehr stark verfärbte Zähne können nur ungenügend maskiert werden
- \_ Sehr breite Lücken zwischen den Zähnen
- \_ Patienten mit starken Parafunktionen
- \_ Kleine Defekte

### **Planung und ästhetische Analyse**

Zu Beginn jeder Veneerversorgung steht eine genaue Planung der Therapie, zu der z.B. die Ursachenanalyse von Verfärbungen ebenso gehört wie die Möglichkeit einer kieferorthopädischen Vorbehandlung bei massiven Stellungsfehlern oder die vorausgehende Notwendigkeit einer Bisshebung im

Seitenzahnbereich bei vertikalem Höhenverlust. Es ist wichtig, den Zahntechniker von Anfang an in diesen Planungsprozess zu integrieren. Im Rahmen der ästhetischen Analyse wird die Verteilung der verschiedenen Farbschattierungen und der transluzenten/opaken Zahnbereiche im zu restaurierenden Gebiet ebenso ermittelt wie der altersentsprechende Aufbau der Restaurationen mit entsprechenden individuellen Charakteristika (z.B. Schmelzrisse) und passender Oberflächentextur. Eine für den jeweiligen Patienten spezifische, optimale Zahnstellung und Form der Veneers wird angestrebt. Die Dokumentation der Ausgangssituation mittels digitaler Fotografie ist zu empfehlen. Bei größeren Veränderungen leistet ein präoperatives Wax-up und eine auf dieser Basis erstellte diagnostische Schablone sehr gute Dienste, um einerseits dem Zahnarzt ein minimalinvasives Beschleifen nur an den dafür notwendigen Stellen zu erlauben und andererseits dem Patienten das Veränderungspotenzial durch die Verblendschalen vor Beginn der Präparation zu visualisieren. Für ein Opti-

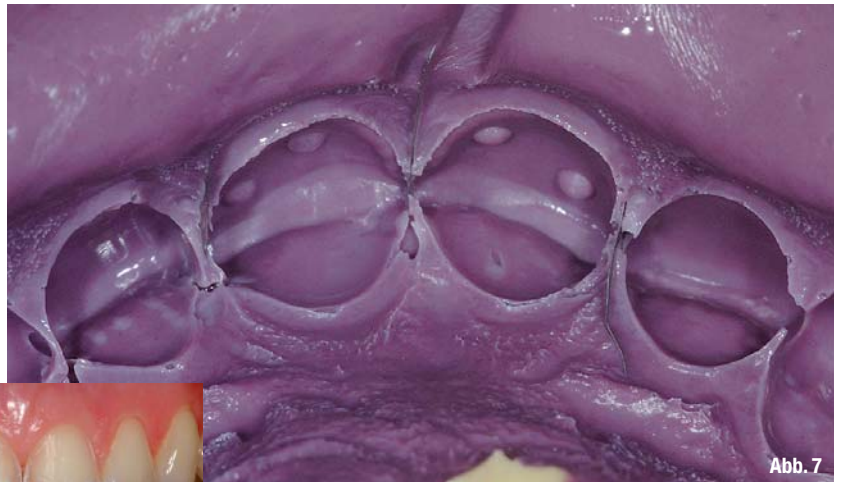

Abb. 7

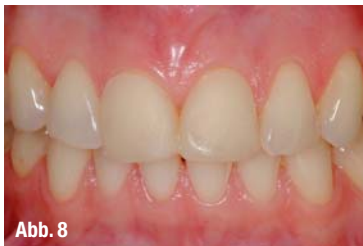

Abb. 8

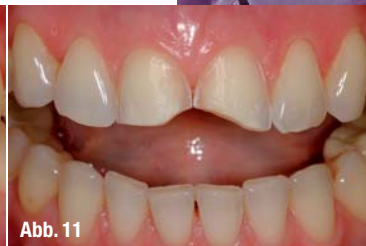

Abb. 11

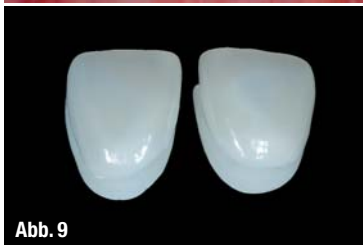

Abb. 9

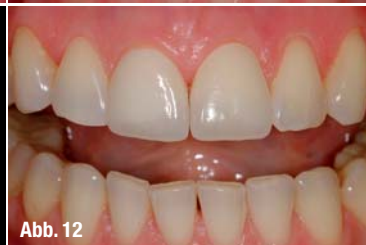

Abb. 12



Abb. 10

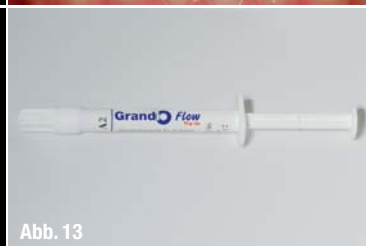

Abb. 13

mum an Ästhetik und Funktion ist somit eine gute Kommunikation mit dem Zahntechniker eine unabdingbare Grundvoraussetzung.

### **Veneerpräparation**

Generell unterscheidet man drei verschiedene Präparationstypen. Neben der klassischen, rein vestibulären Schmelzreduktion, welche die Inzisalkante in oro-vestibulärer Ausdehnung bis ca. zur Hälfte einbezieht („Kontaktlinseneuer“) unterscheidet man noch die Varianten mit zusätzlicher inzisal-hori-

**Abb. 7** Abformung.

**Abb. 8** Provisorische Versorgung.

**Abb. 9 und 10** Fertiggestellte Keramikveneers.

**Abb. 11** Gereinigte Präparationen am Einsetztermin.

**Abb. 12** Überprüfung der Passung der Keramikveneers ohne Try-in-Paste.

**Abb. 13** Try-in-Paste der Farbe A2.

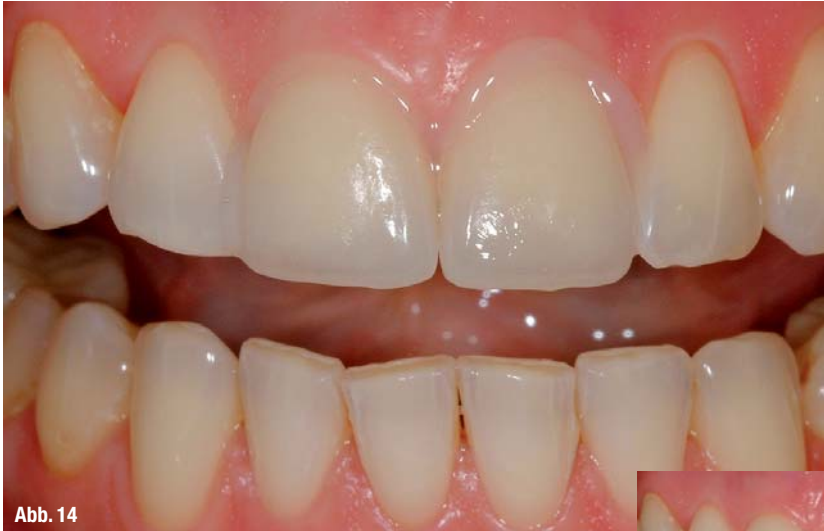

Abb. 14

- Abb. 14 und 15\_** Einprobe der Keramikveneers mit Try-in-Paste der Farbe A2.
- Abb. 16\_** Ätzung der Veneers mit Fluss-Säure.
- Abb. 17\_** Spülen und Trocknen.
- Abb. 18\_** Silanisierung der Veneers.
- Abb. 19\_** Vorbereitung für die adhäsive Zementierung mit Retraktionsfäden.
- Abb. 20\_** Ätzung mit Phosphorsäure.

zontaler Reduktion des Zahnes bzw. mit inzisaler Überkuppelung. Nach dem Anlegen von 0,3 bis 0,5 mm tiefen Markierungen mit speziellen Tiefenmarkierungs-Diamantschleifern wird die vestibuläre Schmelzschale unter Beibehaltung der anatomischen Form auf dieses hiermit bestimmte Niveau reduziert. Ein Abtrag unter 0,3 mm ist nicht zu empfehlen, da ansonsten das Veneer zu bruchgefährdet ist. Bei dunklen Zähnen ist ein zusätzlicher labialer Abtrag von 0,2 mm anzuraten, um die Verfärbungen ausreichend zu maskieren. Liegt mehr als 50 % der facialen Anschliff-Fläche im Dentin, so ist das Frakturrisiko für die Verblendschale deutlich erhöht. Die gegebenenfalls zu präparierende inzisale Reduktion sollte aus Stabilitätsgründen ca. 1,5–2 mm betragen, eine zusätzliche orale Einfassung beispielsweise von Oberkieferfrontzähnen darf nicht im Bereich der statischen Okklusionskontakte zu liegen kommen. Der gingivale Präparationsrand hat die Form einer Hohlkehle und sollte komplett schmelzbegrenzt sein. Im Bereich der Oberkieferfrontzähne verläuft die Präparationsgrenze äquigingival oder max. 0,5 mm subgingival. Die maskierende Funktion der Unterlippe erlaubt einen Präparationsverlauf 1 mm über der marginalen Gingiva, allerdings sollte man bei einer Farbkorrektur von sehr dunklen Zähnen auch im Unterkiefer lieber einen äquigingivalen Randverlauf anstreben. Die proximale Präparationsgeometrie ist determiniert durch die Zahnstellung und eventuell vor-

handene Verfärbungen. Bei regulärer Zahnstellung wird lediglich bis kurz vor den Approximalkontakt heranpräpariert, dieser bleibt weiterhin im natürlichen Schmelz erhalten. Hier eignet sich zum Schutz der Nachbarzähne der Einsatz von oszillierenden Präparationssystemen. Muss der Approximalraum neu gestaltet werden, beispielsweise beim Diastemaschluss, oder liegt eine starke Zahnverfärbung vor, so erweitert man die Präparation durch den Approximalkontakt nach oral, um eine optimale proximale Gestaltung durch den Zahntechniker zu ermöglichen bzw. die Verfärbungen maximal zu maskieren.

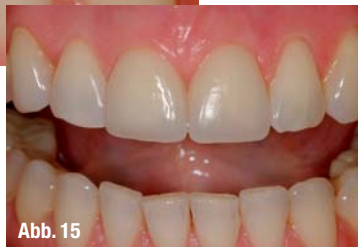

Abb. 15

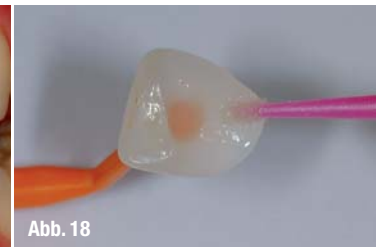

Abb. 18



Abb. 16

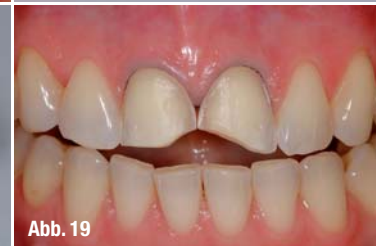

Abb. 19



Abb. 17

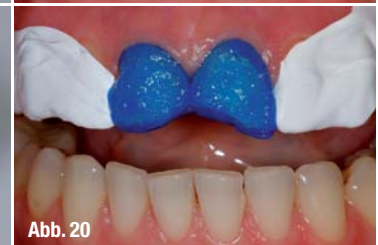

Abb. 20

Das Veneer muss eine klar definierte Endposition haben, da es sonst beim Einsetzen zu Problemen bei der Positionierung kommen kann. Dieses Problem tritt nur beim reinen Kontaktlinseneer auf und kann durch die Präparation von zwei halbkugelförmigen Vertiefungen auf der Labialfläche elegant gelöst werden. Eventuell vorhandene Füllungen sollten durch die Veneerpräparation möglichst vollständig abgedeckt und müssen gegebenenfalls vorher erneuert werden. Die gesamte Veneerpräparation erfolgt am besten komplett mit Feinkorndiamanten.

### Befestigung

Nach Kontrolle der Passung jedes einzelnen Veneers erfolgt bei mehreren Verblendschalen noch eine gemeinsame Einprobe sämtlicher Veneers, um die proximale Kontaktsituation zu prüfen und eine Einsetzreihenfolge festzulegen. Für die Überprüfung der

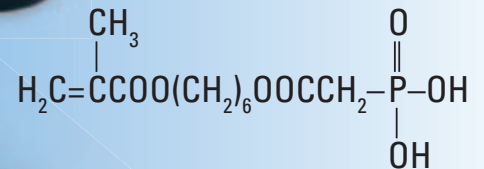
# ResiCem

## EXZELLENTHE HAFTUNG UND ÄSTHETIK

FÜR ZIRKON- UND ALUMINIUMOXID



6-MHPA-Monomer im AZ-Primer



- Speziell für hochfeste Strukturkeramiken entwickelter AZ-Primer verankert sich dauerhaft mit den Restaurationen und ist „All in One“-Produkten weit überlegen
- Einfaches Entfernen von Überschüssen durch optimale Viskosität
- Sehr gute Randschlussqualität bei einer minimalen Filmstärke (< 9 µm)
- Selbstätzend und Fluorid abgebend



**SHOFU DENTAL GMBH**  
Am Brüll 17 · D-40878 Ratingen  
Telefon 0 21 02/86 64-0 · Fax 0 21 02/86 64-64  
E-mail: info@shofu.de · www.shofu.de

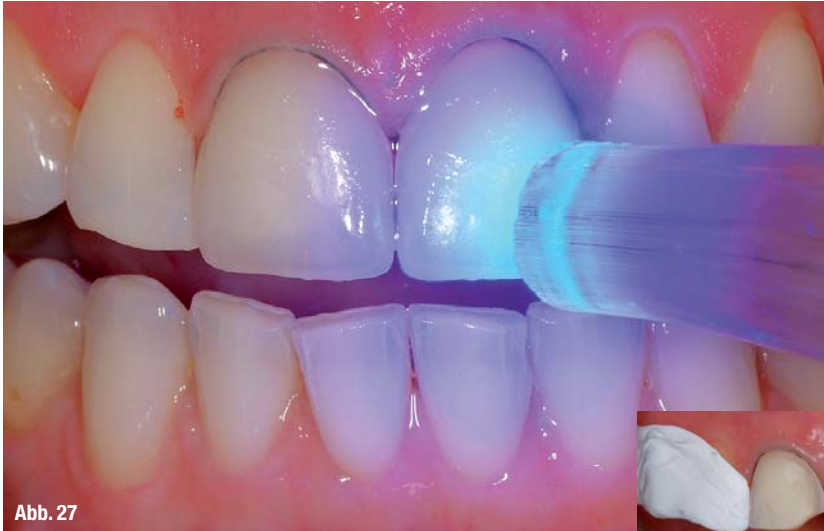

Abb. 27

- Abb. 21\_ Vorsichtige Trocknung der Zahnoberfläche.
- Abb. 22\_ Applikation eines Haftvermittlers.
- Abb. 23 und 24\_ Grandio Flow A2 in der nachlaufreifen NDT-Spritze.
- Abb. 25\_ Auftragen des Befestigungskomposits auf die Veneers.
- Abb. 26\_ Applikation von Glycerin-gel.
- Abb. 27\_ Lichtpolymerisation aus labialer Richtung.

Farb- und Transparenzgestaltung wird mit wasserlöslichen Try-in-Pasten, welche in ihrer Einfärbung dem gehärteten Kompositzement entsprechen, die Luft im Zementspalt eliminiert, die aufgrund der Änderung des Lichtbrechungsverhaltens zu einem falschen Eindruck führen würde. Kleinere Korrekturen können durch unterschiedlich intensiv eingefärbte Kompositzemente erzielt werden, allerdings muss man sich darüber im Klaren sein, dass die Hauptfarbe durch die Keramik selbst und nicht durch eine dünne Kompositkleberschicht determiniert wird. Um eine Austrocknung der Zähne und die damit verbundene reversible Aufhellung zu vermeiden, muss diese Kontrolle selbstverständlich vor Anlegen von Kofferdam erfolgen. Nach Trockenlegung werden die Veneers gemäß den Regeln der Adhäsivtechnik mit einem niedrig-viskosen Kompositkleber befestigt. Die dünnen Verblendschalen erlauben bei Benutzung einer lichtstarken Polymerisationslampe die Verwendung eines rein lichterhärtenden Kompositklebers.

## 2. Klinischer Fall

Eine 44-jährige Patientin stellte sich nach einer traumabedingten Fraktur der beiden mittleren Schneidezähne in unserer Sprechstunde vor. Bei dem Sturz wurden an beiden Zähnen die mesialen Anteile der Schneidekanten großflächig verletzt (Abb. 1). Die gesamte Frontzahnpartie reagierte auf den Perkussionstest negativ und zeigte eine positive Reaktion auf den Sensibilitätstest. Nach Aufklärung über die verschiedenen

Therapiealternativen entschied sich die Patientin für laborgefertigte Keramikveneers. Mit einem Diamanten zum Anlegen von definierten Tiefenmarkierungen wurde der Abtrag an Zahnhartsubstanz standardisiert und im Schmelz limitiert (Abb. 2). Die durch den Rillenschleifer eingebrachten Markierungen (Abb. 3) geben die Präparationstiefe vor. Zur Verdeutlichung kann man den Boden der Markierungsrillen mit einem wasserfesten Stift kennzeichnen (Abb. 4). Im nächsten Schritt entfernt man mit einem geeigneten Präparationsdiamanten die Schmelzbrücken zwischen den Rillen und finiert abschließend die Präpara-

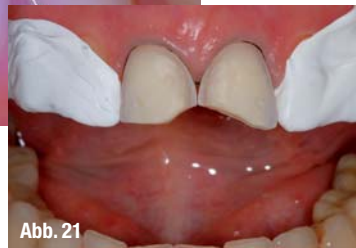

Abb. 21

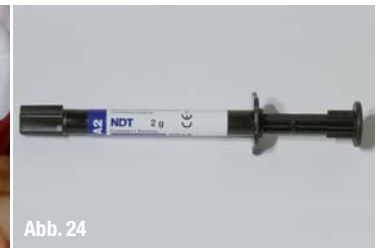

Abb. 24

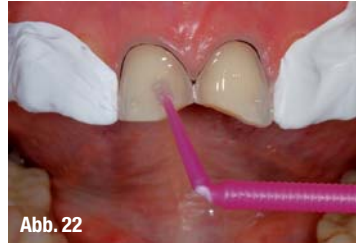

Abb. 22

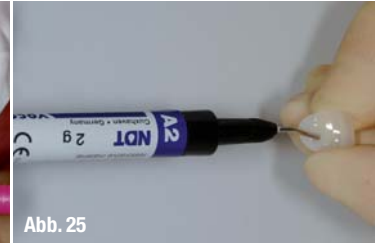

Abb. 25



Abb. 23

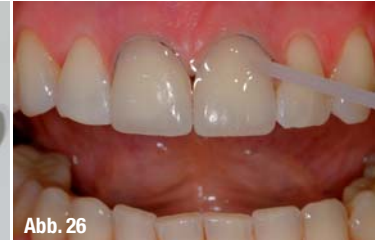

Abb. 26

tion (Abb. 5). Es wurde eine äquigingivale Präparationsgrenze angelegt, die approximalen Kontakte wurden nicht nach palatinal eröffnet. Zur Vorbereitung der Abformung wurde ein dünner Retraktionsfaden vorsichtig in den Sulkus gelegt (Abb. 6) und nachfolgend die Abformung durchgeführt (Abb. 7). Nach der Bissregistrierung wurden die beiden Zähne für den Zeitraum bis zur Eingliederung der definitiven Restaurationen provisorisch versorgt (Abb. 8) (Structur Premium, VOCO, Cuxhaven). Im Labor wurden die Keramikveneers vom Zahntechniker im Schichtverfahren hergestellt (Abb. 9 und 10).

Zu Beginn des Einsetztermins wurden die provisorischen Versorgungen abgenommen und die Zähne gründlich von Resten des temporären Zements gereinigt (Abb. 11). Die Gingiva präsentierte sich in optimalem Zustand. Abbildung 12 zeigt die Kontrolle der Passung der approximalen und marginalen Situation der Keramikveneers ohne Verwendung von Try-in-Paste. Nachfolgend wurde mithilfe verschiedenfarbiger Try-in-Pasten (A1, A2, BL, WO) des Grandio Flow Veneer

Kits (VOCO, Cuxhaven) die optimale Farbe des licht-härtenden Kompositeinsetzzements ermittelt (Abb. 13 bis 15). Diese Try-in-Pasten bestehen aus wasserlöslichem, eingefärbten Glyzeringel und entsprechen in ihrer Farbe jeweils dem entsprechenden ausgehärteten Kompositzement. Nach der Ermittlung der optimalen Farbe des Einsetzkomposits wurden die Veneers gründlich gereinigt und für die adhäsive Befestigung vorbereitet. Hierfür wurden die Veneers mit Fluss-Säure geätzt (Abb. 16), gründlich gespült und getrocknet (Abb. 17) und anschließend silanisiert (Abb. 18) (Ceramic Bond, VOCO, Cuxhaven). Zum Einsetzen wurde die marginale Gingiva erneut mit einem Retraktionsfaden verdrängt (Abb. 19) und anschließend die gesamten Präparationsflächen mit 37%iger Phosphorsäure konditioniert, wobei die Approximalflächen der Nachbarzähne mit Teflonstreifen geschützt wurden (Abb. 20). Nach gründlichem Abspülen der Säure und von Präzipitationsresten wurden die Zahnoberflächen vorsichtig getrocknet (Abb. 21) und nachfolgend mit Solobond Plus (VOCO, Cuxhaven) adhäsiv vorbereitet (Abb. 22). Anschließend wurde das lighthärtende Einsetzkomposit Grandio Flow (VOCO, Cuxhaven) in der vorher mittels der Try-in-Pasten bestimmten Farbe in dünner Schicht auf die Klebefläche der Keramikveneers mithilfe der nachlaufreifen NDT-Spritze („Non-Dripping“-Technology, VOCO, Cuxhaven) aufgetragen und die Veneers dann vorsichtig auf die präparierten Zähne aufgesetzt (Abb. 23 bis 25). Durch den Einbau einer Gummilippe in den Spritzenkörper konnte bei der neuen NDT-Spritze das störende Nachlaufen von Material eliminiert werden. Die elastische Dichtung sorgt dafür, dass sich der Spritzenstempel nach der Applikation wieder eigenständig um einen genau definierten Betrag zu-

rückzieht und somit das Tropfen an der Kanülenspitze unterbleibt. Andererseits ist der Rücksaugeffekt so bemessen, dass eine Kontamination des Spritzeninhalts durch zu weit zurücklaufendes Material ausgeschlossen ist, eine Gefahr, die beim manuellen Zurückziehen des Kolbens besteht. Ein Feldtest mit niedergelassenen Zahnärzten hat den positiven Effekt der neuen Darreichungsform eindrucksvoll belegt.

Die an den Randbereichen ausgetretenen Kleberüberschüsse wurden nach Fixierung der Veneers sorgfältig entfernt. Nach der Applikation von Glyzeringel zur Vermeidung einer sauerstoffinhibierten Oberflächenschicht (Abb. 26) erfolgte die Lighthärtung des Klebkomposits aus verschiedenen Richtungen für jeweils 40 Sek. mit einer lichtstarken Polymerisationslampe (Abb. 27). Die Ästhetik und Funktion der beiden Frontzähne konnte durch die adhäsiv befestigten Vollkeramikveneers komplett wiederhergestellt werden (Abb. 28).

### \_3. Schlussfolgerung

Vollkeramische Veneers haben mittlerweile einen sehr hohen Qualitätsstandard erreicht und sind für die moderne konservierende und prothetische Zahnheilkunde zu einem unverzichtbaren therapeutischen Instrument geworden. Eine ausgezeichnete Ästhetik und ein im Vergleich zu Vollkronen geringer Zahnhartsubstanzabtrag zeichnen diese Therapieform aus. Daten aus klinischen Studien zeigen hervorragende klinische Überlebensdaten, wenn zu Beginn der Behandlung eine korrekte Indikation gestellt wird und neben der korrekten zahntechnischen Herstellung eine präzise Präparations- und geeignete Befestigungstechnik zum Einsatz kommen.

**\_Kontakt** **cosmetic**  
dentistry



**Priv.-Doz. Dr. Jürgen Manhart**  
Poliklinik für Zahnerhaltung  
und Parodontologie  
Goethestraße 70  
80336 München  
E-Mail:  
manhart@manhart.com  
www.manhart.com

**Info**  
Der Autor bietet Seminare  
und praktische Arbeitskurse  
im Bereich der ästhetisch-  
restaurativen Zahnmedizin  
(Komposite und Vollkeramik)  
an.

ANZEIGE

SCHNELL SANFT SICHER STRAHLEND  
STUDIEN BELEGEN  
GERINGSTE  
SENSIBILITÄTEN



Rufen Sie uns gebührenfrei an  
**0800 - 189 05 87**

Besuchen Sie uns im Internet  
**www.britesmile.de**

Nutzen Sie unseren vor-Ort Service  
**www.britesmile-mobil.de**

**Die sichere Zahnaufhellungs-  
methode für Experten aus der  
Zahnheilkunde!**

**Starterpaket-Angebot:**

- BriteSmile-Tower kostenlos als Leihgabe,
- 5 Prozeduren inklusive Behandlungs-Kits,
- 50 Patienten- und Nachsorge-Faltblätter,
- Faltblattdisplay und BriteSmile Poster,
- Erwähnung auf unserer Website [www.britesmile.de](http://www.britesmile.de),
- ein Behandlungs-Kit gratis bei Zahlung der Starterpaketrechnung innerhalb von 8 Tagen.

**Ihre Investition: € 1.075,00**  
(exkl. MwSt. und Installation)

**BRITE SMILE**  
It's easy. It works.