

Minimal- und No Prep-Veneers bei Amelogenesis imperfecta

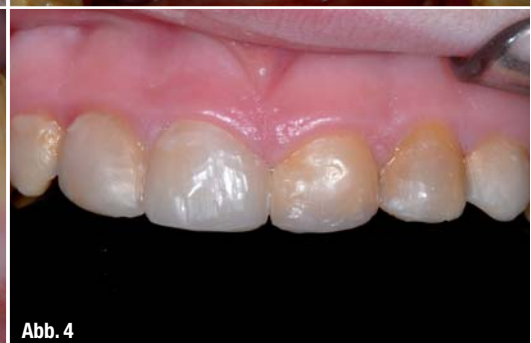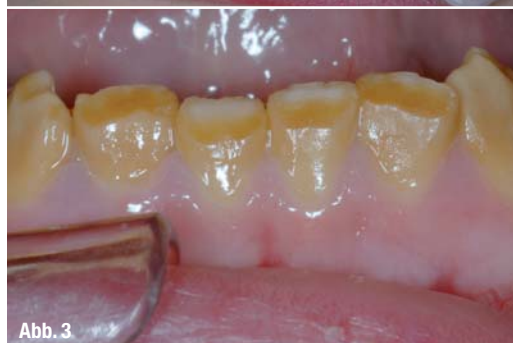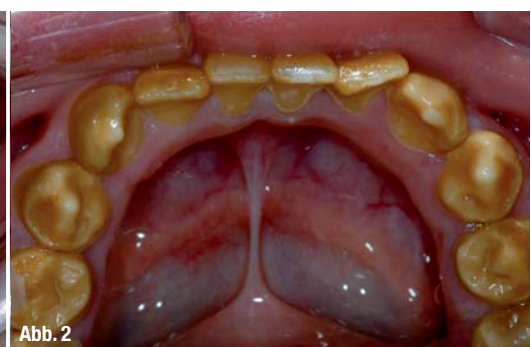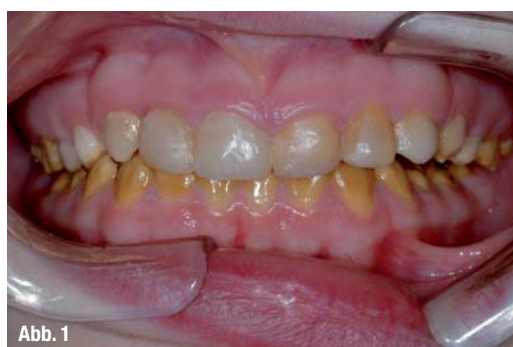Autor_Dr. Jürgen Wahlmann

Entgegen der landläufigen Meinung eignen sich Minimal- und No Prep-Veneers nicht nur zur Verbesserung der ästhetischen Situation, sondern stellen inzwischen eine hervorragende Möglichkeit dar, auch medizinische Probleme hoch ästhetisch unter maximaler Substanzschonung zu lösen. Dass diese Technik selbst bei klinisch sehr ungewöhnlichen, in der täglichen Praxis extrem seltenen Krankheitsbildern eine hervorragende Therapiemöglichkeit darstellt, zeigt der folgende Fall:

Die 13-jährige Patientin stellte sich in unserer Praxis mit dem Wunsch nach einer ästhetischen Verbesserung ihrer Situation vor. Sie gab an, in der Schule wegen Ihrer „braunen“ Zähne massiv gehänselt zu werden. Klinisch bot sich das Bild einer generalisierten Amelogenesis imperfecta (Abb. 1 und 2). Die Erkrankung scheint autosomal dominant vererbt worden zu sein, da neben dem Vater auch alle weiteren

Geschwister betroffen sind. Die massive Ausprägung der Erkrankung macht insbesondere Abbildung 2 deutlich. Wie in der Literatur beschrieben fanden sich erhebliche Abrasionen zum Beispiel in der Unterkieferfront (Abb. 3). Insbesondere beim hypomaturischen Typ (Amelogenesis imperfecta Typ 2) wird bei ausgeprägten Formen ein häufiger Verlust der vertikalen Dimension beschrieben (Rateischak, 2000).

Da eine Versorgung mit indirekten Restaurationen zwingend erforderlich war, mussten die Vor- und Nachteile konventionell zu zementierender Gold- oder VMK-Kronen sowie ädhäsiv zu befestigender Komposit- oder Keramikrestaurationen gegeneinander abgewogen werden. Bei einer Amelogenesis imperfecta muss sicherlich mit einer Beeinträchtigung des Ätzmusters gerechnet werden (Schmidlin, 2005). Die von Seow und Amaratunge 1998 be-



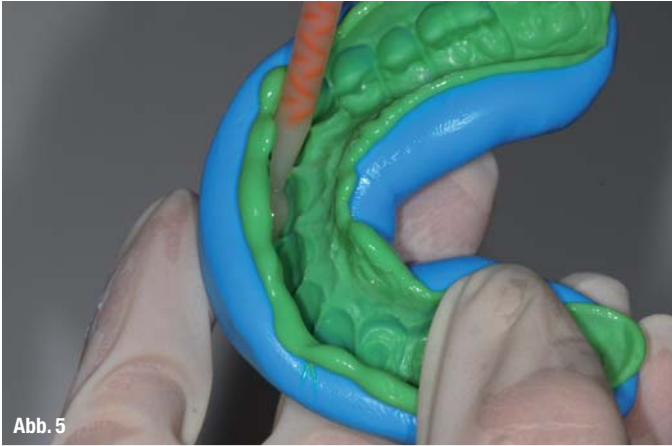


Abb. 5

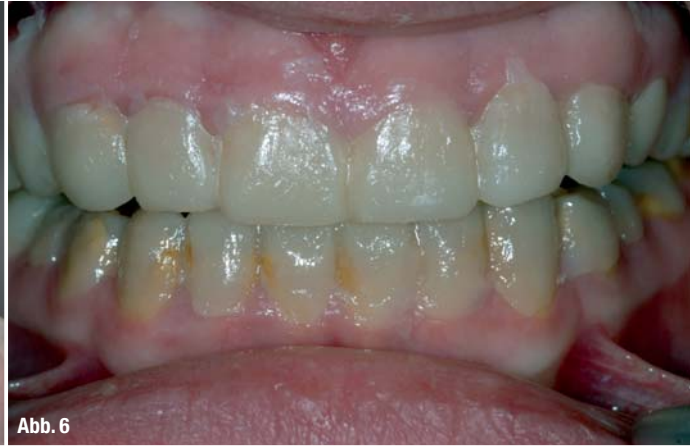

Abb. 6

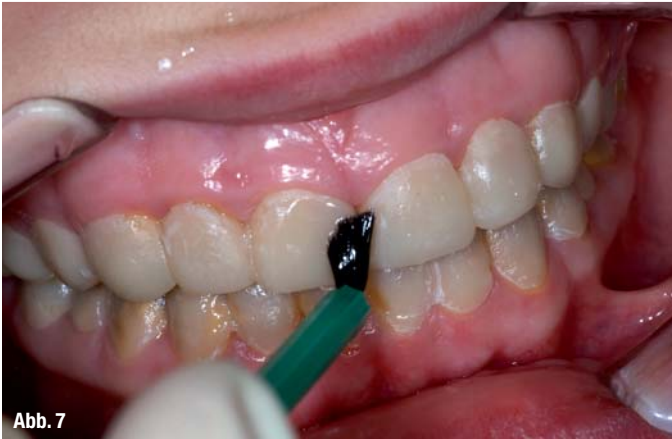

Abb. 7

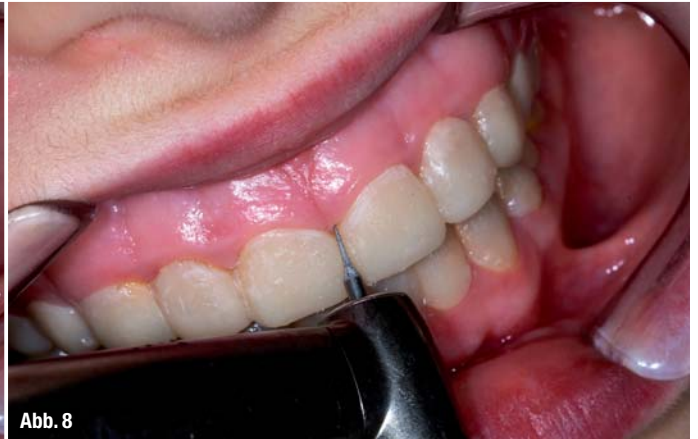

Abb. 8

schriebenen möglichen Varianten des Ätzmusters erlauben oft dennoch ein adäquates Bonding (Gwinnett und Matsui 1967). Da der Haftverbund bei den vom Vorbehandler durchgeführten Kompositversorgungen in der Oberkieferfront ausreichend war, entschied sich der Autor für eine adhäsiv zu befestigende, langzeitprovisorische Versorgung mit Minimal- bzw. No Prep-Kompositkronen und Veneers.

Nach funktioneller Vorbehandlung erfolgte das Mock-up, um die ästhetische und funktionelle Planung zu überprüfen. Nachdem der Silikonwall im Sinne eines Korrekturabdruckes erstellt wurde, wird er mit Luxatemp Star befüllt (Abb. 5) und für drei

Minuten im Mund des Patienten belassen. Luxatemp Star eignet sich perfekt, da es aufgrund seiner hohen Biegebruchfestigkeit von 121 MPa nach 24 Stunden (geschichtete Feldspatkeramik weist hier nur Werte bis zu 100 MPa auf) dem Behandler die Möglichkeit gibt, dieses Mock-up für einen Zeitraum von bis zu zwölf Wochen im Mund des Patienten zu testen. Die Ausarbeitung des Mock-up's erfolgt im Mund des Patienten, da bei intraoraler Ausarbeitung die zur Verfügung stehende mechanische Retention maximal ausgenutzt werden kann und ein punktuelles Ätzen und Bonden nicht notwendig ist. Wenn das Mock-up länger als zwei Wochen getragen werden soll, ist es empfehlenswert, vor dem Einbringen des

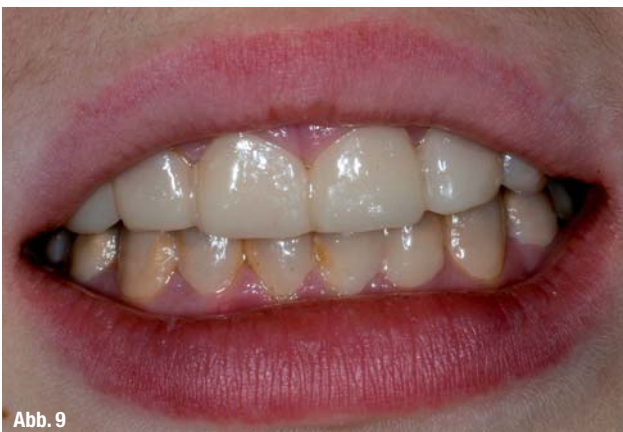

Abb. 9

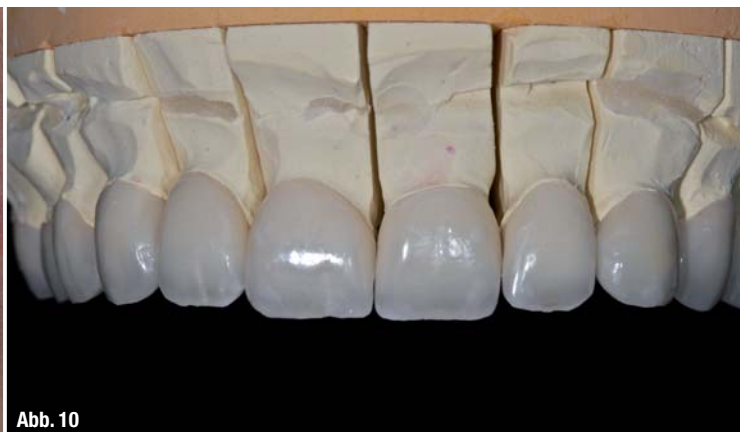

Abb. 10

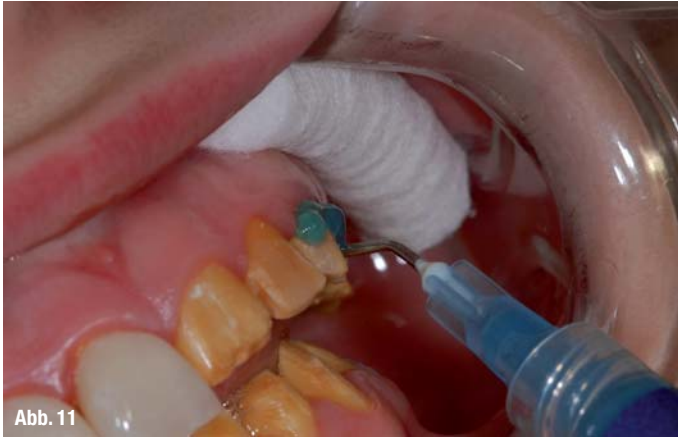

Abb. 11

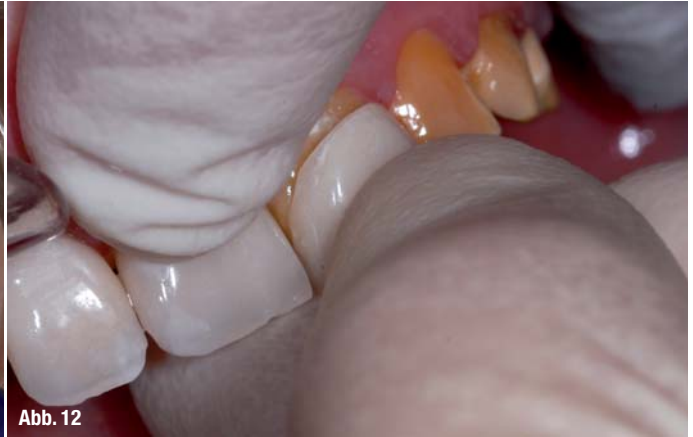

Abb. 12

Silikonwalls mit Luxatemp Star eine dünne Schicht Optibond FL 2 (Kerr) auf die zu versorgenden Zähne aufzutragen, um Undichtigkeiten zu vermeiden. Abbildung 6 zeigt die Situation direkt nach Entnahme des Silikonwalls. Es wird deutlich, dass der zervikale Rand des Mock-up's nur noch minimal ausgearbeitet werden muss. Dies erfolgt am einfachsten mit dem sogenannten „Moskito“-Bur (Frank Dental). Besonderes Augenmerk muss auf die Papille gelegt werden. Hier ist es zwingend notwendig, die Papille, wie in Abbildung 11 ersichtlich, sorgfältig freizulegen, da diese Technik die Papille verdrängt und sonst nach der Entfernung des Mock-up's ein schwarzes Dreieck sichtbar wäre. Abschließend wird Luxatemp Glaze & Bond aufgetragen (Abb. 8), um eine hoch ästhetische, verfärbungsunempfindliche Oberfläche zu erzielen. Zwar scheint aufgrund der zum Teil extrem geringen Schichtstärke des Mock-up's an einigen Stellen die bräunliche Unterstruktur durch (Abb. 9), dennoch ist die ästhetische Verbesserung beeindruckend.

Bereits in der ersten Woche nach Erstellung des Mock-up's erhielt die Mutter der Patientin einen Anruf der Klassenlehrerin. Diese gab an, dass sich die Patientin plötzlich am Unterricht beteiligte und viel

selbstbewusster auftreten würde. Hier wird deutlich, wie sehr gerade Jugendliche unter einer derart massiven Verfärbung der Zähne leiden können und in welchem Umfang sich dies auch auf die schulische Perspektive auswirken kann.

Nach Ende der funktionellen und ästhetischen Testphase wurde das Mock-up zunächst im 2. und 3. Quadranten entfernt und in diesem Bereich eine Verschlüsselung mit Luxabite vorgenommen. Dadurch konnte sowohl die zentrische Position als auch die vertikale Dimension exakt übertragen werden. Soweit möglich wurde auf eine konventionelle Präparation vollständig verzichtet. Es erfolgte im Approximalbereich lediglich eine geringfügige Präparation, um die Kontaktpunkte aufzulösen und dadurch die vorhandene Zahnschicht vollständig fassen zu können. Zusätzlich musste vereinzelt die obere, extrem angegriffene Schmelzschicht entfernt werden.

Abbildung 10 zeigt die laborgefertigten Langzeitprovisorien auf dem Modell. Die aufwendige Schichtung erfolgte mit dem Kunststoff New Outline (anaxdent) in Dentin A1, Schneide High Value & Clear, die Individualisierung erfolgte mit Acryline Acryl Marker (anaxdent) white und yellow.

Nachdem das Mock-up entfernt wurde, erfolgte zunächst das Try-in. Es wurden verschiedene Try-in Farben (Vitique, DMG) verwendet, um das beste ästhetische Ergebnis zu erzielen. Anschließend wurden die Zähne mit Ätzel angeätzt (Abb. 11) und anschließend mit Prime & Bond NT (DENTSPLY) sowie Vitique (DMG) in der zuvor ausgewählten Farbe A1 eingesetzt (Abb. 12).

_Fazit

Minimalinvasive Verfahren stellen eine hervorragende Möglichkeit zur substanzschonenden Versorgung auch schwierigster Fälle dar. Das ästhetische Ergebnis ist mehr als zufriedenstellend (Abb. 13). Nach Abschluss der Wachstumsphase kann die endgültige Versorgung mit einer vollkeramischen Restauration erfolgen.

_Kontakt cosmetic dentistry




Dr. Jürgen Wahlmann
 Oldenburger Str. 13
 26188 Edeweicht
 Tel.: 0 44 05/40 50
 Fax: 0 44 05/55 38
 E-Mail:
 drwahlmann@gmx.de
 www.drwahlmann.de

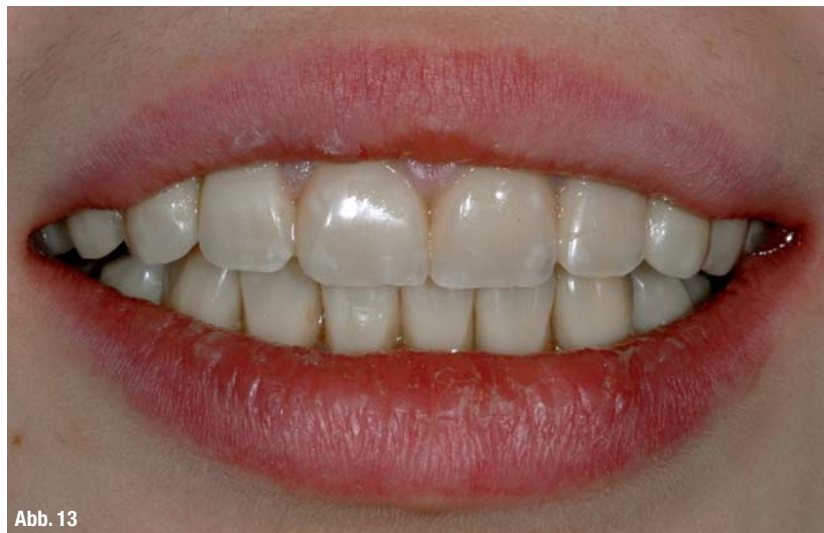

Abb. 13

VITABLOCS RealLife® – genial 3-dimensional!

Einfach per Mausklick: Naturgetreue Frontzahnästhetik durch 3D-Dentinkern-Schmelzstruktur!

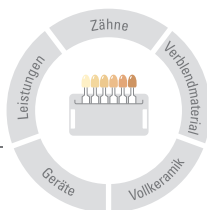


Die VITA App „VITABLOCS RealLife“ ist über iTunes gratis erhältlich!

34060



VITA SYSTEM



3D-MASTER

VITA

Die innovativen VITABLOCS RealLife for CEREC/inLab MC XL wurden speziell für hochästhetische Frontzahnversorgungen entwickelt. Die dreidimensionale Blockstruktur mit Dentinkern und Schmelzhülle imitiert entsprechend dem natürlichen Zahnaufbau den bogenförmigen Farbverlauf zwischen Dentin und Schneide. Die VITABLOCS haben sich millionenfach klinisch bewährt.

Fax: +49 (0) 7761 / 562-233

Tel.: +49 (0) 7761 / 562-890

Bitte senden Sie mir Info-Material zu!

Bitte vereinbaren Sie mit mir einen Beratungstermin!

Praxis/Labor, Ansprechpartner: _____

Straße, Hausnummer: _____

PLZ/Ort: _____

