

Multifaktorielle Therapien in der kosmetisch-ästhetischen Zahnheilkunde nach dem Kaiserswerther Konzept

Autor_ Prof. Dr. Marcel Wainwright

Moderne kosmetisch-ästhetische Zahnheilkunde beinhaltet für den progressiv eingestellten Zahnarzt heute mehr als das Legen von ästhetischen Composite-Füllungen und das Einkleben von Veneers. Der Patient muss heute vor allem ganzheitlich und damit weit über die „normale“ Zahnmedizin hinaus aufgeklärt, beraten und therapiert werden.

_Einleitung

Immer mehr Patienten haben das Verlangen nach Jugendlichkeit, Wellness und Ästhetik. Die Schönheitsindustrie boomt, Spas verzeichnen Besucherrekorde und zunehmend mehr ältere Menschen trotz dem Prozess des Altwerdens mit Sport, aktivem Leben und gesunder Ernährung. Der Patient in der ästhetisch orientierten Zahnarztpraxis ist (selbst-)kritischer und hat eindeutig höhere Ansprüche an sein Äußeres als auch an das Behandlungsergebnis. Demzufolge kommt einer intensiven Beratung, einer lückenlosen und forensisch korrekten Aufklärung über Alternativen, Risiken und Nebenwirkungen eine immense Bedeutung zu. Der kritische Zahnarzt ist sich durchaus bewusst, dass nicht alle Patienten ausnahmslos durch eine

zahnmedizinische Therapie zufriedenzustellen sind und dass die Erwartungshaltung ein Konglomerat aus dem individuellen psychologischen Status quo, der Compliance und nicht zuletzt der finanziellen Möglichkeiten des Patienten ist. Hier ist die besonders feinfühligste Kommunikation vor, während und oft auch nach der Behandlung des Zahnarztes gefragt. Die Bereitwilligkeit des Patienten, das Behandlungsergebnis als nicht befriedigend zu empfinden und einen Anwalt zurate zu ziehen, verhält sich reziprok zu dem oben aufgeführten Konglomerat. Der gewissenhafte und informierte (Zahn-)Arzt erkennt psychologisch auffällige Patienten und lehnt eine Behandlung im Einzelfall auch einmal ab. An dieser Stelle möchte ich auf eine notwendige Sensibilisierung für psychologisch auffällige Patienten hinweisen und die Publikationen von Frau

Abb. 1a_ Deutlich zu erkennender knöcherner Defekt in Regio 14–16 (gespiegelt).

Abb. 1b_ Zu palpierender Defekt von extraoral.

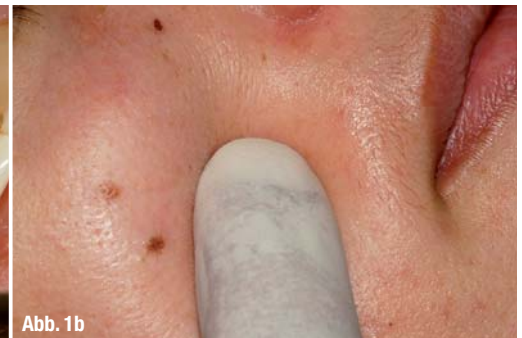
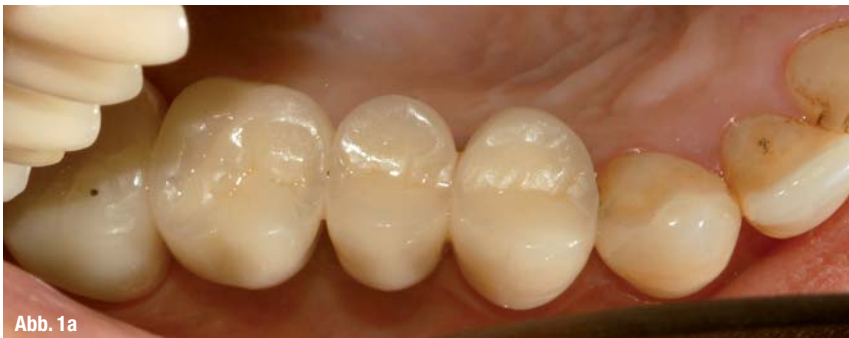
Abb. 1a

Abb. 1b

Dr. Lea Höfel aus Garmisch-Partenkirchen nicht unerwähnt lassen, da hier ein großer Aufklärungsbedarf für die gesamte Zahnärzteschaft besteht. Ein Screening vor Behandlungsbeginn, beispielsweise durch entsprechend erweiterte Anamnesebögen, kann Ärger auf beiden Seiten vermeiden. Das im folgenden vorgestellte Konzept basiert auf eine gesamtheitliche Betrachtung des Patienten, ohne die Reduktion desselben auf Zähne.

Einsetzung von Hyaluronsäure zur Volumenbehandlung im extraoralen Bereich bei ossären Defekten und zur Lippenaugmentation

Im ersten beschriebenen Fall stellte sich eine 41-jährige Patientin in unserer Praxis mit dem Wunsch vor, einen sichtbaren Volumendefekt im Bereich der rechten Wange augmentieren zu lassen. Die Anamnese der Patientin war unauffällig und es wurde ein Beratungsgespräch über Alternativen, Risiken und Nebenwirkungen durchgeführt. Visuell und palpatorisch war ein Volumendefekt im Bereich des Processus alveolaris maxillaris darstellbar (Abb. 1b). Nach oraler Befundaufnahme war der Defekt Regio 14–16 deutlich sichtbar (Abb. 1a). Die Patientin trug hier eine Cerconbrücke von 14–17, welche im Bereich der ersetzten Zähne Regio 15 und 16 im Zuge der Alveolarfortsatzatrophie durch ossären Funktionsverlust einen Defekt aufwies. Die Wichtigkeit der Bedeutung der oralen knöchernen Restitutio ad integrum wird an diesem Beispiel besonders deutlich. Die Patientin störte massiv die dadurch bedingte Asymmetrie ihres Gesichtes. Abbildung 2 zeigt in der Schwarz-Weiß-Darstellung deutlich den Volumendefekt. Nach Volumenaugmentation mit einem hochvernetzten Hyaluronsäurepräparat (Teosyal Ultra Deep Lines®, Fa. Teoxane) im Sinne der Fächertechnik subkutan mit einer 25G1" Kanüle war unmittelbar die erfolgreiche Augmentation festzustellen. Auf eine Lokalanästhesie hat die Patientin auf eigenem Wunsch verzichtet. Nach Behandlung wurde die Patientin angehalten, für zwei Wochen keine Saunagänge und Solarienbesuche zu absolvieren und den augmentierten Bereich nicht zu palpieren. Nach einer Woche erfolgte eine Wiedervorstellung und Beurteilung der Augmentation, welche vonseiten der Patientin als sehr zufriedenstellend empfunden wurde (Abb. 3). Im zweiten Fall störte eine langjährige Patientin der Bereich der Oberlippe und Mundwinkel. Hier war eine ausgeprägte Kommissur beidseits (sogenannte Marionettenfalte) vorhanden (Abb. 4). Durch den Volumenverlust wirkte die Faltengebung auf die Patientin und ihrem Umfeld, als wenn sie schlecht gelaunt wäre. Zusätzlich störte die Patientin die ausgedünnte Lippe im lateralen Oberlippenbereich, welche von ihr als zu schmal empfunden

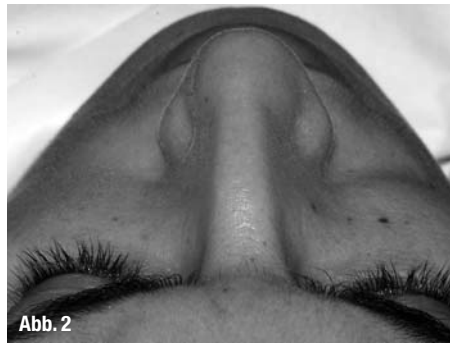

Abb. 2

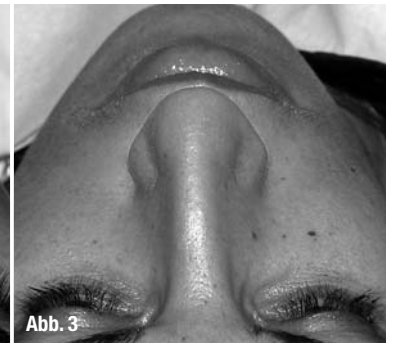

Abb. 3

wurde. Nach Befundaufnahme und Aufklärung wurde nach Lokalanästhesie der Lippe beidseits ca. 5 mm lateral des Mundwinkels unter palpatorischer Kontrolle im Sinne der linearen Technik (Teosyal® Kiss, Fa. Teoxane) mit einer 27G1/2" Kanüle augmentiert. Die Augmentation erfolgt hier in der tiefen Dermis mit einem mittelgradig vernetzten Hyaluronsäurepräparat. Ein unmittelbares Massieren und Komprimieren des Bereiches und ausgiebiges Kühlen reduziert eine mögliche Hämatombildung im augmentierten Bereich erheblich. Die Patientin wurde wie bereits oben im ersten Fall beschrieben angehalten, sich entsprechend zu verhalten. Augmentierungen im Lippenbereich erfordern vom Behandler Fingerspitzengefühl und das Splitten in mehreren Behandlungseinheiten macht hier zur Vermeidung einer Überkonturierung mit etwaigen „Schlauchbootlippen" Sinn, weniger ist hier eindeutig mehr. Die zweite Sitzung zur Augmentation wurde eine Woche später abgehalten und das Endergebnis war für die Patientin sehr zufriedenstellend (Abb. 5).

Ästhetik folgt der Funktion bei Veneerversorgungen

Insbesondere bei Veneerrestorationen im Frontzahnbereich ist die funktionelle Betrachtung des Patienten mit entscheidend für den langzeittherapeutischen Erfolg.

Vor Behandlungsbeginn sollten sämtliche Störfaktoren oder dysfunktionelle Eigenschaften eliminiert werden. Hier ist beispielsweise das Herstellen einer für den Patienten funktionellen Okklusion und die Elimination bzw. Kompensation von Habits (Bruxismus, Pressen) entscheidend. Die häufig ge-

Abb. 2_ Erkennbarer Weichteildefekt von extraoral bei s/w-Darstellung.

Abb. 3_ Erfolgreich augmentierter Bereich mit Hyaluronsäure.

Abb. 4_ Schmales Lippenprofil im Mundwinkelbereich und Ausbildung von sogenannten Marionettenfalten.

Abb. 5_ Sehr zufriedenstellendes Ergebnis nach zweifacher Augmentation mit Hyaluronsäure.

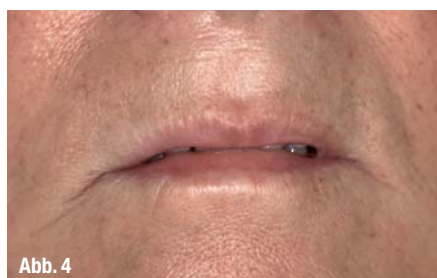

Abb. 4

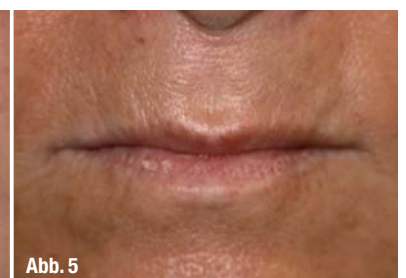

Abb. 5

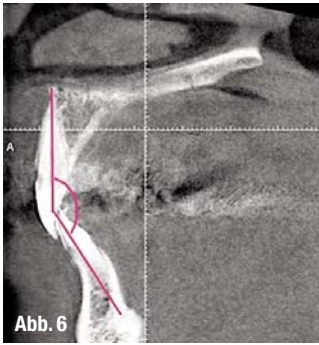


Abb. 6

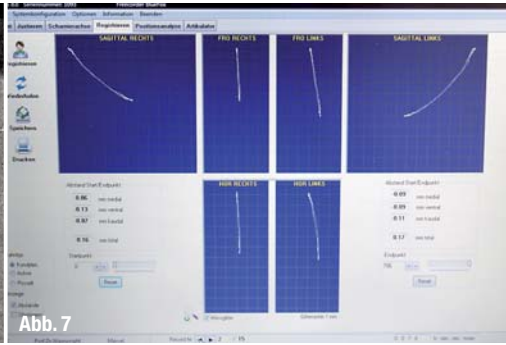


Abb. 7

Abb. 6_ DVT-Analyse des Interinzisalwinkels.

Abb. 7_ Auswertung der Latero- und Protrusionsbewegungen mithilfe des Freecorder Blue Fox (optometrische 3-D-Analyse in Echtzeit).

forderte Front-Eckzahnführung kann beim erwachsenen Patienten nachteilig sein, da das adulte Gebiss durch natürliche Abrasion meist eine Gruppenführung ist. Eine reine Front-Eckzahnführung bei Oberkiefer-Frontzahnveneers kann mitunter bei dem dysfunktionellen Patienten zum Verlust oder Bruch der Veneers führen. Der dysfunktionelle Patient braucht eine entsprechende Freiheit zum Durchführen der Dysfunktion, ohne die Veneers zu schädigen, da therapeutisch diese nur kompensierbar, jedoch häufig nicht auf Dauer eliminierbar sind. Eine präzise Befundaufnahme und funktionsanalytische Diagnose sind hier unabdingbar (Abb. 7). In unserem Therapiekonzept ist die computerbasierte optometrische Funktionsanalyse mittels des Freecorder®Blue Fox (Fa. DDI) zur Vermessung der Translations- und Rotationsbewegungen mit einer Präzision von einem Mikron berührungsfrei möglich. Nach Vermessung können die Modelle in einem Kausimulator unter Bildschirmkontrolle analog der Messergebnisse für die Veneerherstellung montiert werden. Die Stellung der Frontzähne zueinander, insbesondere der Interinzisalwinkel (Ricketts Norm 135°) sind hier von großer Relevanz (Abb. 6) für die laborseitige Herstellung der Veneers. Patienten mit Bruxismus-Problematik sollten, in unserem Behandlungskonzept jeder Veneerpatient, eine Aufbisschiene tragen.

dig, das spätere Behandlungsergebnis zu visualisieren. Mock-ups werden in unserem Konzept mittels Tiefziehtechnik und einem autopolymerisierenden Material auf Bys-Acryl Basis (Luxatemp Automix Plus, Fa. DMG) hergestellt (Abb. 8). Intraoral wird das Mock-up anschließend konturiert. Wichtig ist hier die ständige Überprüfung seitens des Patienten, da dieser klar kommunizieren kann, was ihm gefällt und was nicht (Abb. 9). Der Behandler kann nun die entsprechenden Dinge am Mock-up verändern. Erst dann, wenn der Patient sagt, dass ihm das Mock-up gefällt, erfolgt das Finish mit Polierern und einer Oberflächenvergütung mit Luxatemp Glaze (Fa. DMG). Diese Situation wird nun fotografisch dokumentiert und mit einem Polyäther-Material abgeformt. Damit hat der Techniker nun die klare Vorgabe, wie die Veneers zu gestalten sind und vereinfachen den Arbeitsablauf. Der Patient kann mit dem Mock-up nach Hause gehen und den „Prototypen“ der späteren Versorgung tragen. Im Einzelfall kann ein Nachpräparieren des Mock-ups am nächsten Tag notwendig sein. Wenn dem Patienten das Mock-up dann zuspricht, wird dies schriftlich dokumentiert und von Patient und Behandler gegenzeichnet, womit man forensisch ebenfalls abgesichert ist.

Non-Prep Veneers als minimal-invasive Alternative zur kosmetischen Rehabilitation

Bei vielen Patienten besteht der Wunsch nach ästhetisch restaurativen Versorgung, die nichtinvasiv sind. Ebenso wie in der ästhetischen Chirurgie das Bedürfnis nach Rehabilitationen der fazialen Strukturen mit nichtinvasiven Mitteln zunimmt (Filler, Botulinumtoxin), ist dieser Trend in der Zahnmedizin auch zu beobachten. Mithilfe von Non-Prep Veneers ist dieses Therapieziel sicher zu erreichen. Am Beispiel unserer Prophylaxe-Helferin soll dies erläutert werden. Diese hatte eine lückig stehende Ober- und Unterkieferfront, welche z.T. mit alten Composite-Füllungen restauriert war. Gleichzeitig imponierten die Zähne als zu gelblich und zu kurz (Abb. 11 und 13). Nach Aufklärung und entsprechender Planung wurde mithilfe von geschnittenen Modellen eine 3-D-Planung der Veneers vorgenommen und am Computer erstellt (Abb. 10). Nach Herstel-

Abb. 8_ Tiefziehschiene mit einem Autopolymerisat-Kunststoff auf Bis-Acryl Basis in situ.

Abb. 9_ Präparation des Mock-ups zur Herstellung der gewünschten Ästhetik.

Abb. 10_ Computersimulation der Non-Prep Veneers bei BriteVeneers.

Visualisierung des Behandlungskonzeptes und Kommunikation mithilfe von Mock-ups bei Handcrafted Veneers

Neben Programmen zur Visualisierung von ästhetischen Behandlungen ist es für den Patienten und den Zahnarzt vor einer Veneerversorgung notwen-

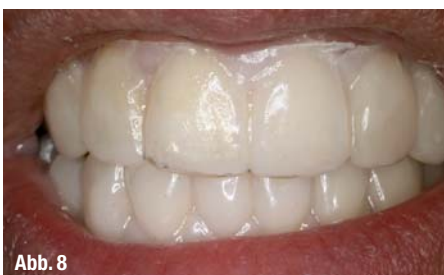

Abb. 8

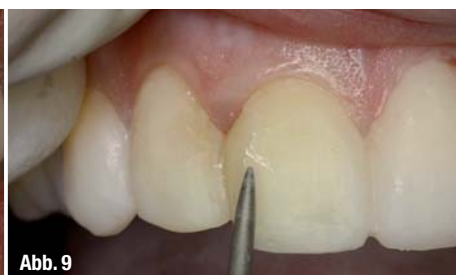

Abb. 9

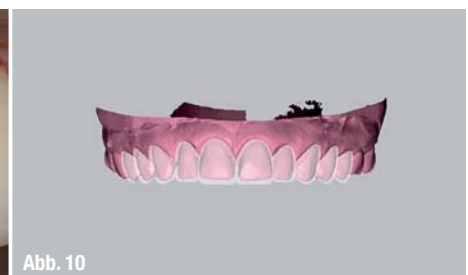

Abb. 10

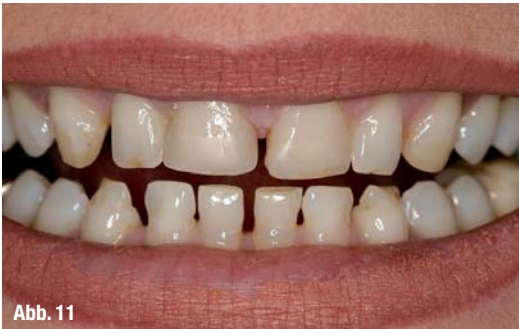

Abb. 11

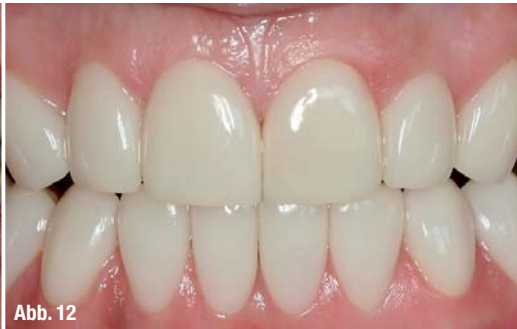

Abb. 12



Abb. 13



Abb. 14

Abb. 11_ Situation vor Einsetzen der Non-Pep Veneers.

Abb. 12_ Non-Prep Veneers in situ.

Abb. 13_ En Face-Bild der Patientin vor der Behandlung.

Abb. 14_ En Face-Bild der Patientin nach der Behandlung mit Verbesserung der Ästhetik.

lung der BriteVeneers® (Fa. BriteSmile) wurden diese nach Konditionierung mithilfe eines Trays komplett im Ober- und Unterkiefer adhäsiv eingesetzt. Das Ergebnis (Abb. 12 und 14) zeigte eine deutliche Verbesserung der Ästhetik und veränderte die Patientin sehr positiv. Sicherlich ist die gewissenhafte Patientenselektion auch hier maßgeblich für den Erfolg von entscheidender Bedeutung. Non-Pep Veneers stellen bei korrekter Planung und Durchführung eine Bereicherung in der kosmetischen Zahnheilkunde dar, welche meiner Meinung nach immer minimalinvasiv erfolgen sollte, da es sich hier um eine Wahlleistung auf nicht medizinisch notwendiger Basis handelt.

Der dargestellte Non-Prep Veneerfall wurde von unserer Kollegin Frau Dr. Kentsch durchgeführt.

_Fazit

Das Behandlungsfeld des ästhetisch-kosmetisch tätigen Zahnarztes wird zunehmend größer. Minimalinvasive Techniken zur Herstellung einer orofazialen Ästhetik sind mithilfe von Fillern und Botulinumtoxin durchaus möglich, ebenso der Einsatz von Prep- und Non-Prep Veneers. Voraussetzung für den erfolgreichen Einsatz und ein beiderseitiges Zufriedenstellen ist die gewissenhafte Patientenselektion, fachmedizinisches Können und die Berücksichtigung sozio-psychologischer Faktoren. Nur ein ganzheitlicher Betrachtungswinkel und eine ethisch korrekte Berufseinstellung können hier Behandlungsfehler und Probleme vermeiden. Wohl dosiert eingesetzt sind diese therapeutischen Wege durchaus eine Bereicherung in der Zahnmedizin.

Literatur beim Verfasser.

_Autor

cosmetic
dentistry



Prof. Dr. Marcel Wainwright

Dental Specialists und
WhiteLounge Kaiserswerth
Kaiserswerther
Markt 25–27
40489 Düsseldorf
www.dentalspecialists.de

Kurzvita

Jahrgang 1969
Studium der Zahnmedizin an der RWTH Aachen
Implantologe und Active Member der ESCD
Mitglied der DGKZ (Deutsche Gesellschaft für Kosmetische Zahnmedizin)
Fellow der IADFE (International Academy for Dental and Facial Esthetics)
Professor für Ultraschallchirurgie und Implantologie an der staatlichen Universität Sevilla, Spanien
Gastdozent im Institut für Anatomie und Neuroanatomie der Heinrich-Heine-Universität Düsseldorf
Mitentwickler von OP-Techniken und Instrumenten für Ultraschall-Chirurgie
Begleit-Zahnarzt des BEGO Teams bei der Olympiade 2008 in Peking
Mitglied der DGI, DGZI, DGZMK, IAUSI, AAID und weiteren Fachgesellschaften
Mitglied der TKW Research Group, Leiter des Ausbildungszentrums für Implantologie und Ultraschallchirurgie Kaiserswerth
Internationaler Referent, Autor, Vorträge und Kurse weltweit