

Die Bedeutung der Lippen für die orofaziale Ästhetik

Autor_Dr. Wolfgang Kuhl

Einleitung

Unser Mund ist der Spiegel unserer Persönlichkeit: Ein strahlendes Lächeln gilt als Zeichen natürlicher Schönheit und macht uns sympathisch. Herunterhängende Mundwinkel hingegen lassen uns traurig und griesgrämig erscheinen.

Unsere Lippen drücken also aus, was wir denken und fühlen, und beeinflussen somit stark, wie uns unsere Umwelt wahrnimmt. Dabei wird die nonverbale Sprache des Mundes überall auf der Welt sehr ähnlich gedeutet.

Untersuchungen, in welchen der Blickverlauf der Probanden beim Betrachten eines Gesichtes aufgezeichnet wurde, sogenannte Viewfinder-Studien, kamen zu folgendem Ergebnis: Die Gesichtsregionen, die für die Attraktivität besonders wichtig sind, werden am häufigsten angeschaut. Das sind als erstes die Augen, danach der Mund, die Nase und die Haare.

Die Mundpartie als zentraler Punkt des unteren Gesichtsdrittels trägt somit wesentlich zum Gesamteindruck einer Person bei. Ein harmonisches Erscheinungsbild des Mundes wird durch Größe und Form und Proportionen von Oberlippe, Unterlippe und Zähnen maßgeblich bestimmt. Ein normales sym-

metrisches Bewegungsmuster als auch der Übergang zwischen Lippenrot und normaler Gesichtshaut sind hier hervorzuheben.

Für die ästhetische Beurteilung der zahnärztlichen Behandlung können auch die Lippen eine große Bedeutung haben.

Kulturelles

Im Verlauf der Geschichte hat es große Veränderungen in der Darstellung des Gesichts, insbesondere des Mundes, gegeben. Wurde vom Mittelalter bis zum Anfang des 20. Jahrhunderts der Mund einer Frau sehr klein oder meist verdeckt dargestellt, sah man in den Zwanziger- und Dreißigerjahren des 20. Jahrhunderts schon Abbildungen, die den Mund deutlich zur Schau stellten. So wurde seit den Fünfzigerjahren der Mund immer freier dargestellt und mehr und mehr die Zähne gezeigt.

Neueste Untersuchungen aus dem Jahr 2010, durch das Pharmaunternehmen Allergan in Auftrag gegeben, bestätigen den Trend. Es wurden rund 10.000 Personen nach dem Wunschlächeln befragt. Die folgenden Schauspieler und Schauspielerinnen landeten auf den vorderen Plätzen. Bei den Frauen Julia Roberts, gefolgt von Angelina Jolie und Scarlett Johansson.





son. Bei den Männern George Clooney vor Will Smith und Brad Pitt.

Betrachten wir uns das heutige Wunschlächeln, so erkennen wir, dass der Mund flächenmäßig einen viel größeren Anteil einnimmt als in früherer Zeit.

Und zwar sowohl was die Fläche der sichtbaren Zähne angeht als auch die Größe der Lippen. Wobei die Lippengröße bei Frauen in der ästhetische Beurteilung mehr ins Gewicht fällt, gelten volle Lippen im Allgemeinen doch als sinnlich und besonders feminin.

Kulturunabhängig wird die Lippenästhetik vor allem durch ihre Form, Größe und Oberflächenbeschaffenheit bestimmt. Diese korrelieren ebenfalls mit einer Reihe von Faktoren, wie Geschlecht und Alter. Bartwuchs rund um den Mund ist ein Symbol für Männlichkeit. Volle, rote, glatte Lippen stehen für Jugendlichkeit. Eine ausgeprägte Schanzenform (Ski jump) im Profil der Oberlippe ist ebenfalls ein Zeichen für Jugend und Attraktivität. Trockene, rissige und eingefallene Lippen hingegen sind ein Stigmata des Alters. Darüber hinaus bestehen aber auch große Unterschiede bei den verschiedenen Rassen. Farbige haben


dickere, wulstigere, Asiaten dagegen eher besonders schmale Lippen (Abb. 1a–d).

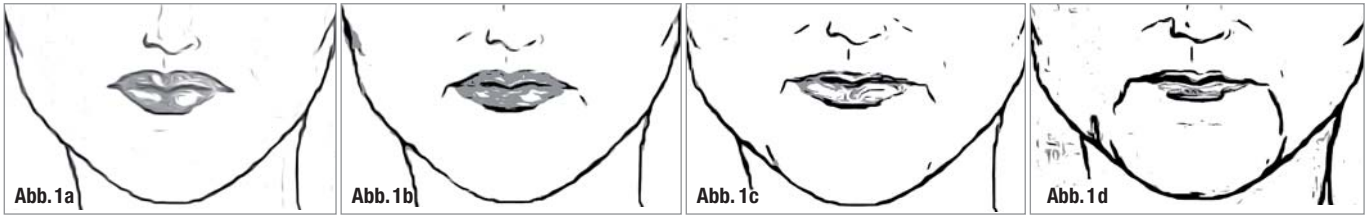
Kulturabhängig spiegeln Lippen die soziale Stellung wider. Bei einigen afrikanischen Stämmen gibt die Größe der Lippen und der darin verankerte Schmuck die soziale Stellung der Frau in der Gesellschaft wieder. Bei uns kennzeichnete im 17. und 18. Jahrhundert ein künstlich aufgemaltes Muttermal in Lippennähe die soziale Stellung einer Frau, d.h. ob sie verheiratet oder unverheiratet war.

Allgemeines

Neben der rein optischen Erscheinung erfüllen die Lippen selbstverständlich auch ganz sachliche Aufgaben, die im Folgenden dargestellt werden:

Sie dienen der Nahrungsaufnahme, indem sie den Mundraum verschließen (orale Kontinenz). Sie ermöglichen die verbale Kommunikation (sprechen, pfeifen) und die nonverbale Kommunikation. Die nonverbale Kommunikation wird schon von Babys kurz nach der Geburt benutzt. Hochgezogene Mund-





winkel stehen für angenehme Emotionen, herunterhängende Mundwinkel zeigen Trauer und Enttäuschung. Außerdem haben die Lippen eine Tast- und Berührungsfunktion (taktile Gnosis) sowie eine wichtige Sexualfunktion (küssen). Wird der Mund im normalen Umfang bewegt, fällt eine Verkleinerung der Mundöffnung bis auf ein Drittel nicht auf. Große Be-

__Anatomie

Da die Form und die Bewegungen der Lippen das ästhetische Ergebnis der zahnärztlichen Arbeit entscheidend beeinflussen, ist es wichtig, mehr über die Funktion und die sie umgebende Muskulatur zu wissen.

Der Musculus orbicularis oris formt die Lippe (Labia oris). Außen sind die Lippen von der Gesichtshaut bedeckt, innen von der Mundschleimhaut. Die Übergangzone wird durch das Epithel des Lippenrots gebildet. Die Mundöffnung (Rima oris) wird begrenzt durch das Lippenrot der Ober- und Unterlippe. Seitlich am Übergang zur Wange sind die Ober- und Unterlippe im Mundwinkel (Angulus oris) miteinander verbunden. Beim Aufbau der Lippen unterscheiden wir mehrere Schichten. Dazu gehören Haut, Subcutis mit Anteilen des SMAS (superficial musculo aponeurotic system), Muskeln, Submukosa und Mukosa. Die Lippenhaut besitzt keine Hornschicht und ist weich (Abb. 2).

Sie hat eine im Vergleich zur Resthautfarbe eines Mitteleuropäers rosige Farbe. Die Unterlippe hat einen etwas größeren Anteil an gelben Hautpigmenten. Unterlippe und Oberlippe zusammen mit der perioralen Region bilden eine funktionelle Einheit. Im Bereich der Oberlippe unterscheiden wir zwei laterale- und eine mediane Untereinheit (Cupid's Bogen oder Amorbogen). Im Bereich des Mundschlusses liegt die Grenzlinie von trockenem und feuchtem Anteil des Lippenrots (Abb. 3a und b).

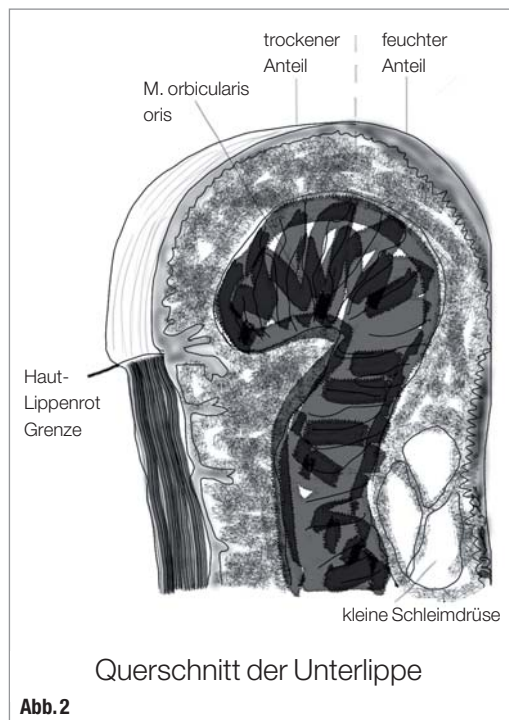


Abb. 2

deutung für die Ästhetik der Lippen hat der mukogingivale Übergang. Dabei führen bereits kleine Unregelmäßigkeiten zu großen ästhetischen Beeinträchtigungen.

Die Mimik der Lippen wird durch die Kontraktion der mimischen Muskulatur bestimmt.

Die wichtigsten sind für uns:

- M. zygomaticus major für das Lächeln (Abb. 4a)
- M. depressor anguli oris macht herunterhängende Mundwinkel (Abb. 4b)
- M. levator labii superioris alaeque nasi hebt die Oberlippe und entblößt die Oberkiefergingiva (Gummy Smile) (Abb. 4c)

__Bedeutung der Lippen für die ästhetische Restaurationen im Frontgebiet

Die Hauptelemente der Gesichtsfäche – Auge, Nase und Mund – sind in Größe und Funktion variabel. Sie können offen und geschlossen sein und so viele Spielarten des Ausdrucks aufweisen. Durch ihre Dynamik sind sie bei der ästhetischen Analyse zu be-

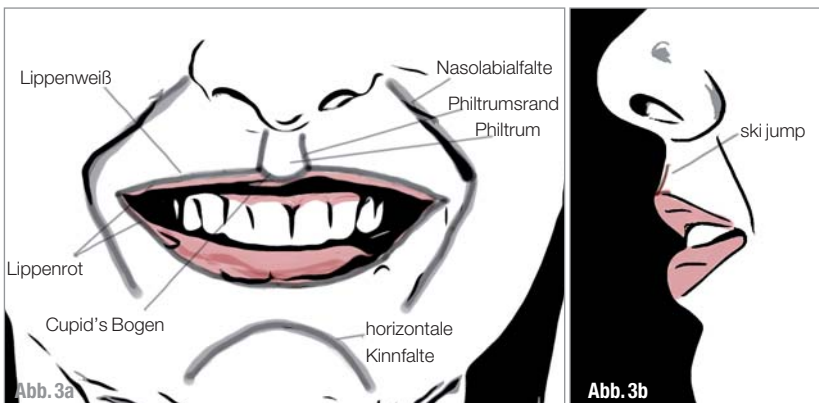
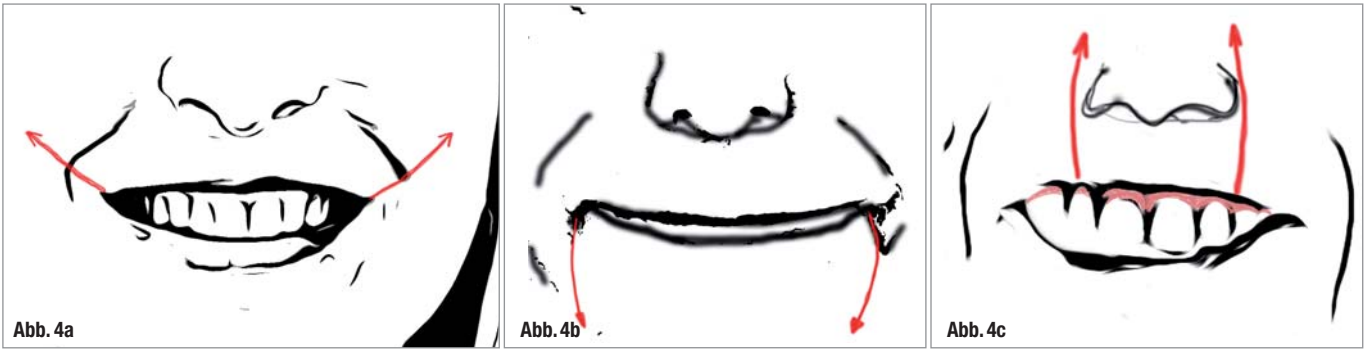


Abb. 3a

Abb. 3b



achten. Augen und Nase bleiben im Laufe des Lebens ziemlich gleich. Der Mund verändert sich jedoch mit zunehmendem Alter stark. Dadurch werden ästhetische Restaurationen anspruchsvoller. Denn das periorale Gewebe verliert mit zunehmendem Alter an Spannkraft, wodurch sich die Sichtbarkeit der oberen- und unteren Frontzahnflächen verändert. Das führt dazu, dass die in der Ruheposition des Unterkiefers sichtbare Zahnlänge der Oberkiefer-Frontzähne bei 20-Jährigen noch ca. 3,5 mm, bei 50-Jährigen etwa 1 mm und bei 70-Jährigen kaum sichtbare 0,2 mm betragen. Umgekehrt kommen die unteren Frontzähne mit zunehmendem Alter immer mehr zum Vorschein (Abb.5a–c). Da der ästhetische Zahnbereich nach oben und unten von der Lippe begrenzt ist, sind wir hier in der Praxis besonders gefordert.

Veränderungen der Okklusion wirken sich ebenfalls auf das Erscheinungsbild der perioralen Region aus. Stark abradierete Seitenzähne mit entsprechendem Verlust der vertikalen Dimension führen zu schmaleren Lippen und stark aufeinanderliegenden Mundwinkeln. Dies hat oftmals Mundwinkelrhagaden zur Folge. Beim kompletten Verlust der seitlichen Stützzonen treten die Mundwinkel weiter nach innen und wirken wie eingezogen. Umgekehrt führt ein anatomisch offener Biss zum Austrocknen der Lippen. Gehen im Oberkiefer Frontzähne durch Trauma oder Exzision verloren, erschwert dies ebenfalls die Restauration. Es kommt zum Problem der Lippenfülle im Gesichtsprofil. Auf eine ausreichende orale Unterstützung der Lippen ist in diesem Fall besonders zu achten, auch um beginnende periorale (Plissee-)Fältchen zu vermeiden. Plissee-Fältchen treten bei Rauchern durch das Festhalten und Ab-

dichten der Zigarette mit den Lippen häufiger auf. Angespannte mimische Muskulatur bei starken Bruxern bringt ebenfalls schmale Lippen mit sich. Patienten sollten darüber aufgeklärt und gegebenenfalls mit Schienentherapie vorbehandelt werden. Bei starker muskulärer Aktivität der Lippenheber der Oberlippe kommt es bei einigen Patienten zur großflächigen Entblößung der Oberkiefergingiva. Besonders bei festsitzenden Restaurationen stellt dies außergewöhnlich hohe Anforderungen an den Behandler, da der Gingivaverlauf und die Restaurationsränder unter Umständen störend sichtbar sind. Hier ist eine Reduktion der Muskelaktivität der Lippenheber durch Botox eine mögliche, denkbare Therapievereinfachung.

Für das ästhetische Gesamtbild spielt auch die Farbe der Zähne eine große Rolle. Die Helligkeit der Zahnfarbe kann durch die Farbe der Lippen indirekt beeinflusst werden. Durch einen dunkleren Lippenstift kann die Zahnfarbe so sogar ohne Bleaching oder eventuelle neue Restaurationen korrigiert werden. Das ästhetische Gesamtbild der Mundregion wird durch eine homogene Grenzlinie von Lippenrot zu Lippenweiß stark verbessert. Die Verschönerung der Lippe durch Lippenkosmetik, wie zum Beispiel Permanent Make-up, Lipliner oder Puder, ist der Patientin anzuraten.

__Fazit

Ein gutes ästhetisches Gesamtergebnis macht sowohl die Patienten als auch die Zahnärzte glücklich und zufrieden. Es fördert das Selbstvertrauen und die Lust, mit seinem Wirken etwas Schönes zu erschaffen.

_Kontakt **cosmetic**
dentistry



Dr. Wolfgang Kuhl
Reuterweg 62
60323 Frankfurt am Main
Tel.: 0 69/72 65 72
E-Mail: info@zahnarzt-praxis-reuterweg.de

