Patientenfälle Bleaching – Zähne individuell und ökonomisch aufhellen

Autorin_Dr. Lara Müller

Die professionelle Zahnaufhellung hat in der Praxis im Kontext einer minimalinvasiven, restaurativen Behandlung mittlerweile einen hohen Stellenwert. Dabei ist es wichtig, die Wünsche und Möglichkeiten der Patienten zu berücksichtigen und so die geeignete Methode und Vorgehensweise zu wählen.

_**In der Praxis müssen** die Zahnaufhellungsmaßnahmen zeit- und kosteneffizient umgesetzt werden, wie an den folgenden Fallbeispielen deutlich wird.

_Fall 1: Der devitale Frontzahn

Ein 27-jähriger Patient erschien mit einem speziellen Problem: Ein dunkel verfärbter Inzisivus (Zahn 11) hat ihn schon lange gestört. Durch eine neue berufliche Aufgabenstellung hat nun sein ästhetisch einwandfreies Aussehen an Bedeutung gewonnen. Die Lösung soll möglichst substanzschonend sein und mit überschaubarem finanziellen Aufwand kurzfristig realisiert werden.

_Falldiskussion

Isolierte Verfärbungen im Frontzahnbereich stellen für Patienten oftmals ein beträchtliches ästhetisches Problem dar. Grundsätzlich werden alle Zahnverfärbungen durch Pigmenteinlagerungen bewirkt; anders als bei exogenen Verfärbungen durch z.B. Tee, Kaffee etc. sind jedoch Verfärbungen von devitalen Zähnen auf Zerfallsprodukte aus dem Pulpenkavum zurückzuführen. Oftmals kommt es auch bei einem Trauma oder nicht vollständiger Exstirpation der vitalen Pulpa zu Einblutungen in die Dentintubuli. Typischerweise wird der Zahn über einen längeren Zeitraum nach Devitalisation gleichmäßig dunkel von hellgrau bis dunkelbraun.

Häufig werden bei Patienten mit endogenen Verfärbungen keramische Restaurationen hergestellt, welche jedoch einen hohen Substanzabtrag erfordern. Das ästhetische Ergebnis ist dabei oftmals nicht befriedigend, technisch aufwendig und kostenintensiv für die Patienten. Eine kostengünstige und gleichzeitig minimalinvasive Therapie stellt die „Walking Bleach"-Technik dar. Sie ist unter Einsatz von Natriumperborat, von Hand mit H_2O_2-Lösung angemischt, seit Langem Teil der universitären Ausbildung. In diesem Fall kam diese Technik mit Opalescence Endo (Ultradent Products) zur Anwendung. Das Material wird gebrauchsfertig in Spritzen geliefert und hat gegenüber der Natriumperborat-Mischung Vorteile im Hinblick auf Applikation, Verschluss und deutlich schnellere Wirksamkeit.

Vor der Anwendung der Walking Bleach-Technik muss eine adäquate endodontische Vorbehandlung erfolgt sein; dies wurde im vorliegenden Fall klinisch und röntgenologisch sichergestellt.

Fall 1:
Abb. 1_ Ausgangssituation: Deutliche Verfärbung des Zahns 11.
Abb. 2_ Einbringen des 35%igen H_2O_2-Gels Opalescence Endo.
Abb. 3_ Abschlussfoto nach Entfernung des Opalescence Endo.

Abb. 1

Abb. 2

Abb. 3

_Das klinische Vorgehen

Zu Beginn der Behandlung wurde vorhandenes Kompositmaterial aus dem Frontzahn entfernt und die Pulpahöhle einer genauen Inspektion unterzogen, um keine evtl. verbliebenen Zahnmarkreste in den Pulpahörnern zu übersehen. Der obere Teil der Wurzelfüllung wurde bis ca. 1–2mm unter die Schmelz-Zement-Grenze abgetragen; so wurde Platz geschaffen für eine Abdeckung mit steif angemischtem Glasionomer-Zement. Opalescence Endo (35%iges Wasserstoffperoxid-Gel) wurde aus der Spritze direkt in das Pulpakavum eingebracht und das Kavum provisorisch mit einem fließfähigen Kompositmaterial verschlossen. Dank der sehr steifen Gel-Konsistenz waren diese Arbeiten leicht und schnell durchzuführen. Nach 24 Stunden stellte sich der Patient wieder in der Praxis vor. Das gewünschte Ergebnis bzgl. der Aufhellung des Zahnes und der Farbidentität zu den Nachbarzähnen war bereits erreicht. Das Kavum wurde wieder eröffnet und die Bleachinggel-Einlage entfernt. Es erfolgte für 14 Tage eine Kalziumhydroxid-Einlage mit provisorischem Verschluss. Zwei Wochen später, nachdem sich die Zahnfarbe stabilisiert und die Sauerstoff-Radikale in der Zahnsubstanz abgebaut hatten, wurde der definitive Verschluss des Kavums mit einem Kompositmaterial in Adhäsivtechnik durchgeführt.

_Fall 2: Aufhellung des Zahnbogens mit „Bleaching to go"

Eine Patientin, Ende 30, seit Kurzem im Prophylaxe-Recall unserer Praxis, äußerte im Gespräch Unzufriedenheit mit ihrer Zahnfarbe. Sie habe sich von der PZR auch hellere Zähne versprochen. Die Prophylaxeassistentin klärte sie auf, dass eine Zahnreinigung die innere Zahnfarbe nicht verändern könne: Wohl seien äußerlich saubere Zähne die Voraussetzung; jedoch nur durch weitere Maßnahmen der Zahnaufhellung, die in ihrem Fall aber durchaus möglich seien, könne man die Zähne auch innerlich aufhellen. Die Patientin zögerte, da sie weitere umfangreiche Kosten befürchtete.

_Falldiskussion

Zahnaufhellung durch oder unter Aufsicht einer zahnärztlichen Praxis gilt bei vielen Patienten von vorneherein als teuer. Deshalb zögern viele, die den Wunsch nach helleren Zähnen haben, in der zahnärztlichen Praxis das Thema anzusprechen.
Unser Praxisteam hat die Erfahrung gemacht, dass mancher Patient dankbar ist, wenn das Thema „Zahnfarbe" von der Prophylaxehelferin oder dem Zahnarzt angeschnitten wird. Werden dann im Gespräch auch verschiedene Alternativen der Behandlung aufgezeigt – im Hinblick auf den Ablauf, aber auch den finanziellen Aufwand –, zeigen sich viele Patienten aufgeschlossen und erfreut über die modernen Möglichkeiten, Zähne zu „verschönern".
Opalescence Trèswhite Supreme (Ultradent Products) ist in unserer Praxis eine oft gewählte Behandlungsalternative. Die vorgefertigten KombiTrays minimieren den Aufwand für die Praxis, und so kann auch die Kalkulation des Honorars niedrig ausfallen. Ein weiterer Vorteil ist, dass mit dieser Methode sofort begonnen werden kann.

Abb. 4

Abb. 5

Abb. 6

Abb. 7

_Das klinische Vorgehen

Nach Erläuterung der verschiedenen Möglichkeiten entschloss sich die Patientin zu einer Behandlung mit Opalescence Trèswhite Supreme. Eine Diagnose ergab keine Kontraindikationen für diese Methode (z.B. stark unregelmäßig stehende Zähne oder starke vorhandene Hypersensibilitäten). Die Ausgangszahnfarbe A3,5 wurde gemeinsam mit der Patientin ermittelt und dokumentiert.
Sie wurde in den Gebrauch der KombiTrays eingewiesen: Sie bestehen jeweils aus einem doppelten Tray, dessen innerer Teil – mit dem Aufhellungsgel bereits befüllt – auf der Zahnreihe verbleibt, während das äußere, stabilere Tray nur als Einsetzhilfe dient und wieder entnommen wird. Insbesondere wurde die Patientin darauf hingewiesen, dass beim Einsetzen der Trays meist Lippen- und Zungendruck genügen, um das innere Folientray an seinen Platz zu bringen. Ein „Andrücken" mit den Fingern könnte das enthaltene Aufhellungsgel unerwünscht gingival verschieben und ggf. dort Reizungen hervorrufen.
Die Patientin trug die Schienen an den folgenden sechs Tagen jeweils 30 Minuten; anschließend stellte sie sich wieder in der Praxis vor. Es war festzustellen, dass die Zahnfarbe fast eine A2 erreicht hatte. Die Patientin war sehr zufrieden und hatte auch nicht über

Fall 2:
Abb. 4_ Die Zähne der Patientin vor der Zahnaufhellung. Die Zahnfarbe ist ca. A3,5.
Abb. 5_ Das KombiTray macht es leicht: Das stabile Außentray ist einfach in den Mund einzusetzen, sowohl im Oberkiefer als auch im Unterkiefer. Man kann beide Trays zusammen oder auch nacheinander tragen – so, wie es der Patient bevorzugt.
Abb. 6_ Hat man das KombiTray leicht angedrückt, kann das Außentray entnommen werden. Die feine Innenfolie mit dem Aufhellungsgel verbleibt auf der Zahnreihe und wird mit Lippen- und Zungendruck angeformt. Die Folie schmiegt sich gut an und ist auf Sprechdistanz fast unsichtbar.
Abb. 7_ Das Ergebnis nach sechsmal 30 Minuten Tragezeit an sechs Tagen.

Abb. 8

Abb. 9

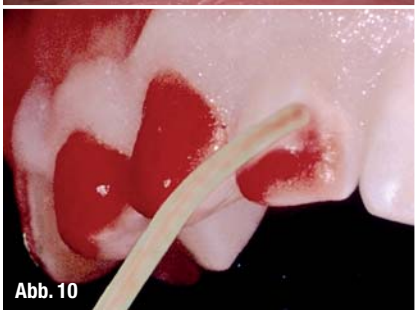
Abb. 10

Abb. 11

Fall 3:
Abb. 8_ Die Ausgangssituation der Patientin: Schneidekanten-Abrasionen, die jedoch erst nach einer Zahnaufhellung behandelt werden sollten.
Abb. 9_ Die Gingiva ist durch OpalDam geschützt; das Gel wird mit einem beflockten Spritzenansatz einfach und schnell aufgetragen. Die orange Farbe zeigt deutlich die Applikationsstellen an.
Abb. 10_ Nach 15 Minuten wird das Gel entfernt, zunächst nur durch Absaugen. Erst nach dem letzten Gel-Auftrag erfolgt die gründliche Schlussreinigung mit Spray sowie die Entfernung der OpalDam-Schicht.
Abb. 11_ Das Ergebnis nach dreimal 15 Minuten Einwirkzeit von Opalescence Boost. Ein Schneidekanten-Aufbau in hellerer Farbe kann nun ins Auge gefasst werden.

Nebenwirkungen zu klagen. Auch die Inspektion der Mundhöhle ergab keine auffälligen Befunde. Das Ergebnis motivierte die Patientin spontan, mit der Prophylaxeassistentin einen Termin für eine Information über optimierte Mundhygiene-Maßnahmen zu vereinbaren, um die erreichte hellere Zahnfarbe möglichst dauerhaft zu erhalten. Ihre Begeisterung drückte sich auch darin aus, dass sie in ihrem Freundeskreis darüber positiv berichtete.

_Fall 3: Chairside-Zahnaufhellung

Eine Patientin, Ende 40, Geschäftsfrau, suchte unsere Praxis auf, um ihre Zähne grundsanieren zu lassen. Durch Zeitmangel waren Zahnarztbesuche in den vergangenen Jahren oft aufgeschoben worden. Auch jetzt hatte sie wenig Zeit und bat um Behandlung in möglichst kurzer Zeit und wenigen Sitzungen.
Bevor eine Restauration der abradierten Frontzähne begonnen wurde, sprachen wir die Zahnfarbe an. Es zeigte sich, dass die Patientin bereits länger damit unglücklich ist. Eine Aufhellung hatte sie jedoch aus Zeitgründen immer wieder zurückgestellt.
Wir boten ihr an, eine Zahnaufhellung in einer Sitzung auf dem Patientenstuhl vorzunehmen. Dazu fand sie sich bereit und war dankbar für diese Möglichkeit.

_Falldiskussion

Verschiedene Patienten haben verschiedene Zeit-Budgets. Oft steht gerade gut situierten Patienten wenig Zeit zur Verfügung, oder sie wollen sich einfach in ihrer knappen freien Zeit wenig mit häuslichen Aufhellungsmaßnahmen beschäftigen. Da bietet sich „Chairside-Bleaching" an, das oft in einer Sitzung bereits zufriedenstellende Erfolge bringt.
Wir wenden in unserer Praxis dazu Opalescence Boost (Ultradent Products) an, ein chemisch aktiviertes Aufhellungs-Präparat. Auf spezielle aktivierende Leuchten kann bei Opalescence Boost verzichtet werden; so entfallen Risiken durch Überwärmung oder UV-Strahlen, es kommt zu keiner übermäßigen Dehydration der Zähne, und auch die zu kalkulierenden Kosten halten sich in Grenzen.

_Das klinische Vorgehen

Die vorliegende Zahnfarbe wurde – gemeinsam mit der Patientin – als A3 bis A3,5 festgestellt. Nach einer professionellen Zahnreinigung wurde die Gingiva mit dem lichthärtenden Kunststoff OpalDam abgedeckt. Zur Aushärtung sind jeweils wenige Sekunden ausreichend. Opalescence Boost wurde angemischt (geschlossen in der Spritze) und mithilfe eines speziellen Applikationsansatzes direkt auf die aufzuhellenden Zähne aufgetragen. Die Einwirkzeit betrug 15 Minuten; alle fünf Minuten wurde das Gel mit dem Spritzenansatz etwas bewegt, um frisches Gel auf die Zahnoberfläche zu bringen. Anschließend erfolgte die Entfernung des Gels durch Absaugen; diese Prozedur wurde zweimal wiederholt.
Die Schlussreinigung erfolgte nach dem Absaugen durch starken Spraystrahl unter gleichzeitigem Absaugen; die OpalDam-Schicht ließ sich durch Anheben mit einer Sonde in wenigen Stücken entfernen.
Das erzielte Ergebnis – es wurde A1 bis A2 erreicht – stellte die Patientin sehr zufrieden. Es wurde ein neuer Termin in ca. 14 Tagen vereinbart, um einen direkten Komposit-Frontzahnaufbau vorzunehmen.

_Fall 4: Der „Goldstandard": Aufhellung mit individueller Schiene

Eine junge Frau, Anfang 20, suchte unsere Praxis auf Empfehlung hin auf. Sie fragte bereits bei der Anamnese danach, ob wir auch Zahnaufhellungen durchführen. Im persönlichen Beratungsgespräch teilte sie dann mit, dass sie seit einiger Zeit mit ihrer Zahnfarbe unzufrieden sei. Sie habe das Gefühl, dass ihre Zähne gelblicher als früher seien.
Bei der Untersuchung stellten wir mithilfe eines Farbringes – und gemeinsam mit der Patientin – eine Zahnfarbe von ca. B3 fest. Sie war in unsere Zahnarztpraxis gekommen, weil sie hoffte, hier eine besonders sachgerechte, professionelle Aufhellungsbehandlung zu erhalten. Durch die Motivation der Patientin war eine hohe Compliance zu erwarten. Nach Erläuterung der verschiedenen Möglichkeiten fiel die Entscheidung zugunsten einer Zahnaufhellung mit individuellen Schienen.

_Falldiskussion

Die seit Anfang der 90er-Jahre in den USA entwickelte „HomeBleaching"-Technik mit individuellen, tiefge-

zogenen Schienen stellt noch immer den „Goldstandard" der Aufhellung des gesamten Zahnbogens dar. Hochvisköse Carbamid-Peroxid-Gele verbleiben während der Tragezeit im Spalt zwischen Schiene und Zahn und wirken so intensiv über längere Zeit. Inzwischen stehen verschiedene Wirkstoffkonzentrationen zur Verfügung, sodass verschieden lange Tragezeiten über Nacht oder über Tag möglich sind.
In unserer Praxis ist Opalescence PF (Hersteller Ultradent Products, USA) das Produkt der Wahl. Mit der Produktpalette mit vier verschiedenen Konzentrationen und drei verschiedenen Aromen können wir den Wünschen der Patienten bestens gerecht werden. Hinzu kommt, dass alle Gele die sog. „PF"-Formel enthalten, die in Studien gezeigt hat, dass Sensibilitäten vermindert und der Zahnschmelz gegen Karies gestärkt wird.

_Das klinische Vorgehen

Die professionell gereinigten Zähne der Patientin wurden mit Alginat abgeformt. Vor dem Tiefziehen der Schienen wurden mit dem lichthärtenden Kunststoff LC Block-Out Resin sog. „Reservoire" aufgebracht, kleine „Verdickungen", die später dafür sorgten, dass die Schiene an den entscheidenden Stellen mehr Gel fassen kann. Ein ca. 1mm breiter Rand zur Gingiva sowie Inzisalkanten und Höckerspitzen blieben dabei frei.
Die Schienen selbst wurden aus der sehr weichen Sof-Tray®-Folie hergestellt. Durch ihre hohe Flexibilität legt sie sich, gefüllt mit Gel, den Zähnen ähnlich einer Kontaktlinse an. Die fertigen Schienen wurden in der Folgesitzung im Mund der Patientin eingepasst und die Handhabung erläutert.
Die Patientin entschied sich, mit dem 20%igen Opalescence PF-Gel aufzuhellen. Sie trug die gefüllten Schienen jeweils vier Stunden an sechs aufeinanderfolgenden Abenden. Wir machten darauf aufmerksam, dass – falls Zahnempfindlichkeiten auftreten – auch Pausen-Tage eingeschoben werden können oder die Tragezeit verkürzt werden kann. Dies war aber lt. Aussage der Patientin nicht nötig.
Sie stellte sich nach einer Woche wieder in der Praxis vor. Die Zahnfarbe hatte inzwischen B1 erreicht. Wir empfahlen ihr, die individuellen Schienen aufzubewahren, falls nach einiger Zeit eine Auffrischungsbehandlung erforderlich oder gewünscht sei.
Die Patientin war sehr zufrieden und strahlte glücklich. Sie ließ sich in unseren Prophylaxe-Recall aufnehmen, um das Ergebnis möglichst langfristig zu sichern.

_Fazit für die Praxis

Zahnaufhellung ist ein weites Feld mit unterschiedlichen Verfärbungsursachen und Lokalisierungen. So erweist sich internes Bleaching bei der Versorgung

ANZEIGE

Natürlicher Schmelz geklont in Komposit

HRi Das einzige Komposit mit dem gleichen Lichtbrechungsindex wie natürlicher Schmelz.

HRi Eliminiert den Grauschleier in der Restauration und macht Füllungsränder unsichtbar.

HRi Vereinfacht die Schichttechnik und reduziert die Behandlungszeit. Für direkte und indirekte Restaurationen.

Klinische Fälle: Prof. Dr. L. Vanini

ENAMEL plus HRi

HRi hat die gleichen Eigenschaften wie natürlicher Zahnschmelz: es abradiert gleichermaßen, d.h. es wird dünner und transparenter. Zudem überzeugt es aufgrund der unkomplizierten Farbauswahl, der einfachen Verarbeitung und der hervorragenden Polierbarkeit.
Enamel plus HRi ist sowohl für Front- als auch für Seitenzahnrestaurationen geeignet.
Fragen Sie uns nach praktischen Arbeitskursen zur Komposit-Schichttechnik.

LOSER & CO
öfter mal was Gutes...

LOSER & CO GMBH • VERTRIEB VON DENTALPRODUKTEN
BENZSTRASSE 1c, D-51381 LEVERKUSEN
TEL.: +49 (0) 21 71 / 70 66 66 • FAX: +49 (0) 21 71 / 70 66 66
www.loser.de • info@loser.de

Abb. 12

Abb. 13

Abb. 14

Fall 4:
Abb. 12_ Die Zahnfarbe der jungen Patientin lag bei etwa B3.
Abb. 13_ Auf dem Gipsmodell werden die „relevanten" Zähne mit sog. Reservoiren versehen, damit die Schiene dort später etwas mehr Gel fassen kann. Bitte beachten Sie den Abstand zur Gingiva und das Freilassen von Inzisalkanten und Höckerspitzen.
Abb. 14_ Das Aufhellungsergebnis nach sechs Tagen, an denen jeweils vier Stunden mit Opalescence PF 20% aufgehellt wurde: Die Zahnfarbe liegt nun bei ca. B1.

isolierter Frontzahnverfärbungen durch devitale Zahnsubstanz als eine sehr gute Alternative zu aufwendigen Kronen- oder Veneer-Restaurationen; der Patient freut sich über das substanzschonende und auch kostengünstige Verfahren. Die Verwendung von Opalescence Endo erleichtert die Behandlung durch die praktische Applikation des steifen Gels direkt aus einer Spritze, den einfachen provisorischen Verschluss und das schnelle Ergebnis, das nur wenig Stuhlzeit erfordert.

Geht es um den gesamten Zahnbogen, sind Schienen-Methoden oft die beste Wahl. Mit einem vielfältigen Angebot zur Zahnaufhellung kann man den Wünschen und finanziellen Möglichkeiten der Patienten besonders entgegenkommen. Opalescence Trèswhite Supreme ist eine Methode, Zähne mit vorgefertigten KombiTrays aufzuhellen. Mit dieser preiswerten Möglichkeit kann unmittelbar nach der Eingangsdiagnose begonnen werden; deshalb wird diese Behandlung gerne als „Bleaching to go" bezeichnet. Oft genügt das Tragen der Trays an fünf bis zehn Tagen, jeweils 30 Minuten pro Tag, um das Aufhellungsziel zu erreichen.

Die Zahnaufhellung mit individuellen Schienen stellt nach wie vor den „Goldstandard" dar. Dank Gelen in verschiedenen Konzentrationen sind heute viele Varianten möglich, und die Wünsche von Patienten können weitgehend berücksichtigt werden. Meist genügt schon eine Woche zur Behandlung, wenn die Schienen täglich – oder mit 10%igem Gel über Nacht – eingesetzt werden. Pausen beeinträchtigen das zu erzielende Ergebnis nicht, sondern verlängern lediglich die Behandlungsdauer.

Ein wichtiger praxis-ökonomischer Aspekt der Schienen-Behandlung: Sollte sich eine Aufhellung einmal nicht so schnell wie erwartet einstellen, ist der Mehraufwand für die Weiterführung der Behandlung nur gering. Da die Behandlungen selbst zu Hause erfolgen, wird lediglich etwas mehr Aufhellungsmaterial gebraucht, und die Praxis wird kaum belastet.

Stehen Restaurationen im sichtbaren Bereich an, sollte unbedingt mit Patienten über ihre Zahnfarbe gesprochen werden. Durch eine Füllung oder Verblendung legt man sich auf lange Zeit fest; Patienten sind oft dankbar, wenn man im Zuge der Behandlungsplanung die Zahnfarbe zu einem Thema macht. Nach erfolgter Aufhellung kann so die Restauration der neu erzielten, helleren Zahnfarbe angepasst werden.

Aufhellungsbehandlungen direkt auf dem Patientenstuhl bieten sich dann an, wenn Patienten wenig Zeit haben, ein Ergebnis in kürzester Zeit erwarten oder wenn ein besonderer Anlass bevorsteht (z.B. Hochzeit). Wir wählen Chairside-Bleaching auch dann, wenn einzelne Zähne im sichtbaren Bereich unterschiedliche Farben aufweisen und gezielt aufgehellt werden sollen.

Ein chemisch aktiviertes Gel wie Opalescence Boost, das ohne Lichtaktivierung anzuwenden ist, bringt schnelle Ergebnisse bei unkomplizierter Anwendung und ohne Geräteinvestition. Patienten, die alio loco Zahnaufhellungen mit Licht erlebt hatten, berichteten häufig von starken Sensibilitäten und einer raschen, deutlichen Abschwächung eines – zunächst beeindruckenden – Aufhellungsergebnisses; Folgen, die wir bei der Anwendung von Opalescence Boost bisher nicht beobachteten.

Sicherheit für die Zahnsubstanz gibt grundsätzlich ein neutraler pH-Wert des Gels sowie die PF-Formel mit Kaliumnitrat und Fluorid, die die Zähne zugleich mit der Aufhellung schützt und stärkt.

Ein positiver Nebeneffekt der Zahnaufhellung ist das wachsende „Zahn- und Mundbewusstsein" der Patienten. Da sie die neu gewonnenen helleren Zähne dauerhaft erhalten wollen, sind sie auch Zahnprophylaxe-Maßnahmen gegenüber besonders aufgeschlossen. Auch Empfehlungen an Bekannte sind nicht selten._

_Kontakt

cosmetic dentistry

Dr. Lara Müller
Praxis für Zahnheilkunde
Dres. Bayer, Kistler, Elbertzhagen und Kollegen
Von-Kühlmann-Straße 1
86899 Landsberg am Lech
Tel.: 0 81 91/94 76 66-0
Fax: 0 81 91/94 76 66-95

E-Mail: lara_mueller@hotmail.de
www.implantate-landsberg.de

Autor

Neu auf dem deutschen Markt - exklusiv bei Bisico: Natural bleaching!

- **bahnbrechende Technologie bei der Zahnaufhellung**
- **getestet und empfohlen von führenden Zahnärzten**
- **nur 1 Behandlung in der Praxis genügt zur vollständigen Aufhellung der Zähne**

Auch in der Kieferorthopädie nach der Entbänderung zu empfehlen!

Natural+ Professional

Lang anhaltende Ergebnisse durch patentierte Formulierung!

- **einzigartiger, stabilisierter Wirkstoff, angereichert mit Calcium, Fluoriden und Mineralien aus dem Toten Meer**
- **Zahnaufhellung bis zu 8 Stufen in 30 Minuten bei nur 1 Applikation**
- **ph-neutral, praktisch keine Nebenwirkungen**

Natural+ Home-Kit

Das einzigartige Dosiersystem garantiert ein sicheres Applizieren ohne Überdosierung!

- **garantiert optimale Aufhellungsergebnisse**
- **wirkt sicher und zuverlässig ohne Nebenwirkungen und Sensibilitäten**
- **enthält das exklusive Natural+ Bleichgel**

Natural+ Lampe

Ein revolutionäres LED System mit blauen und roten LEDs!

- **wissenschaftlich entwickelte unterschiedliche Programme**
- **optimiert die Wirkung des Natural+ Gels (wie auch anderer Zahnaufhellungsmittel)**
- **einfach Bedienung, digitale Kontrolle**

Abformmaterialien, temporäre Versorgung, Füllungsmaterialien & Laborprodukte einfach bestellen unter www.bisico.de!

bisico

Fordern Sie weiteres Infomaterial an!

Bielefelder Dentalsilicone GmbH & Co. KG • Johanneswerkstraße 3
33611 Bielefeld • Tel. 0521-8016-800 • Fax -801 • info@bisico.de