

Extraktion, Implantation oder Parodontologie & Kieferorthopädie – **Orthodontische Therapie** bei den **Erwachsenen** mit **parodontalen Destruktionen**

Autoren_Prof. Dr. med. dent. N. Watted, Dr. med. dent. T. Teuscher, Dr. med. dent. Sh. Gera

Einleitung

Der Anstieg an Erwachsenenbehandlungen konfrontiert den Kieferorthopäden mit Fragestellungen, die orthodontische Zahnbewegungen in parodontal geschädigten Bereichen betreffen.

Ein Symptom beim parodontal geschädigten Gebiss ist die labiale Kippung der Frontzähne und die Entstehung von Lücken. Diese können zu einer Fehlfunktion (z.B. erschwelter Mundschluss) führen, die die dentale Dysgnathie noch zusätzlich verstärken können.^{12,14}

Die Planung orthodontischer Maßnahmen erfordert entsprechend in der Erwachsenenbehandlung neben den routinemäßig angefertigten Unterlagen sowie einem klinisch als auch röntgenologisch erhobenen Parodontalstatus auch die Abklärung typischer Fehlfunktionen.

Zahnbewegungen im parodontalgeschädigten Gebiss sind riskant, da die Gefahr eines fortschreitenden Abbaus des Zahnhalteapparates und/oder Wurzelresorptionen drohen.^{7,8,11,17}

Geraci et al.^{6,7} haben in Untersuchungen, bei denen Zähne in entzündungsfreie Parodontaldefekte hineinbewegt wurden, festgestellt, dass sich sogar neues bindegewebiges Attachment an der Wurzeloberfläche bilden kann.

Untersuchungen von Polsen et al. zeigten, dass die Zahnbewegung in Richtung eines Knochendefektes bzw. durch diesen hindurch zu der erwarteten Verkleinerung des Defektes führt. Durch histologische

Untersuchungen konnte aber nachgewiesen werden, dass aus der orthodontischen Zahnbewegung lediglich ein langes epitheliales Attachment resultiert; das Epithel wurde durch die Zahnbewegung in der Knochen tasche komprimiert, sodass eine Schicht zwischen der Wurzeloberfläche und dem Alveolar-knochen entstand, die eine Barriere bei der Herstellung von neuen Parodontalfasern darstellt.^{11,16,17,19}

Vanarsdell belegte in einer Vergleichsstudie, dass sogar Attachmentverlust dort auftrat, wo ein Zahn in einen infraalveolären Defekt hineinbewegt wurde.²⁰

Für bessere Voraussetzungen und zur Beseitigung der infraalveolären Knochendefekte vor einer orthodontischen Therapie kann die gesteuerte Geweberegeneration (Guided Tissue Regeneration = GTR) und/oder gesteuerte Knochenregeneration (Guided Bone Regeneration = GBR) ihre Indikation finden.^{5,13,14,15,21}

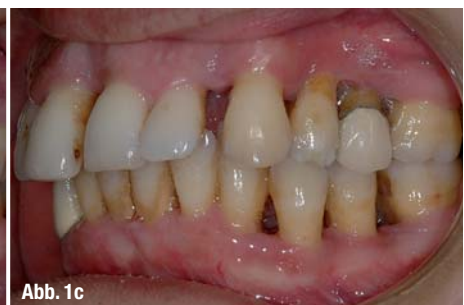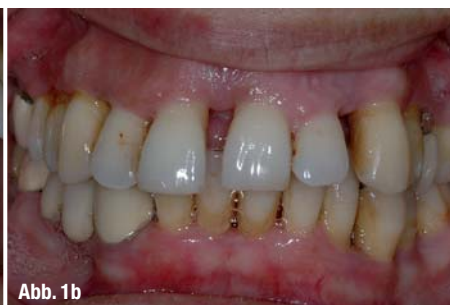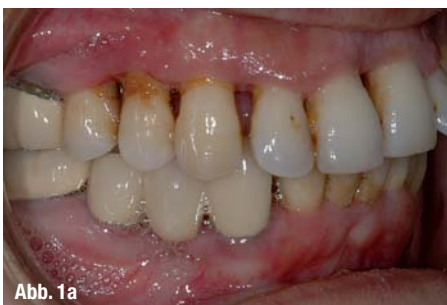Klinische Falldarstellung

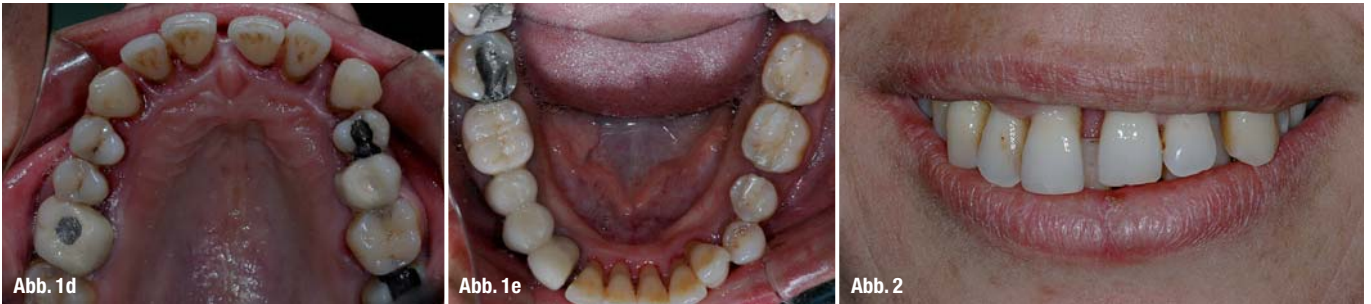Anamnese – Befund – Diagnose

Bei einer 52-jährigen Patientin entwickelte sich über einen Zeitraum von ca. vier Jahren ein sich langsam vergrößerndes Diastema zwischen den Zähnen 11 und 21 mit zusätzlicher Elongation derselben. In der allgemeinen Anamnese bestanden keine Besonderheiten. Die Patientin war Nichtraucherin.

Die Patientin stört sich an ihrer Zahnstellung und den Lücken in der Front. Dies stellte für die Patientin neben der funktionellen (erschwerter Lippen-

Abb. 1a–e_ a–c: Intraorale Aufnahmen in Okklusion nach der Parodontalbehandlung (Initialphase). Eine deutliche Rezession an allen Zähnen ist deutlich zu sehen. d: Oberkieferaufsicht, Zahnfehlstellungen und lückige Front, palatale Gingivarezessionen. e: Unterkieferaufsicht, Gingivarezessionen an der Unterkieferfront.





schluss) v. a. die ästhetische Beeinträchtigung dar, die das Hauptmotiv zu einer Behandlung war (Abb. 1a–e, Abb. 2).

Die extraorale Situation war unauffällig, Muskeln und Kiefergelenke waren ohne Befund und in ihren Funktionen uneingeschränkt. Ein leicht erschwerter Mundschluss aufgrund der labialen Kippung der Oberkieferfront war zu diagnostizieren.

Die intraoralen Aufnahmen zeigen ein vollständiges Gebiss, lückige Oberkieferfront sowie prothetisch und konservierende Versorgung. Zwischen den Zähnen 11 und 21 bestand ein Diastema von ca. 2,5 mm, zwischen den Eckzähnen und den lateralen Schneidezähnen von ca. 1 mm. Zudem waren die Zähne 11 und 21 elongiert und wiesen eine Rezession auf. Der Lockerungsgrad betrug II. Im Unterkieferzahnbogen lagen ausgeglichene Platzverhältnisse vor. Die marginale Gingiva war generalisiert gerötet, leicht ödematös und blutete auf Sondierung. Es fanden sich weiche Beläge und nur wenig Zahnstein.

Die Wanderung bzw. Fehlstellung der Oberkieferfrontzähne kam vermutlich aufgrund der parodontalen Destruktionen zustande.

Die klinische Untersuchung ergab vergrößerte Taschensondierungstiefen an allen Zähnen, insbesondere in der Oberkieferfront.

Die intraoralen Röntgenaufnahmen zeigten einen generalisierten überwiegend horizontalen Knochenverlust und zusätzlich an verschiedenen Stellen infraalveoläre Knochendefekte (Abb. 3).

Die Prognose für die Oberkieferfrontzähne sowie die Zähne 14 und 15 waren in Zusammenhang mit einer orthodontischen Behandlung als kritisch zu bewerten, auch nach erfolgreich abgeschlossener Parodontaltherapie.

Therapieplanung

Als Therapiekriterien bei der Behandlung von Patienten mit parodontalen Destruktionen sind folgende Aspekte zu bedenken:

- _ Ästhetische Verbesserung
- _ Funktionelle Verbesserung
- _ Stabilität des Resultates
- _ Parodontalsituation bei Behandlungsende und Langzeitprognose
- _ Wahrscheinlichkeit apikaler Resorptionen durch Zahnbewegungen

_ Einzelzahndiagnose/-prognose

_ Belastbarkeit und Compliance des Patienten

_ Erwartungen des Patienten von der Therapie

Voraussetzung für eine orthodontische Behandlung war, dass alle entzündlichen parodontalen Prozesse abgeheilt waren.

Kieferorthopädisches Behandlungsziel war die Verbesserung der dentalen Ästhetik durch Schließen der Lücken in der Oberkieferfront und Herstellung einer physiologischen Frontzahnstufe in der Sagittalen und Vertikalen.

Die Behandlung teilte sich in drei Phasen:

I) Parodontalbehandlung

II) Kieferorthopädische Behandlung

III) Retention

Therapiedurchführung

Im Rahmen der Parodontalbehandlung musste abgeklärt werden, inwiefern die langfristige Erhaltung bestimmter Zähne zweifelhaft oder problematisch ist.

Das Erstellen eines definitiven Behandlungsplanes war so lange nicht möglich, bis die Reevaluation nach erfolgter Initialtherapie zeigte, ob die Oberkieferfront erhalten werden kann oder ob Zähne extrahiert werden mussten.

Nach der parodontologischen Behandlung hatte sich der Papillen-Blutungs-Index (PBI) und der Approximal-Plaque-Index (API) bei guter Mitarbeit der Patientin deutlich reduziert. Mit der kieferorthopädischen Behandlung wurde drei Monate nach der Parodontalbehandlung begonnen. In dieser Zeit erfolgten regelmäßige Kontrollen.

In der orthodontischen Phase wurde für die geplanten Zahnbewegungen eine festsitzende Apparatur eingegliedert (Abb. 4a–c). Nach der Nivellierung bei-

Abb. 2_ Patientin vor der Behandlung. Die Zahnstellung stellt eine ästhetische Beeinträchtigung für die Patienten dar.

Abb. 3_ Der Röntgenstatus zeigt die Knochenverhältnisse; an den Frontzähnen liegt ein großer Knochendefekt vor.

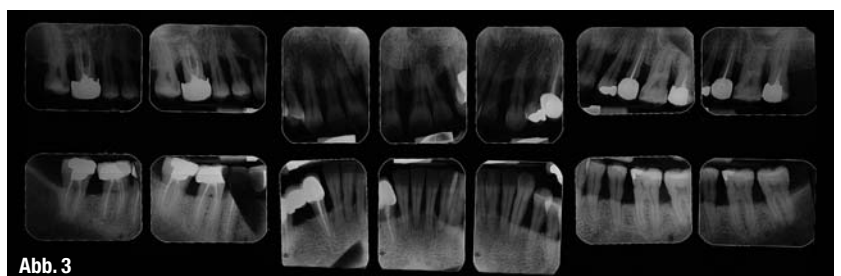


Abb. 3

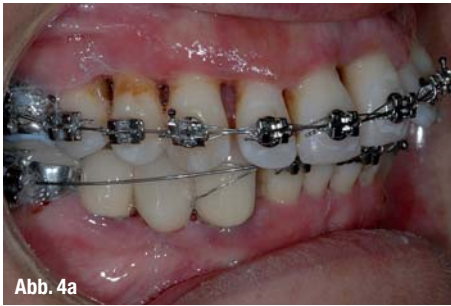

Abb. 4a

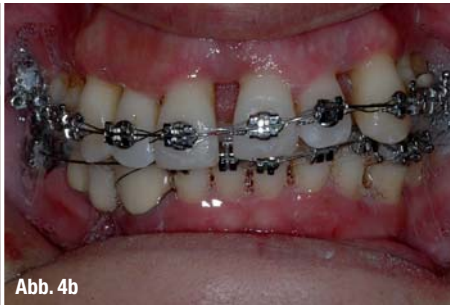

Abb. 4b

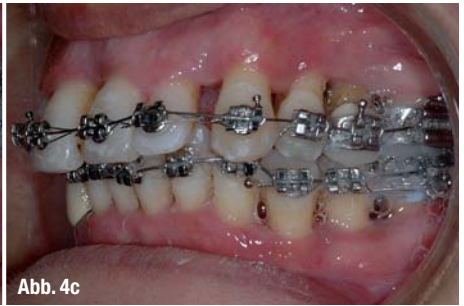

Abb. 4c

Abb. 4a–c Klinische Situation drei Monate nach Abschluss der parodontologischen Behandlung und direkt nach der Bebänderung.

der Zahnbögen erfolgte die Korrektur des tiefen Bisses. Hierfür wurde zusätzlich zu den Intrusionsstufen im Oberkiefer eine Intrusionsbiomechanik eingesetzt.

In dieser Phase wurden die Mundhygiene und die Plaquefreiheit der Zähne kontrolliert.

Die Entbänderung erfolgte nach Stabilisierung der Seitenzähne und abgeschlossener Retraction der Frontzähne (nach zehn Monaten). Zur Retention des Ergebnisses wurde später ein 3-3 Retainer aus Twist-Flex (0.0175) im Ober- und Unterkiefer geklebt. Zusätzlich wurden Hawley-Retainer in beiden Kiefern eingegliedert. Die Patientin wurde in ein Recallprogramm aufgenommen, bei dem sie sich vierteljährlich vorstellte. Die intraoralen Aufnahmen zeigen eine stabile funktionelle Okklusion mit einer physiologischen vertikalen und sagittalen Frontzahnstufe sowie harmonische, lückenlose Ober- und Unterkieferzahnbögen (Abb. 5a–e). Klinisch lagen entzündungsfreie Parodontalverhältnisse vor. Die extraoralen Aufnahmen zeigen ein harmonisches Lächeln (Abb. 6a und b).

Diskussion

Polson et al.¹⁷ kamen bei Tierexperimenten an Rhesusaffen zur Schlussfolgerung, dass orthodontische Zahnbewegungen in Parodontaldefekten weder auf der Druck- noch auf der Zugseite zu einer Verschlechterung des bindegewebigen Attachmentniveaus führen.

Wennström et al. konstatierten aber, dass eine orthodontische Zahnbewegung zu einer verstärkten Destruktion des bindegewebigen Attachments an Zähnen mit knöchernen, entzündlich veränderten Defekten führen kann.²²

Für die klinische Kieferorthopädie ist es wichtig, dass vor Beginn der Behandlung bei Patienten mit Parodontalproblemen in Abhängigkeit vom Schweregrad der Erkrankung eine Parodontaltherapie durchgeführt und danach eine Wartezeit von ca. drei bis sechs Monaten eingehalten wird.^{1,4,9,15}

Ericsson et al. berichteten über die Folgen von Zahn- bewegungen bei Vorhandensein von Plaque, subgingivale Plaque entstand aus ehemals supragingivale Plaque.^{3,4} Dies führte zu einem Fortschreiten der parodontalen Destruktion. Deshalb ist das professionelle Scaling besonders während der Intrusion von elongierten Oberkieferschneidezähnen indiziert.

Ramfjord verzichtet auf eine Retention bzw. Schienung der Zähne mit erhöhter Mobilität nach einer parodontologischen Behandlung.¹⁸ Dennoch ist der Einsatz eines Kleberretainers zusätzlich zu einer Platte nach einer parodontologisch-orthodontischen Behandlung von Vorteil.^{24,25,26} Wird kein Retainer bzw. nur eine herausnehmbare Platte eingesetzt, besteht das Risiko eines Jiggings.²

Bei komplexen Befunden können stabile und ästhetisch akzeptable Erfolge oft nur dann erreicht werden, wenn eine gezielte interdisziplinäre Zusammenarbeit erfolgt. In den seltensten Fällen verfügt ein Behandler auf allen Teilgebieten über ausreichende Kenntnisse und Fähigkeiten.²³

Zusammenfassung

In aller Regel sieht sich der Kieferorthopäde nicht nur mit der Problematik eines konservierend und prothetisch versorgten Gebisses, sondern lokaliserten bzw. generalisierten parodontalen Destruktionen und/ oder marginalen Parodontitiden konfron-

Abb. 5a–e Intraorale Aufnahmen nach Abschluss der kieferorthopädischen Behandlung: physiologische Frontzahnstufe, harmonische OK- und UK-Zahnbögen, harmonischer Gingivaverlauf an den Frontzähnen. Klinisch liegen gute entzündungsfreie Parodontalverhältnisse mit ausreichender befestigter Gingiva vor.

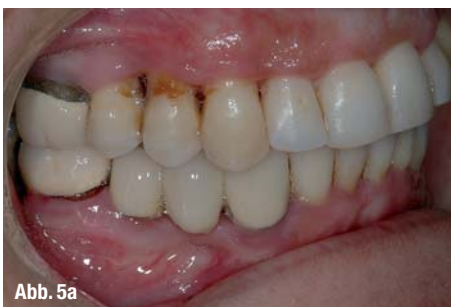

Abb. 5a

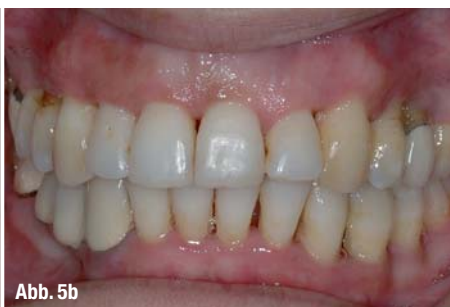

Abb. 5b

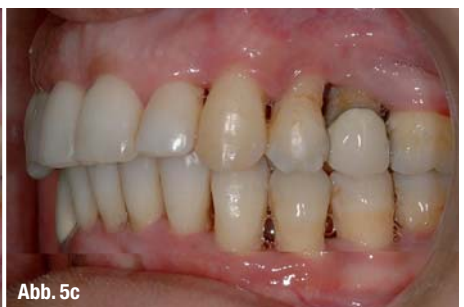

Abb. 5c

tiert. Über die Notwendigkeit eines gesunden Parodontiums als Voraussetzung für orthodontische Zahnbewegungen besteht in der kieferorthopädischen Fachwelt keinerlei Zweifel, sodass eine sorgfältige parodontale Diagnose und Vorbehandlung bei entsprechenden Patienten zur „*Conditio sine qua non*“ geworden ist.

Der vorliegende Artikel beschreibt eine kieferorthopädische Behandlung erwachsener Patienten mit parodontalen Destruktionen und den Ablauf der obligatorischen Zusammenarbeit zwischen den beteiligten zahnärztlichen Fachdisziplinen, die nötig ist, um ein möglichst optimales Resultat hinsichtlich Funktion, Stabilität und der zumeist ästhetikkorrelierten Zufriedenheit des Patienten zu erreichen.

Literatur

[1] Boyd, R.L., Leggott, P.J., Quinn, R.S.: Periodontal implications of orthodontic treatment in adults with reduced or normal periodontal tissues versus those of adolescents. *Am J Orthod Dentofacial Orthop* 96: 191–199 (1989).

[2] Ericsson, J., Lindhe, J.: Effect of longstanding jiggling on experimental marginal periodontitis in the beagle dog. *J Clin Periodontol* 9: 497–503 (1982).

[3] Ericsson, I., Thilander, B., Lindhe, J.: The effect of orthodontic tilting movement on the periodontal tissues of infected and non-infected dentitions in the dog. *J Clin Periodontol* 4: 115–127 (1977).

[4] Ericsson, I., Thilander, B., Lindhe, J.: Periodontal condition after orthodontic tooth movement in the dog. *Angle Orthod* 48: 210–218 (1978).

[5] Flores-de-Jacoby, L., Zimmerman, A., Tsalkis, L.: Experiences with guided tissue regeneration in the treatment of advanced periodontal disease. A clinical reentry study. Part I. Vertical, horizontal and combined vertical and horizontal periodontal defects. *J Clin Periodontol* 21: 113–117 (1994).

[6] Geraci, T.F.: Orthodontic movements of teeth into artificially produced infrabony defects in the rhesus monkey: a histological report. *J Periodontol* 44: 116–122, (1973).

[7] Geraci, T.F., Nevins, M., Crosetti, H.W., Drizen, K., Ruben, M.P.: Reattachment of the periodontium after tooth movement into an osseous defect in a monkey. Part I. *Int J Periodont Rest Dent* 10: 185–207, (1990).

[8] Harris, E.F., Baker, W.C.: Loss of root length and crestal bone height before and during treatment in adolescent and adult orthodontic patients. *Am J Orthod Dentofacial Orthop* 98: 463–469 (1990).

[9] Jonson, N.W., Griffiths, G.S., Wilton, J.M.A.: Detection of high-risk groups and individuals for periodontal diseases. Evidence for the existence of high-risk groups and individuals and approaches to their detection. *J Clin Periodontol* 15: 276–282 (1988).

[10] Lindhe, J., Nyman, S.: Scaling and granulation tissue removal in periodontal therapy. *J Clin Periodontol* 12: 374–388 (1985).

[11] Lindskog-Stokland, B., Ennstrom, J.L., Nyman, S., Thilander, B.: Orthodontic tooth movement into edentulous areas with reduced bone height. An experimental study in the dog. *Eur J Orthod* 15: 89–96 (1993).

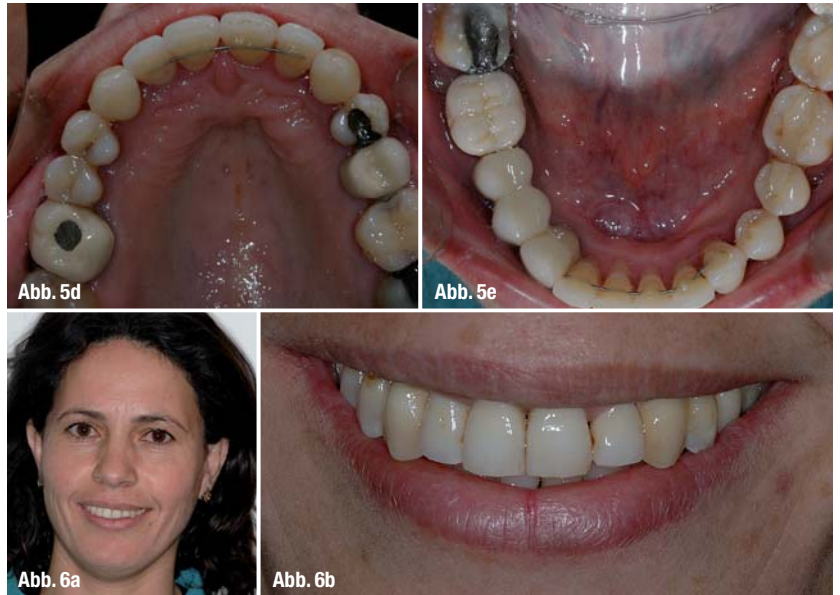[12] Melsen, B.: Behandlungsprobleme bei erwachsenen Patienten. *Fortschr. Kieferorthop.* 44: 12–27, (1983).

[13] Nemcovsky, C.E., Zubery, Y., Arzi, Z., Liebermann, M.: Orthodontic tooth movement following guided tissue regeneration: Report of three cases. *Int J Adult Orthognath Surg* 11: 347–355 (1996).

[14] Nemcovsky, C.E., Watted, N., Liebermann, M.: Orthodontische Zahnbewegung nach vorausgegangener gesteuerter Gewebereaktion (Guided Tissue Regeneration = GTR). *Inf Orthodo Kieferorthop* 31: 335–344 (1999).

[15] Nyman, S., Gottlow, J., Karring, T., Lindhe, J.: The regenerative Potential of the periodontal ligament. An Experimental study in the monkey. *J Clin Periodontol* 9: 257–265 (1982).

[16] Polson, A., Caton, J., Polson, A.P., Nyman, S., Novak, J., Reed, B.:



Periodontal response after tooth movement into entrabony defects. *J Periodontol* 55: 197–202 (1984).

[17] Polson, A.M., Meitner, S.W., Zander, H.A.: Trauma and progression of marginal periodontitis in squirrel monkeys (II). Adaptation of interproximal alveolar bone to repetitive injury. *Periodont Res* 11: 279–289 (1976).

[18] Ramfjord, S.P.: Changing concepts in periodontics. *J Prosthet Dent* 52: 781–786 (1984).

[19] Schönherr, E.: Das Rezidiv und seine Verhütung bei der kieferorthopädischen Behandlung Erwachsener. *Fortschr Kieferorthop* 23: 366–367 (1962).

[20] Vanarsdall, R.L.: La Reaction des Tissus Parodontaux Aux Movements Orthodontiques, *L Orthodont Franciase, Orthodontic De L adulte, S.I.D., Vanves* 57: 421–433 (1986).

[21] Watted, N., Nemcovsky, C., Bill, J.: Orthodontie nach parodontal-regenerativen Maßnahmen. *Kieferorthop* 13: 267–278 (1999).

[22] Wennstrom, J.L., Lindskog-Stokland, B., Nyman, S., Thilander, B.: Periodontal tissue response to orthodontic movement of teeth with infrabony pockets. *Am J Orthod Dentofacial Orthop* 103: 313–319 (1993).


[23] Witt, E.: Präprothetische Kieferorthopädie. *Dtsch Zahnärztl Z* 41: 88–96 (1986).

[24] Zachrisson, B.U.: Clinical experiences with direct-bonded orthodontic retainer. *Amer J Orthodont* 71: 440–451 (1977).

[25] Zachrisson, B.U.: The bonded lingual retainer and multiple scaping of anterior teeth. *J Clin Orthod* 17: 838–844 (1983).

[26] Zachrisson, B.U.: Adult retention: A new approach. In: Graber LW, editor. *Orthodontics: State of the Art – Essence of the Science*. St Louis, Mosby.: 310–327 (1986).

Abb. 6a und b_ Lachaufnahme: ästhetisch gutes Ergebnis.

_Autor		cosmetic dentistry
	<p>Prof. Dr. med. dent. Nezar Watted Center for Dentistry and Aesthetics Chawarezmi Street 1 P. o. box 1340 30091 Jatt/Israel E-Mail: nezar.watted@gmx.net</p>	
