

Der Weg ist **das Ziel!**

Mit detaillierter Analyse zum optimalen Ergebnis

Autoren Dr. Julia Hehn, Dr. Marcus Striegel, Dr. Thomas Schwenk, Dr. Florian Göttfert

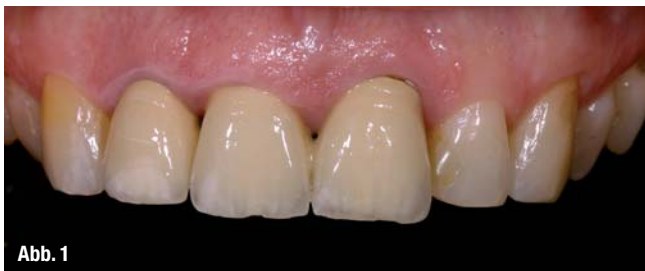

Abb. 1

Abb. 1_ Intraoralaufnahme der Oberkieferfront vor Behandlungsbeginn.




Abb. 2

Abb. 2_ Fehleranalyse anhand der Fotodokumentation.

_Einleitung

Schon lange richtet sich der Fokus unserer Patienten nicht mehr nur auf die Wiederherstellung der Kau-funktion mit den damit verbundenen Therapiemaßnahmen. Immer häufiger werden wir Zahnärzte mit Behandlungsfällen konfrontiert, bei denen Patienten primär den Wunsch nach einer optischen Verbesserung des natürlichen Zahnbildes bzw. der aktuellen Versorgung äußern.

Oft werden diese ästhetisch, komplexen Fälle jedoch unüberlegt und ohne profunde Diagnostik übereifrig therapiert. Dies führt meist zu instabilen, ästhetisch unbefriedigenden Langzeitergebnissen, welche das Vertrauen zwischen Behandler und Patient schwächen.

_Patientenfall

Eine 48-jährige Patientin stellte sich mit dem Wunsch nach einer Neuversorgung der Oberkieferfront in unserer Praxis vor. Die bisherige zahnmedizinische Therapie war durch den Ehemann der Patienten erfolgt, der neben konservativen Kompositfüllungen in der Oberkieferfront auch eine Überkronung der Zähne 12–21 mit vollkeramisch verblendeten Metallkronen durchgeführt hatte. Trotz der Bemühungen konnte die eingeschränkte Ästhetik nicht zufriedenstellend korrigiert werden.

_Ausgangssituation

In einem ausführlichen, ersten Besprechungstermin erfolgte neben der Anamnese, klinischen Befundung und Röntgenaufnahmen eine Dokumentation der Ausgangssituation mittels Fotoaufnahmen und In-situ-Modellen (Abb. 1).

Eine detaillierte Fehleranalyse anhand dieser Unterlagen weist die Defizite der alten Versorgung gezielt auf und ermöglicht eine strukturierte Planung der Neuversorgung (Abb. 2).

_Behandlungsablauf

Die Analyse im vorhergehenden Abschnitt zeigt, dass dieser komplexe Fall der Ästhetikklasse 4 zuzuordnen

Analyse der roten (gingivalen) Ästhetik

1. Unharmonischer Gingivaarkadenverlauf: Ein ungleichmäßiger Arkadenverlauf beeinflusst die Frontzahnästhetik negativ. (Mittels einer parodontalchirurgischen Kronenverlängerung wird der Gingivaverlauf harmonisiert).
2. Gingivarezession am Zahn 21: Ein Nichtbeachten der biologischen Breite kann langzeitprognostisch zu Gingivarezessionen im Bereich des Kronenrandes führen.
3. Falsche Einschätzung des Gingivatyps: Bei einem dünnen Gingivatyp (wie hier an der Attached Gingiva Regio 22 gut ersichtlich) ist die metallkeramische Versorgung im Frontzahnbereich eher kontraindiziert. Subgingival liegende Anteile des Metallgerüsts lassen die marginale Gingiva oft bläulich wirken.

Analyse der weißen (dentalen) Ästhetik

4. Falsche Zahnachse: Die zu stark labial laufende Kroneninklination führt zu einem unharmonischen Zahnbogen.
5. Unharmonischer Inzisalkantenverlauf: Der Inzisalkantenverlauf der mittleren Schneidezähne ist ausschlaggebend für ein harmonisches Gesamtbild und sollte bilateral gleichmäßig, leicht nach distal ansteigend verlaufen.
6. Breiten-/Längenverhältnis der Zähne: Das optimale Breiten-/Längenverhältnis beträgt 85–86 % für die mittleren Schneidezähne und 76–79 % für die lateralen Schneidezähne. Weicht das Verhältnis der Zahnkronen zu sehr von diesem Idealbild ab, wirken die Zähne zu klein und breit oder zu lang und schmal.
7. Verblockung der medialen Inzisivi: Durch die Verblockung der mittleren Schneidezähne wirken die Zähne unnatürlich breit.
8. Unnatürliche Kronengestaltung: Die Prinzipien der Biomimetik sind unabdingbar für die Gestaltung künstlicher Zahnkronen. Eine wie hier zu dominant modellierte, distale Schneidekante wirkt unnatürlich.
9. Falscher Farbverlauf: Der natürliche Farbverlauf der Nachbarzähne sollte bei der Neuversorgung „kopiert“ werden. Das fehlende Tiefenfarbspiel im Bereich der Kronenzahnhäuse lässt die Versorgung „tot“ wirken.

Analyse der Funktion

10. Fehlende Eckzahnführung: Die starken Abrasionen an den Zähnen 13, 22 und 23 weisen auf ein funktionelles Defizit hin.

ist (Tabelle 1). Neben der weißen Ästhetik mussten auch rote Ästhetik und Funktion in die Planung mit einbezogen werden (Tab. 2).

Primär erfolgte eine funktionelle Vorbehandlung mittels Schienentherapie. Basierend auf den über das zebris JMA-Registriersystem ermittelten Vermessungsdaten wurde eine Zentrikschiene mit Front-/Eckzahnführung erstellt. Zur Aufhellung der natürlichen Zahnfarbe erfolgte ein zweifaches In-Office-Bleaching. Mithilfe eines funktionell-ästhetischen Wax-ups konnte der Patientin eine erste Vorstellung der späteren Versorgung vermittelt werden. Nach Entfernung der Metallkeramikkronen erfolgte eine minimalinvasive, labiale Kronenverlängerung am Pfeiler 21. Das hier angewandte Prozedere mit schallaktivierten, diamantierten Osteotomieaufsätzen hat sich langzeitprognostisch aufgrund seiner geringen Invasivität bewährt. Im Anschluss erfolgte die Präparation für Vollkeramikkronen auf isogingivalem Niveau. Die provisorische Phase wurde mit einem Kompositprovisorium überbrückt, welches nach Vorgabe des Wax-ups erstellt wurde. Diese Methode erlaubt dem Patienten ein „Probetragen“ der neuen Situation und ermöglicht kleinere Modifikationen vor der Herstellung der definitiven Versorgung. Nach einem halben Jahr erfolgte die adhäsive Eingliederung der e.max-Vollkeramikkronen (Abb. 3).

Das Behandlungsergebnis überzeugt durch eine gleichmäßig verlaufende, interproximal voll ausgebildete Gingiva. Mit den Vollkeramikkronen wurde sowohl ein harmonischer Zahnbogen erzielt als auch

Tabelle 1: Die Ästhetikklassen

- Klasse 1:** Korrekturen nur in der weißen Ästhetik erforderlich
- Klasse 2:** Korrekturen in der Funktion und in der weißen Ästhetik erforderlich
- Klasse 3:** Korrekturen in der weißen und roten Ästhetik erforderlich
- Klasse 4:** Korrekturen der Funktion, der weißen und der roten Ästhetik erforderlich
- Klasse 5:** Kieferorthopädische oder kieferchirurgische Vorbehandlung erforderlich

len Defizite nicht kompensieren. Die Therapie ästhetisch anspruchsvoller Behandlungsfälle fordert daher ein Behandlungskonzept, welches sowohl die dentalen, gingivalen als auch funktionellen Problematiken berücksichtigt. Hier ist die Fotodokumentation ein gutes Hilfsmittel, von der auch die spätere Zusammenarbeit mit dem Zahntechniker profitieren kann. Aus Zeitgründen wird dieser Punkt leider nach

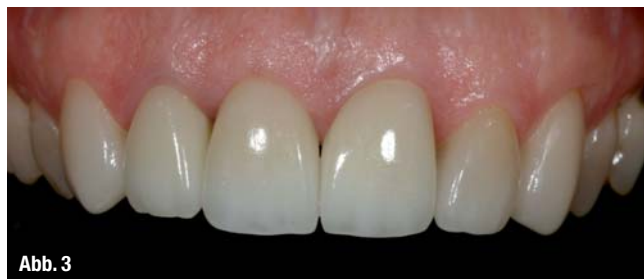

Abb. 3

Abb. 3_ Intraoralaufnahme der Oberkieferfront nach prothetischer Neuversorgung.

wie vor oft vernachlässigt! Hier gilt es, seinem strukturierten, hochwertigen Therapiekonzept treu zu bleiben und den geringen Mehraufwand in Kauf zu nehmen. Das Ergebnis wird nicht nur Ihren Patienten überzeugen!_

Tabelle 2: Behandlungsablauf

1. Funktionelle Diagnostik und Vorbehandlung: Zebris, Zentrikschiene
2. In-Office-Bleaching
3. Funktionell-ästhetisches Wax-up
4. Entfernung der prothetischen Versorgung, minimalinvasive Kronenverlängerung und Präparation
5. Provisorische Versorgung in der neuen Situation
6. Vollkeramische, definitive Versorgung

eine funktionell stabile Eckzahnführung etabliert. Zur Kompensation funktioneller Habits, wie z.B. Zähnepressen und Bruxismus, trägt die Patientin auch weiterhin eine Aufbisschiene.

_Fazit

Die detaillierte Befundung und Analyse ist Grundvoraussetzung für ein erfolgreiches Behandlungskonzept! Um ein ansprechendes, harmonisches Endergebnis zu erzielen genügt es nicht, sich lediglich auf die weiße Ästhetik zu beschränken. In vielen Fällen kann auch ein hochmoderner Zahnersatz die gingiva-

_Kontakt



Dr. Julia Hehn
 edel&weiss
 Ludwigsplatz 1a, 90403 Nürnberg
 E-Mail: hehn@edelweiss-praxis.de
 Studium an der Friedrich-Alexander-Universität Erlangen und Examen 2010
 Tätigkeitsschwerpunkt: Ästhetische Zahnheilkunde



Dr. Marcus Striegel
 Ludwigsplatz 1a, 90403 Nürnberg
 Tel.: 0911 241426
 Fax: 0911 2419854
 E-Mail: striegel@edelweiss-praxis.de
 Zertifizierter Spezialist der DGÄZ – Deutsche Gesellschaft für Ästhetische Zahnheilkunde e.V.