

Ästhetische Rekonstruktionen nach Frontzahntrauma

Autoren_Priv.-Doz. Dr. Jörg Neugebauer, Dr. Steffen Kistler, Dr. Frank Kistler, Dr. Georg Bayer

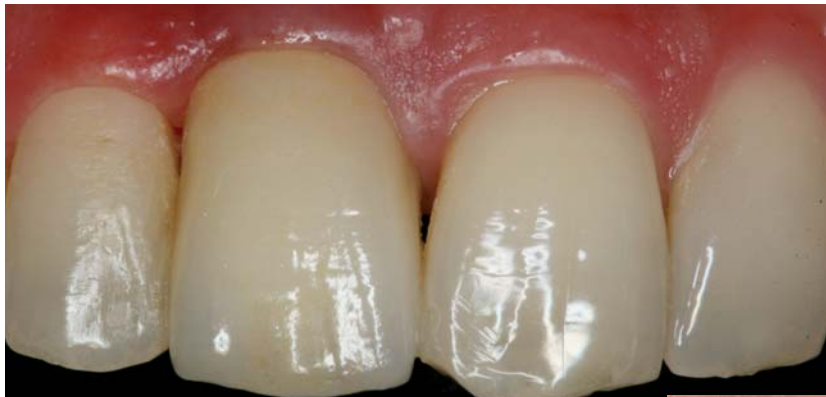

Abb. 22

Abb. 1 Ausgangssituation nach initial versorgtem Frontzahntrauma bei Einzelkronenversorgung auf den Zähnen 12–22.

Abb. 2 DVT-Aufnahme zur Beurteilung der Erhaltungswürdigkeit der traumatisch geschädigten Zähne (Galileos, Sirona).

Abb. 3 Anwendung der antimikrobiellen Photodynamischen Therapie mit initialer starker Anfärbung der infizierten Areale und der nachfolgenden Bestrahlung mittels Low Level Laser Therapie (HELBO, bredent medical, Senden).

Abb. 4 Insertion von zwei Implantaten mit alternierenden Brückengliedern für eine ideale Weichgewebsausformung (XIVE, DENTSPLY Implants, Mannheim).

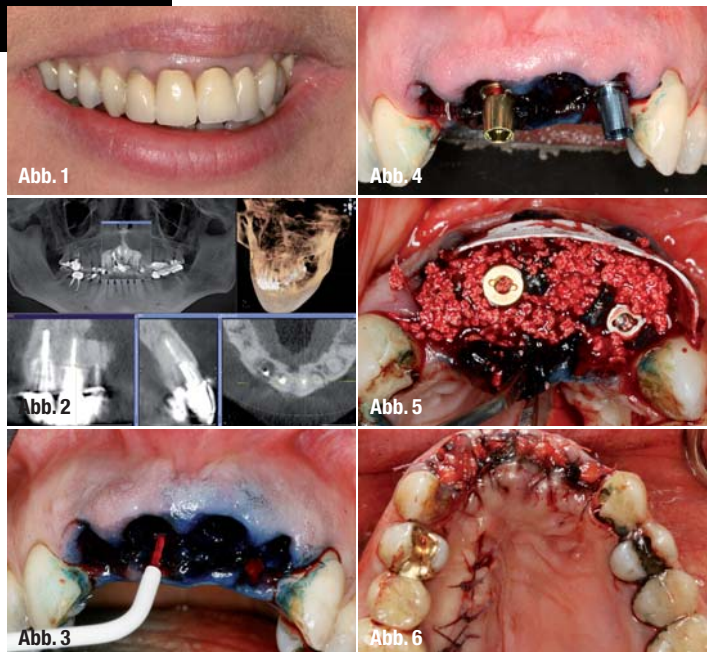
Abb. 5 Augmentation mittels Knochenersatzmaterial und Membran zur Stabilisierung des vestibulären und palatinalen Knochenangebotes (ossceram nano & angiopore, bredent medical, Senden).

Abb. 6 Weichgewebsaugmentation mittels freiem Bindegewebstransplantat für geschlossene Einheilung.

Abb. 22 Definitive prothetische Versorgung durch den Hauszahnarzt.

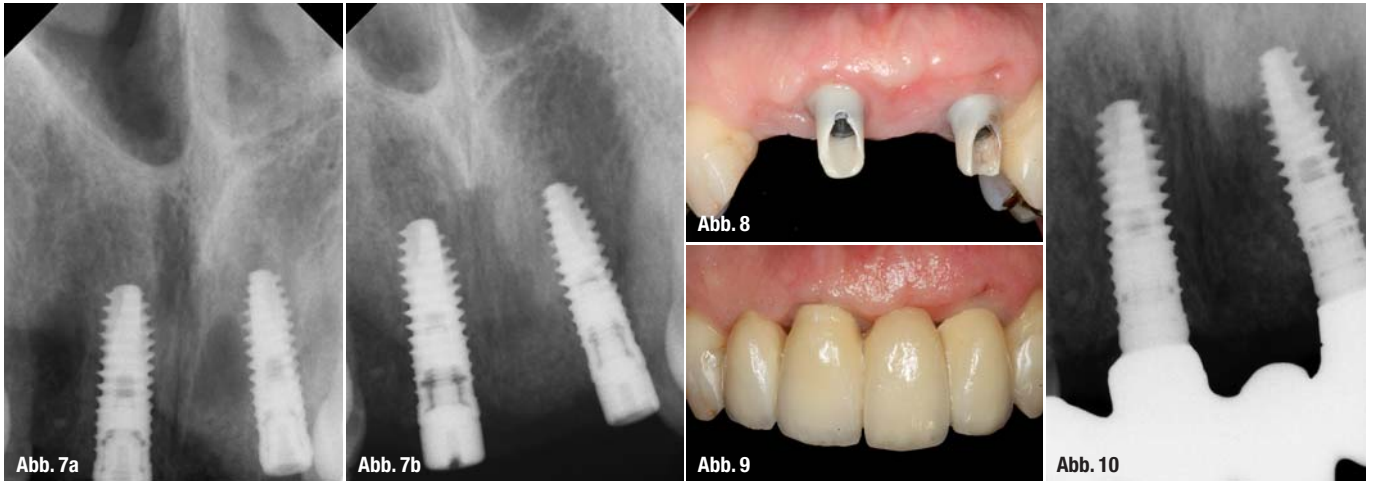
Durch eine stumpfe Gewalt-einwirkung im Gesichtsbereich kann es zur Schädigung der Zähne im anterioren Oberkiefer der Patienten kommen, sodass hier eine Einschränkung der Lebensqualität unter ästhetischen Aspekten einhergeht.¹⁸ Je nach Ausgangssituation der vorhandenen Zähne, dem Umfang des Traumas und der Möglichkeiten der initialen Versorgung können die Zähne erhalten werden oder es steht eine Entfernung an. Bei der Zahnentfernung im Zusammenhang mit einer geplanten Implantattherapie ist darauf zu achten, ob die vestibuläre Lamelle durch das Trauma bereits ebenfalls soweit geschädigt wurde, dass eine Regeneration des Alveolarfortsatzes nach Zahnverlust möglich ist oder eine Kieferkammrekonstruktion erforderlich wird.^{16, 17} Bei einer optimalen Versorgung des Frontzahntraumas, die nach den Kriterien der semipermanenten Schienung und einer schnellstmöglichen Immobilisation der geschädigten Zähne erfolgen sollte, kann ein Erhalt möglich sein.¹ Jedoch zeigen sich hier im Verlauf chronische Entzündungen, sodass dann eine endodontische Behandlung oder letztendlich auch eine Zahnentfernung notwendig werden kann (Abb. 1 und 2). Zeigt das Trauma eine

derartige Schädigung, dass zum Teil Fragmente des Zahnes zurückbleiben oder der vestibuläre Anteil des Alveolarfortsatzes resorbiert bzw. es sich um eine Alveolarfortsatzfraktur handelt, zeigt sich ein ausgeprägter Defekt, der durch eine regionale Augmentation mit Knochenspänen oder Membrantechniken und Knochenersatzmaterial nicht mehr erfolgreich behandelt werden kann.⁹ Daher ist in diesen Fällen dann eine Rekonstruktion des Alveolarfortsatzes mit einer autologen Transplantation und sekundäre Implantation notwendig.



Spezifisches Vorgehen bei traumatisch bedingter Sofortimplantation

Nach der initialen Therapie und der Befunderhebung mit der Definition der Erhaltungswürdigkeit der Zähne kann dann im Rahmen einer geplanten Sofortimplantation die nicht mehr erhaltungsfähige Zahnschubstanz entfernt werden. Gelingt dies, ohne dass es zu einer weiteren Schädigung des vestibulären Knochenangebotes kommt, kann eine Sofortimplantation erfolgen.¹⁹ Da gerade bei chronischen Infekten nach einer traumatischen Zahn-



schädigung eine absolute Keimfreiheit durch die alleinige Extraktion oft nicht erreicht werden kann, empfiehlt sich hier eine lokale Dekontamination der Extraktionsalveole. Dazu hat sich in den letzten Jahren die antimikrobielle Photodynamische Therapie etabliert, die gerade bei minderdurchbluteten Arealen eine effektive Keimreduktion durch die topische Anwendung ermöglicht.² Nach der Kürettage der Extraktionsalveole wird ein Gazestreifen mit einem Photosynthesizer eingebracht, sodass die infizierten Areale angefärbt werden.¹² Nach einer Inkubationszeit von einer Minute wird der Photosensitizer mit einem Low Level Laser aktiviert. Dies führt zu einer Lipidoxidation der Zellwand der Bakterienhülle und damit zu einer lethalen Schädigung der Bakterien. Dadurch kann das Auftreten von retrograden periimplantären Entzündungen oder das vollständige Ausbleiben der Osseointegration reduziert werden^{4,15} (Abb. 3 und 4). Nach der photodynamischen Dekontamination kann dann die reguläre Implantatinsertion mit den jeweiligen Systeminstrumenten erreicht werden. Ein negativer Einfluss auf die Wundheilung durch die Anwendung der antimikrobiellen Photodynamischen Therapie hat sich nicht gezeigt. Verbleibende Defekte zwischen dem Alveolarknochen und den Implantaten können

durch lokale augmentative Maßnahmen je nach Defektgröße mit autologen Knochenspänen oder Knochenersatzmaterialien bzw. auch in Kombination erreicht werden (Abb. 5). Sofern eine Sofortversorgung nicht möglich ist, empfiehlt sich zur Optimierung der Weichgewebssituation das Einbringen eines freien oder gestielten Bindegewebstransplantates, sodass die Defekte, die durch den Zahndurchtritt im Weichgewebe existieren, durch die Transplantation von Bindegewebe kompensiert werden können, sodass dann zum Zeitpunkt der Implantatfreilegung ein ausreichendes Weichgewebsangebot zum periimplantären Weichgewebsmanagement vorliegt (Abb. 6–10).

Vorgehen bei der Kieferkammrekonstruktion für traumatisch bedingte Defekte

Zeigt sich ein ausgeprägter Defekt, sollte nach dem traumatischen Ereignis eine Konsolidierungsphase des Weichgewebes von mindestens acht Wochen eingehalten werden, damit die 3-D-Rekonstruktion durch ein vollständig regeneriertes Weichgewebe abgedeckt werden kann (Abb. 11 und 12). Auch sollte in dieser Phase darauf geachtet werden, dass nicht

Abb. 7a und b_ Röntgenkontrolle nach Implantatinsertion und Augmentation der Alveolen sowie Regeneration zum Zeitpunkt der Freilegung.

Abb. 8_ Verwendung von individualisierten Keramikabutments nach Ausformung des Weichgewebes.

Abb. 9_ Eingliederung der definitiven prothetischen Versorgung auf zwei Implantaten mit je einem Brücken- und Extensionsglied.

Abb. 10_ Röntgenkontrolle nach Eingliederung der prothetischen Versorgung durch den Hauszahnarzt.

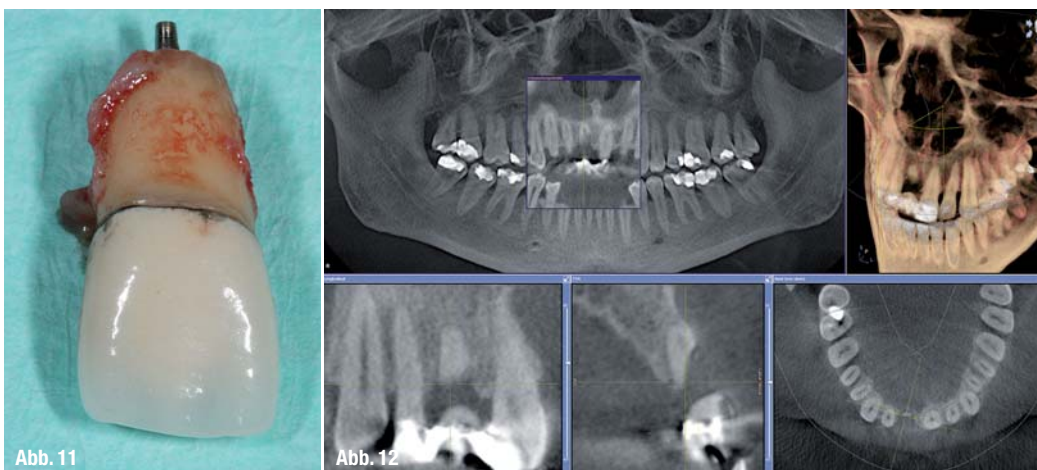


Abb. 11_ Wurzelquerfraktur mit Verbleib des apikalen Wurzelrestes im Kieferknochen.

Abb. 12_ DVT-Aufnahme zur Bestimmung des Knochendefektes sowie des Nervverlaufs bei geplanter retromolarer Knochenentnahme.

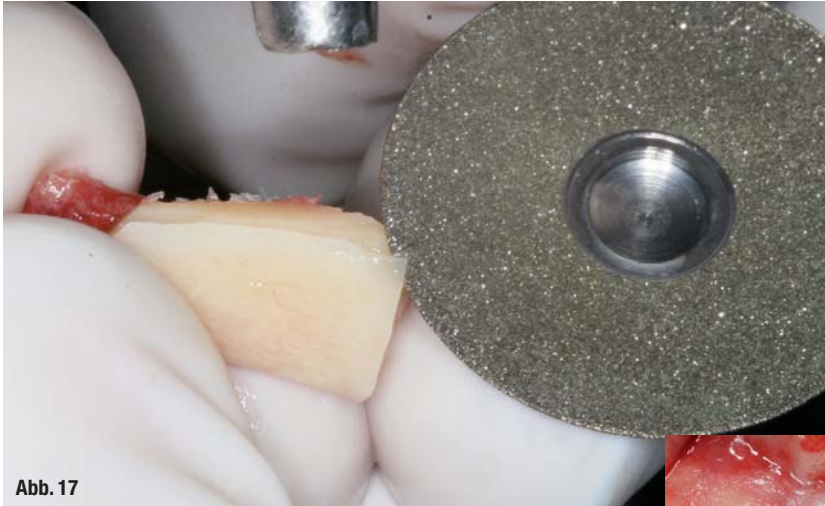

Abb. 17

Abb. 13_ Weichgewebssituation nach Abnahme der Marylandbrücke mit geringer Pontic-Auflage.

Abb. 14_ Luxation des Fragmentes nach vestibulärer Schnittführung.

Abb. 15_ Knochenentnahme aus dem retromolaren Bereich des Unterkiefers rechts.

Abb. 16_ Überprüfung der Dimension des Knochentransplantates vor weiterer Bearbeitung.

Abb. 17_ Anpassung des Transplantates an die defekte Geometrie mit dünner Trennscheibe.

Abb. 18_ Augmentation des Defektes mit partikuliertem Knochen und Stabilisierung durch 1 mm dicke Kortikalisscheibe.

Abb. 19_ Befund zum Zeitpunkt der Implantatinseration mit simultaner Entfernung der Osteosyntheseschraube.

Abb. 20_ Insertion eines Implantates (blueSKY, bredent medical, Senden).

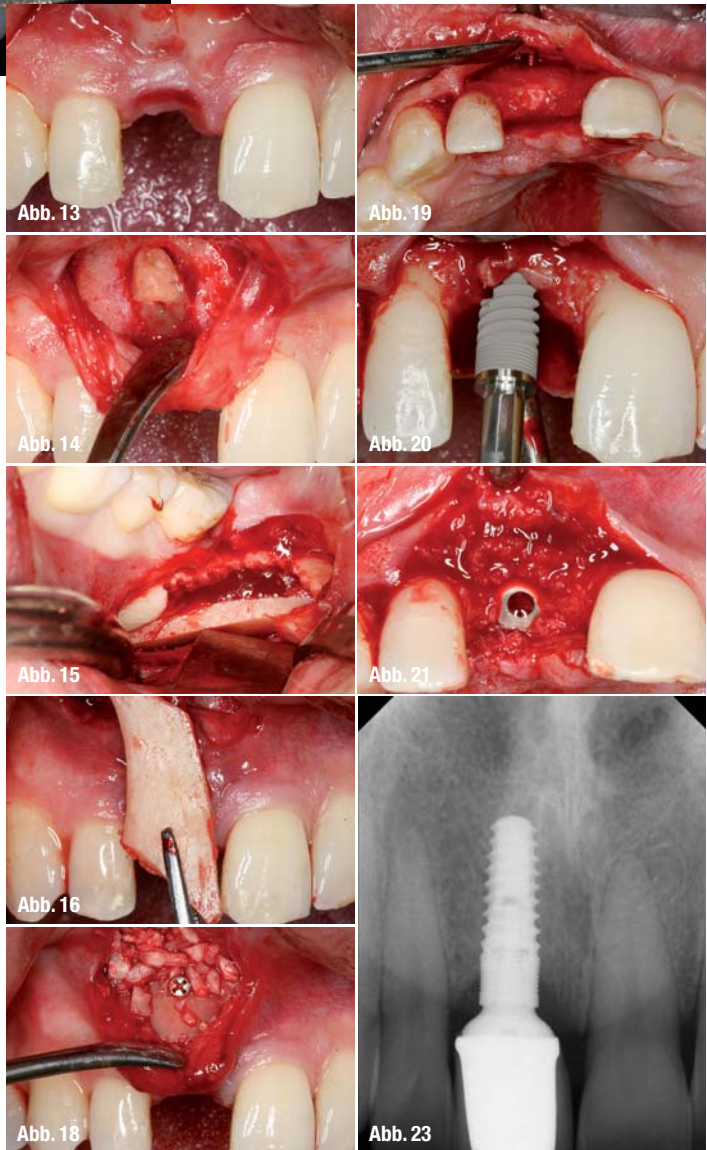
Abb. 21_ Laterale Augmentation mit den bei der Implantatbetaufbereitung gesammelten Knochenhäuten.

Abb. 23_ Röntgenkontrolle nach prothetischer Versorgung mit wieder hergestelltem Knochenniveau.

durch eine Pontic-Auflage der Interimsversorgung es zu einer chronischen Entzündung des Weichgewebes kommt, da dies die Ernährung des Weichgewebes negativ beeinflussen kann (Abb. 13). Da bei einer klassischen trapezförmigen Schnittführung es häufig zu einer kompletten Verschiebung der keratinisierten Schleimhaut kommt, hat sich hier in den letzten Jahren die vestibuläre Schnittführung etabliert.²⁰ Diese ermöglicht die Präparation eines vestibulären Tunnels, in den dann das Knochentransplantat eingelagert werden kann. Gerade die durch ein Trauma geschädigten Knochenareale zeigen oftmals eine reduzierte Regenerationskraft, sodass hier zum physiologischen Knochenaufbau die Einlagerung eines partikulierten Transplantates empfohlen wird. Dieses kann dann durch eine ausgedünnte Platte des retromolaren Knochentransplantates stabilisiert werden, sodass eine 3-D-Rekonstruktion auch in vertikaler Dimension des Defektes möglich wird.¹⁰ Durch die Einlagerung des partikulierten Knochens ist

mit einer relativ schnellen Neoangiogenese zu rechnen, sodass bereits nach zwei Monaten eine Implantatinseration erfolgen kann (Abb. 14–18). Die Verkürzung der Einheilphase des Knochentransplantates wird gerade von jugendlichen Patienten positiv aufgenommen, da somit das Tragen des Provisoriums über einen längeren Zeitraum reduziert

werden kann. Da das Knochenregenerat nach zwei Monaten noch nicht vollständig konsolidiert sein kann, sollte hier dann auf eine Sofortversorgung verzichtet werden. Die geschlossene Einheilung ermöglicht zudem eine sekundäre Weichgewebsoperation, sodass hier nach weiteren acht Wochen das Ausformen des Weichgewebes erfolgen kann (Abb. 19–21).¹¹ Bei der Sofortimplantation wird in der Regel auch ein Zeitraum von acht Wochen eingehalten, bis dann die Freilegungsoperation zum Weichgewebsmanagement und im Anschluss die prothetische Versorgung nach den typischen Para-



metern zum Erreichen einer Frontzahnästhetik durchgeführt wird (Abb. 22 und 23).³

_Diskussion

Die kosmetische und ästhetische Versorgung nach einem Frontzahntrauma stellt den Behandler oft-

mals vor eine schwierige Ausgangssituation, die im Rahmen der Therapiedefinition genau evaluiert werden muss.⁶ Gerade bei der mehr oder minder starken Schädigung von mehreren Zähnen ist eine dezidierte Diagnostik und Abschätzung der Prognose der bedingt erhaltungsfähigen Zähne ein schwieriger Entscheidungsprozess, der in Abstimmung mit dem Patienten erfolgen muss.^{5, 8}

Sofern bei einem ausreichend stabilen Knochenniveau des Alveolarfortsatzes eine sofortige Implantation in Erwägung gezogen wird, sollte dennoch mit dem Patienten im Vorfeld vereinbart werden, dass bei einer ungünstigen Knochensituation auch auf eine Implantatinsertion verzichtet werden muss, damit nicht durch eine nicht adäquate Therapie eine Einschränkung der Langzeitergebnisse provoziert wird.⁷

Bei größeren Defekten stellt die retromolare Knochenblockentnahme oftmals eine zusätzliche Belastung des Patienten dar.¹³ Das zweite Operationsgebiet bedeutet somit ein zusätzliches Trauma des bereits vorgeschädigten Patienten. Hier ist Patientenführung besonders wichtig, dass die Vorteile des autologen Transplantates gegenüber der temporären

Einschränkung der Lebensqualität erkannt und geschätzt werden.¹⁰ Bei einer Kieferkammrekonstruktion ist in der Regel auch ein sekundäres Weichgewebsmanagement notwendig.¹¹ Dies gestaltet sich je nach Befunden und Defektsituation zu Beginn der Therapie als mehr oder minder umfangreich. Bei einer Sofortimplantation und wenn die Möglichkeit der transgingivalen Einheilung besteht, ist dieser Aufwand vergleichsweise gering. Dies darf aber nicht bedeuten, dass aufgrund des initialen chirurgischen Aufwandes Implantate in nicht ausreichend regenerierte oder stabile Areale inseriert werden, da sich im weiteren Verlauf dann entsprechende Dehiszenzen und ästhetische Nachteile einstellen können.

Als Risiko bei der Sofortimplantation wird immer wieder das verbleibende Infektionsgeschehen angeführt.^{14, 15} Hierzu bietet die antimikrobielle Photodynamische Therapie ein ideales Werkzeug, um durch eine topische Applikation eines Photosynthesizers in Kombination mit einem Low Level Laser eine effektive Keimreduktion zu erreichen, sodass die Sofortimplantation unter diesen Aspekten kein Risiko darstellt.¹²

Literaturverzeichnis

[1] Andreasen JO, Lauridsen E, Gerds TA et al. Dental Trauma Guide: a source of evidence-based treatment guidelines for dental trauma. Dental traumatology : official publication of International Association for Dental Traumatology 2012; 28:142–147.

[2] Braun A, Dehn C, Krause F et al. Short-term clinical effects of adjunctive antimicrobial photodynamic therapy in periodontal treatment: a randomized clinical trial. J Clin Periodontol 2008; 35: 877–884.

[3] Buser D, Martin W, Belser UC. Optimizing esthetics for implant restorations in the anterior maxilla: anatomic and surgical considerations. Int J Oral Maxillofac Implants 2004; 19 Suppl: 43–61.

[4] Dahlin C, Nikfarid H, Alsen B et al. Apical peri-implantitis: possible predisposing factors, case reports, and surgical treatment suggestions. Clinical implant dentistry and related research 2009; 11: 222–227.

[5] Dolekoglu S, Fisekcioglu E, Ilguy D et al. Diagnosis of jaw and dentoalveolar fractures in a traumatized patient with cone beam computed tomography. Dental traumatology: official publication of International Association for Dental Traumatology 2010; 26:200–203.

[6] Furhauser R, Florescu D, Benesch T et al. Evaluation of soft tissue around single-tooth implant crowns: the pink esthetic score. Clin Oral Implants Res 2005; 16:639–644.

[7] Gomez-Roman G, Kruppenbacher M, Weber H et al. Immediate postextraction implant placement with root-analog stepped implants: surgical procedure and statistical outcome after 6 years. Int J Oral Maxillofac Implants 2001; 16: 503–513.

[8] Gurgel CV, Lourenco Neto N, Kobayashi TY et al. Management of a permanent tooth after trauma to deciduous predecessor: an evaluation by cone-beam computed tomography. Dental traumatology : official publication of International Association for Dental Traumatology 2011.

[9] Hallman M, Mordenfeld A, Strandkvist T. Bone replacement following dental trauma prior to implant surgery-status. Dent Traumatol 2009; 25: 2–11.

[10] Khoury F. Augmentative Verfahren in der Implantologie. Berlin: Quintessenz Verlag 1: 2009.

[11] Khoury F, Happe A. Soft tissue management in oral implantology: a review of surgical techniques for shaping an esthetic and functional peri-implant soft tissue structure. Quintessence international 2000; 31: 483–499.

[12] Neugebauer J, Jozsa M, Kubler A. [Antimicrobial photodynamic therapy for prevention of alveolar osteitis and post-extraction pain]. Mund-Kiefer-Gesichtschir 2004; 8: 350–355.

[13] Nkenke E, Radespiel-Troger M, Wiltfang J et al. Morbidity of harvesting of retromolar bone grafts: a prospective study. Clin Oral Implants Res 2002; 13: 514–521.

[14] Penarrocha M, Uribe R, Balaguer J. Immediate implants after extraction. A review of the current situation. Med Oral 2004; 9: 234–242.

[15] Sakka S, Coulthard P. Implant failure: etiology and complications. Medicina oral, patologia oral y cirugia bucal 2011; 16: e42–44.

[16] Schwartz-Arad D, Levin L. Post-traumatic use of dental implants to rehabilitate anterior maxillary teeth. Dent Traumatol 2004; 20: 344–347.

[17] Torabinejad M, Goodacre CJ. Endodontic or dental implant therapy: the factors affecting treatment planning. J Am Dent Assoc 2006; 137: 973-977; quiz 1027–1028.

[18] Turkistani J, Hanno A. Recent trends in the management of dentoalveolar traumatic injuries to primary and young permanent teeth. Dental traumatology: official publication of International Association for Dental Traumatology 2011; 27: 46–54.

[19] Wagenberg B, Froum SJ. A retrospective study of 1925 consecutively placed immediate implants from 1988 to 2004. Int J Oral Maxillofac Implants 2006; 21: 71–80.

[20] Zöller JE, Neugebauer J, Lazar F. Kieferkammaugmentation und/oder Distraction. In Horch H-H (ed) Praxis der Zahnheilkunde Bd. 10 Mund-Kiefer-Gesichtschirurgie, 4 ed. München Jena: Elsevier Urban & Fischer 2006; 200–223.

_Kontakt **cosmetic dentistry**

Priv.-Doz.
Dr. Jörg Neugebauer
 Zahnärztliche
 Gemeinschaftspraxis
 Dres. Bayer, Kistler,
 Elbertzhagen und Kollegen
 Von-Kühlmann-Straße 1
 86899 Landsberg am Lech
 Tel.: 08191 947666-0
 Fax: 08191 947666-95
 E-Mail: neugebauer@
 implantate-landsberg.de
 www.implantate-
 landsberg.de

