

Wiederherstellung der natürlichen Zahnmorphologie mit plastischen Füllungsmaterialien

Autor_Dr. med. dent. Daniel Raab

Das menschliche Gebiss ist heterodont (Schroeder 1992); das heißt, es liegen verschiedene Zahnformen (Schneidezähne, Eckzähne, Prämolaren und Molaren) vor. Bei der Restauration der unterschiedlichen Zahntypen sind daher verschiedene Aspekte zu beachten. Im Folgenden soll eine systematische Vorgehensweise zur Wiederherstellung der natürlichen Zahnmorphologie im bleibenden Gebiss mit plastischen Füllungsmaterialien gegeben werden.

I. Funktionelle Gestaltung der Seitenzähne

I.1. Approximalflächengestaltung

Da nach dem Legen der Füllung die Approximalbereiche einer Ausarbeitung mit rotierenden Instrumenten schwer zugänglich sind, hat es sich bewährt, Formgebungshilfen wie Matrize und Keil zu verwenden. Der mesiale und distale Approximalbereich muss dabei vor dem Legen der Füllung lediglich mit einem kugelförmigen Instrument auskonturiert werden. Dabei ist die Lage und Form der Kontaktpunkte zu beachten. Von okklusal betrachtet liegen die Approximalkontakte im Oberkiefer und im Unterkiefer im Verlauf der bukkalen Schneidekanten bzw. der bukkalen Höcker. Die Form des Kontaktpunktes sollte eine sphärisch gekrümmte Form aufweisen. Sie verhindert am zuverlässigsten das Einklemmen faseriger Speisereste (Lehmann 2002).

punktes sollte eine sphärisch gekrümmte Form aufweisen. Sie verhindert am zuverlässigsten das Einklemmen faseriger Speisereste (Lehmann 2002).

I.2. Füllungsmaterial in Schichten applizieren und Fissuren grob eindrücken

Beim Schichten des Füllungsmaterials ist bereits darauf zu achten, dass aufgrund der Kronenflucht bei den Oberkieferseitenzähnen die sagittale Zentralfissur von okklusal her betrachtet weiter vestibulär verläuft; im Unterkiefer liegt sie eher lingual (Abb. 1).

Des Weiteren sollten bereits die wichtigsten Merkmale der okklusalen Morphologie (Verlauf der Fissuren, Anzahl und Größe der Höcker) bereits berücksichtigt werden (Abb. 2). Diese entstehen nach einer von Radlanski et al. 1988 aufgestellten Hypothese während der embryonalen Zahnentwicklung dadurch, dass sich das innere Schmelzepithel aufgrund seiner Materialeigenschaften ab einer bestimmten Spannweite faltet und dadurch die morphologische Gestalt des okklusalen Reliefs bestimmt.

Besondere Beachtung ist bei Oberkiefermolaren der Gestaltung des Transversalgrates (Crista transversa) zu schenken; er verläuft vom mesio-palatalen Höcker zum disto-bukkalen (Hoffmann-Axtelm 2000) (Abb. 7).

I.3. Höhe grob einschleifen

Nach dem Aushärten des Füllungsmaterials und Entfernung von Keil und Matrize sollte besonders bei chemisch härtenden Aufbaumaterialien, die im Überschuss aufgetragen werden, zuerst die Höhe grob eingeschleift werden. Dabei sind im Seiten-

Abb. 1_ Teilt man die Okklusalfäche in drei Teile, so liegt die Höckerspitze des tragenden Höckers auf der Teilungslinie A. Die Höckerspitze des nichttragenden Höckers liegt zwischen Teilungslinie B und der Lateralkante. Die Zentralfissur liegt zwischen den beiden Höckerspitzen.

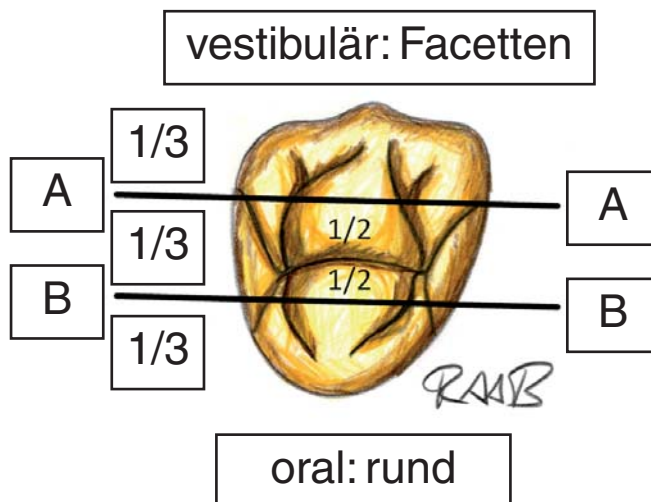


Abb. 1

zahnbereich die transversale Kompensationskurve (Wilson 1917) (Abb. 3) und die horizontale Kompensationskurve (Spee 1890) (Abb. 4) zu beachten; sie kompensieren die Dreh-Gleitbewegung der Kiefergelenke.

I. 4. Gestaltung der vestibulären und oralen Zahnflächen

Bei der Gestaltung der vestibulären und oralen Zahnflächen sind v.a. das Krümmungsmerkmal (Abb. 5) und die Kronenflucht der tragenden Höcker zu beachten.

Im Oberkiefer befinden sich die tragenden Höcker auf der oralen Seite; sie sind mächtiger und runder. Durch die Kronenflucht verläuft der anatomische Äquator (größter Umfang einer Zahnkrone bezogen auf die Längsachse des Zahnes) bezogen auf die Längsachse des Zahnes in der Mitte der vestibulären Kronenfläche im zervikalen Kronendrittel; nach mesial und distal zieht er girlandenförmig nach koronal.

Die nichttragenden Höcker liegen im Oberkiefer auf der vestibulären Seite; sie sind kleiner und spitzer. Der anatomische Äquator verläuft im oberen Kronendrittel.

Im Unterkiefer befinden sich die tragenden Höcker auf der vestibulären Seite; auch sie sind mächtiger und runder. Der anatomische Äquator liegt bezogen auf die Längsachse des Zahnes in der Mitte der vestibulären Kronenfläche im zervikalen Kronendrittel; nach mesial und distal verläuft der anatomische Äquator girlandenförmig nach koronal (Rensburg 1995) (Abb. 6).

Durch die Wölbung wird erreicht, dass die Speisen daran entlanggleiten und nicht direkt auf dem Zahnfleischsaum auftreffen. Eine Überkonturierung der Wölbungen reduziert jedoch die physiologische Selbstreinigung durch Zunge und Wange und führt so zu einer vermehrten Plaqueretention (Lehmann 2002).

Die oralen Kronenflächen der Prämolaren sind eher rund und glatt gewölbt (Abb. 7), die oralen Flächen der Molaren weisen zwei – pro Höcker eine – Wölbungen auf.

Dagegen weisen die vestibulären Kronenflächen der Prämolaren eher eine Facettierung auf (Abb. 7), die vestibulären Flächen der Molaren weisen zwei – pro Höcker eine – Facettierungen auf.

Bei den Molaren werden oral die beiden Wölbungen oder vestibulär die beiden Facettierungen durch eine Fissur bis auf Höhe des anatomischen Äquators getrennt (Abb. 7).

Fissuren ausarbeiten, Okklusionskontrolle und Politur

Um mögliche negative Einflussfaktoren auszuschalten, die zu pathologischen Veränderungen führen,

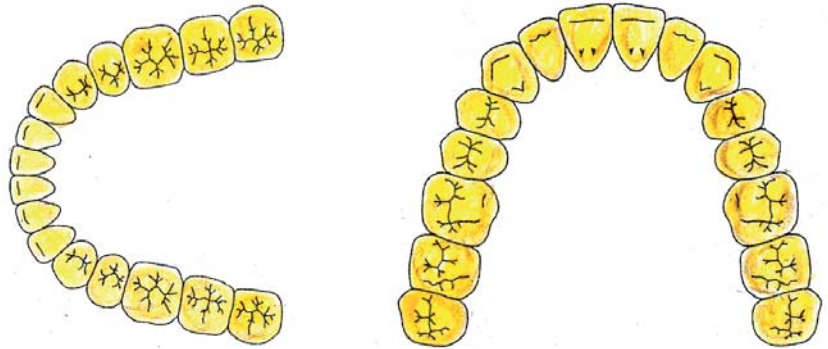


Abb. 2

sollte man die Kaufläche offen gestalten und in ihrer Form dem natürlichen Zahn angleichen. In der klassischen Aufwachstechnik ging man davon aus, dass alle Funktionsflächen einer Kaufläche konvex seien, alle Fissuren geradlinig entsprechend der Grenzbewegungsbahnen des Unterkiefers. Dabei

Abb. 2_ Morphologie der Kauflächen aus der Perspektive des Behandlers.

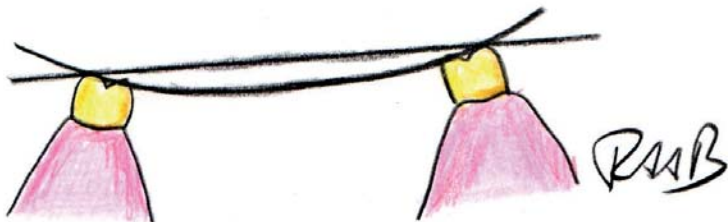


Abb. 3

ergaben sich stilisierte Modellationen, die oft zu Okklusionsstörungen führten. Aus der Analyse natürlicher Kauflächen ergab sich, dass die Funktionsflächen nicht allseitig konvex sind, sondern Konvexitäten und Konkavitäten sich abwechseln und die Fissuren geschwungen gestaltet sind. Diese fließenden Übergänge in einer Kaufläche lassen mehr Freiheit bei Bewegungen in sagittaler und transversaler Richtung zu (Freesmeyer 1995).

Abb. 3_ Transversale Kompensationskurve (Wilson-Kurve): Verbindungslinie der Höckerspitzen der Unterkieferseitenzähne in transversaler Richtung (Wilson 1917). In transversaler Richtung weisen die Unterkieferseitenzähne eine Neigung nach lingual (etwa 4°) auf.

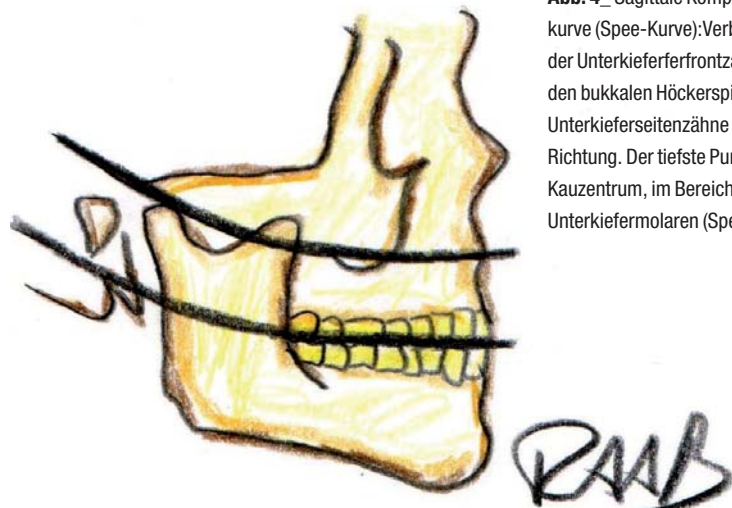


Abb. 4

Abb. 4_ Sagittale Kompensationskurve (Spee-Kurve): Verbindungslinie der Unterkieferferfrontzähne und den bukkalen Höckerspitzen der Unterkieferseitenzähne in sagittaler Richtung. Der tiefste Punkt liegt im Kauzentrum, im Bereich der ersten Unterkiefermolaren (Spee 1890).

Abb. 5_ Krümmungsmerkmal oder Massenmerkmal. Die Zähne sind mesial massiger (Abbildung nach Lehmann 2002).

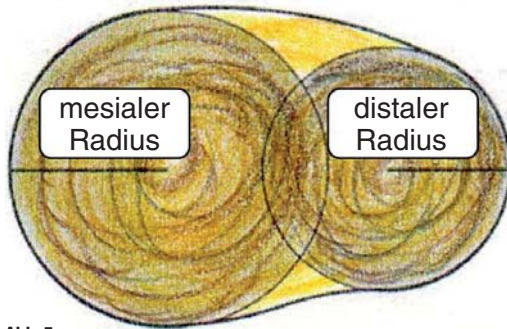


Abb. 5

Wenn möglich sollte eine idealisierte Okklusion angestrebt werden. Das heißt, die palatinalen Höcker der Oberkieferseitenzähne sollten in die Zentralfissur der Unterkieferseitenzähne greifen.

II. Ästhetische Gestaltung der Schneidezähne

II. 1. Approximalflächengestaltung

Zur Gestaltung des mesialen und distalen Approximalbereiches stehen ebenfalls Matrizen als Formgebungshilfen zur Verfügung. Bei großen Defekten sollte zusätzlich ein Schlüssel aus Zinkoxidphosphatzement (Harvard, Hoppegarten) zwischen Matrize und Nachbarzahn appliziert und mit einem kugelförmigen Instrument auskonturiert werden (Raab 2010).

II. 2. Modellation der inzisalen, vestibulären und oralen Zahnflächen

Nach der Schichtung und Härtung eines opaken Dentinkerns wird ein transparentes Komposit zur Imitation des Schmelzmantels aufgetragen. Im Gegensatz zum Seitenzahnbereich bietet der Frontzahnbereich dabei eine bessere Zugänglichkeit; die anatomisch korrekte Form kann bereits im Füllungsmaterial komplett ausmodelliert werden. Bei der Gestaltung der Schneidekante ist die Höhe

(Abb. 8) und das Winkelmerkmal (Abb. 9) zu beachten.

Generell sollte jedoch die Morphologie der Zähne auf der Gegenseite berücksichtigt werden. Dabei werden automatisch die geschlechtsspezifischen (Frush 1956), konstitutionsspezifischen (Hörauf 1958) oder gesichtsformspezifischen (Williams 1914) Unterschiede mit berücksichtigt (Abb. 10). Diese sind allerdings nicht so ausgeprägt, dass eine zuverlässige Geschlechtsbestimmung anhand von Frontzahnfotos möglich ist (Kern und Menzel 1996, Radlansky 2012).

Vestibulär sind die Zahnflächen der Frontzähne ungeteilt; sie können daher mit einem Spatel leicht glatt gestrichen werden. Dabei ist die Achsneigung (Abb. 8) und die Mikrostruktur (Abb. 9) zu berücksichtigen. Entwicklungsbedingt weist die vestibuläre Kronenfläche Rillen in Längsrichtung auf.

Die orale Zahnfläche wird mit einem kugelförmigen Instrument modelliert. Damit lassen sich die Schaufelform und die begrenzenden Randleisten hervorragend ausarbeiten.

II. 3. Nachbearbeitung, Okklusionskontrolle und Politur

Nach dem Aushärten des Füllungsmaterials wird die Füllung zervikal mit einem rotierenden Instrument feiner Körnung (Granate) nachbearbeitet. Okklusion und Artikulation werden überprüft und die Füllung wird auf Hochglanz poliert.

III. Ästhetische Gestaltung der Eckzähne

Die Gestaltung der Eckzähne entspricht in etwa der Vorgehensweise für Schneidezähne. Deshalb sollen hier nur kurz die anatomischen Besonderheiten erwähnt werden. Die Fazialfläche des oberen Eckzahnes ist in zwei Facetten längsgeteilt, wobei die Teilungslinie parallel zur mesialen Lateralkante der

Abb. 6_ Verlauf des Zahnäquators an einem Unterkieferprämolaren.

Abb. 7_ Oberkiefermolar mit Crista transversa und lateralen Fissuren.

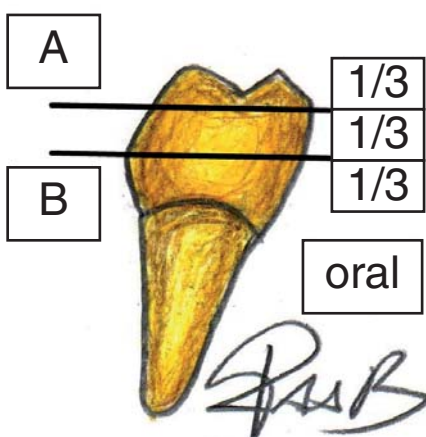
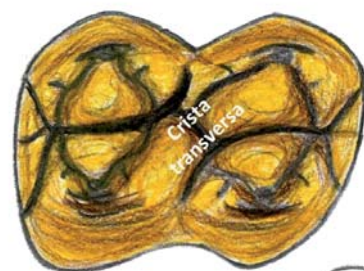

Abb. 6

vestibulär: Facetten



oral: rund

Abb. 7

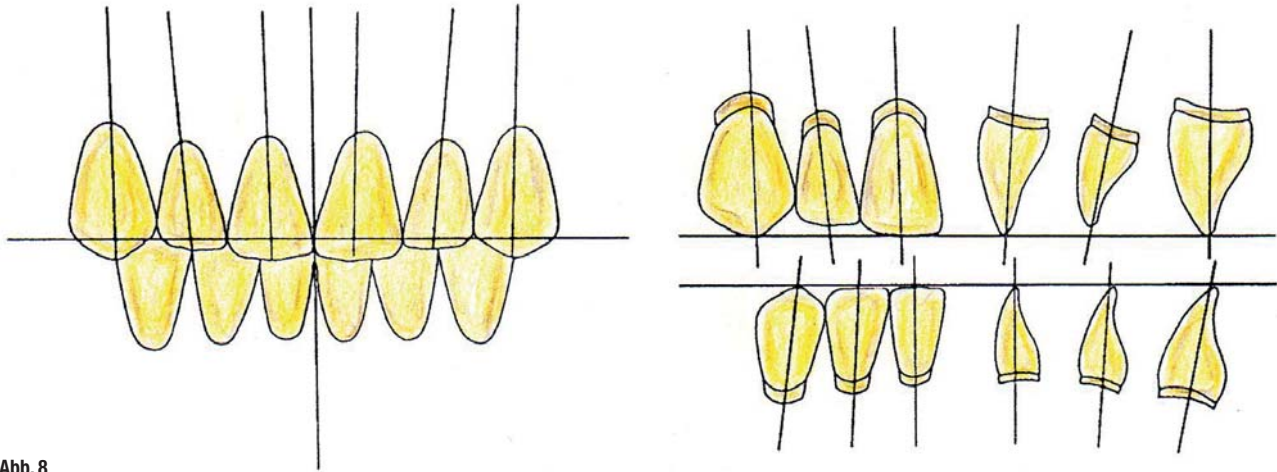


Abb. 8

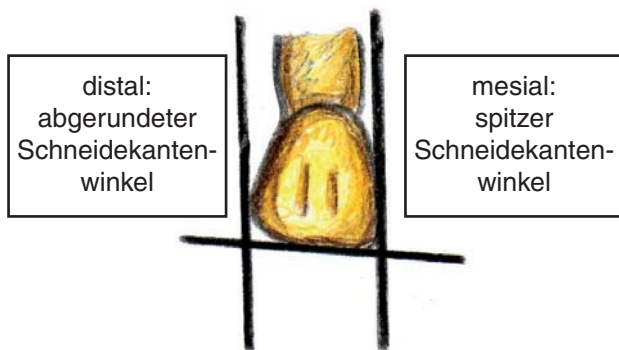
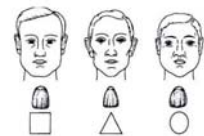


Abb. 9

Bestimmung der Zahnform

- nach dem Geschlecht: [Frush 1956]
 - Männer haben eher quadratische, eckige Zähne
 - Frauen haben eher runde Zahnformen
- nach dem Konstitutionstyp: [Hörauf 1958]
 - Athlet: quadratische Zahnform
 - Leptosom: dreieckige Zahnform
 - Pykniker: rundliche Zahnform
- nach der Gesichtsform: [Williams 1914]
 - Dreiformthese nach Williams: die Zahnform entspricht annähernd der [nach Freesmeyer 1995] umgekehrten Gesichtsform



Dr. med. dent. Daniel Raab

Abb. 10

Krone verläuft (Lehmann 2002). Die mesiale Kaukante ist kürzer als die distale Kaukante. Das Winkelmerkmal ist meist deutlich ausgeprägt. Palatinal finden sich zwei gut ausgeprägte Randleisten und eine Medianleiste, die ein kräftiges Tuberkulum bilden. Die Grundform des unteren Eckzahnes gleicht derjenigen des oberen Eckzahnes (Lehmann 2002).

Literatur

Freesmeyer WB (Hrsg.): Klinische Prothetik. Hüthig GmbH Heidelberg, 1995.
 Frush J P, Fisher R D: How dentogenic restorations interpret the sex factor. J Prosthet Dent 1956; 6: 160–172.
 Gysi A: Modifikation des Artikulators und Aufstellregeln für Vollprothesen. Huber Bern, 1958.
 Hoffmann-Axthelm W: Lexikon der Zahnmedizin. 6. neubearbeitete und erweiterte Auflage. Quintessence Verlag Berlin, 2000.
 Hörauf K: Frontzahnformen und Konstitutionstypen. Dtsch Zahnärztl Z 1958; 13: 521–523.
 Kern M, Menzel H: Appearance of anterior teeth and gender as judged by dentists. DGZPW abstract book 1996: page 96, abstract 144.
 Lehmann KM, Hellwig E: Einführung in die zahnärztliche Propädeutik. 9. Auflage, Urban und Fischer Verlag München Jena, 2002.
 Raab D: Eine Möglichkeit der Gestaltung des approximalen Kontaktpunktes bei adhäsiv verankerten Frontzahnfüllungen mit Hilfe einer Formgebungshilfe aus Zinkoxidphosphatzement (Harvard, Hoppegarten). Harvard Dental International 2010.

http://www.harvard-dental-international.de/upload/Artikel_ber_Harvard_Produkte/Gestaltung_des_approximalen_Kontaktpunktes.pdf
 Radlanski R J, Jäger A, Zimmer B: The Origin of Tooth Cusps – A Hypothesis. J Med Hypotheses 1988; 25: 111–114.
 Radlanski, R J: Sexual dimorphism in teeth? Clinical Oral Investigations 2012; 16: 395–399.
 Schroeder H E: Orale Strukturbiologie. Thieme Verlag Stuttgart New York, 1992.
 Siebert G K: Atlas der zahnärztlichen Funktionsdiagnostik. Hanser München, 1996.
 Spee F: Die Verschiebungsbahn des Unterkiefers am Schädel. Arch Anat Physiol Anat Abt 1890; 16: 285–294.
 Van Rensberg B G J: Oral Biology. Quintessence Books, 1995.
 Williams J L: A new classification of human teeth with special reference to a new system of artificial teeth. Dent Cosmos 1914; 52: 627–628.
 Wilson G H: Dental prosthetics. Lea & Febiger Philadelphia, 1917.

Abb. 8 Höhe und Achsneigung der Zähne in Bezug zur Okklusionsebene nach Gysi 1958 (modifiziert nach Gysi 1958, Lehmann 2002).
Abb. 9 Winkelmerkmal (die Frontzähne sind mesial spitzer) und und Mikrostruktur (die Fazialfläche weist Rillen in Längsrichtung auf).
Abb. 10 Geschlechtsspezifische (Frush 1956), konstitutionsspezifische (Hörauf 1958) oder gesichtsformspezifische (Williams 1914) Unterschiede der Frontzahnform (nach Freesmeyer 1995).

__Kontakt

cosmetic
dentistry

Dr. Daniel Raab
 Trollingerweg 17
 89075 Ulm
 E-Mail: danielraabbayreuth@
 gmail.com

