

# Präfabrizierte Kompositveneers – ästhetische Restaurationen im Oberkieferfrontzahnbereich – ein Fallbericht

**Autor** Priv.-Doz. Dr. med. dent. habil. Christian R. Gernhardt

Die ästhetischen Ansprüche und Bedürfnisse unserer Patientinnen und Patienten sind sicherlich in den letzten Jahren immer weiter gestiegen. Nicht zuletzt infolge des etablierten und weiter anwachsenden Mundgesundheitsbewusstseins sind ästhetische Korrekturen im sichtbaren Frontzahnbereich ein Wunsch, mit dem wir in der Praxis nahezu täglich konfrontiert werden. Die Möglichkeiten reichen dabei von Bleichtherapien bis hin zu direkten und indirekten Restaurationstechniken, wie beispielsweise Kompositrestaurationen oder Veneersversorgungen. Eine zusätzliche Versorgungsvariante, die in den letzten Jahren auf dem Markt eingeführt wurde, ist die Kombination von direkter Technik mit präfabrizierten, industriell hergestellten Veneers aus Komposit. In vorliegendem Beitrag wurde das Composeer-System benutzt. Dieses direkte Kompositveneering-System erweitert die zur Verfügung stehenden Behandlungsoptionen um eine weitere Variante, die es erlaubt, hochwertige Restauration in einer einzigen Sitzung zu realisieren, ohne die Notwendigkeit, zahntechnische Aufwendungen in Anspruch zu nehmen. Das Ziel dieses

Beitrags ist es, einerseits einen kurzen Überblick über die Thematik zu geben und andererseits die Anwendung des Composeer-Systems an einem klinischen Fall im Oberkieferfrontzahnbereich zu demonstrieren.

Betrachtet man die Grundzüge der Frontzahnästhetik, dann spielen neben Farbe und Form der Zähne auch der Zahnfleischverlauf und eine allgemein harmonische Lachlinie eine wichtige Rolle.<sup>1</sup> Verkürzungen, Abrasionsflächen, Lücken, Asymmetrien, Mittellinienverschiebungen, Zahnfehlstellungen und Missbildungen führen zu mehr oder weniger gravierenden ästhetischen Problemen, die oftmals dazu führen, dass die Betroffenen sich in ihrer Lebensqualität beeinträchtigt fühlen (Abb. 1–3).<sup>2</sup> Ästhetisch störende Probleme im Bereich der Zähne bedürfen daher ebenfalls einer modernen, hochwertigen zahnärztlichen Therapie.<sup>3</sup> Für die Durchführung von Farb- und Formkorrekturen standen dem Zahnarzt bisher einerseits die direkten Restaurationstechniken mit Kompositmaterialien oder auf der anderen Seite die indirekten Restaurationsmöglichkeiten mithilfe von Kronen oder Veneers aus

**Abb. 1** Lippenbild der 29-jährigen Patientin. Die ästhetischen Beeinträchtigungen im Bereich der Frontzähne sind nicht zu erkennen.

**Abb. 2** Beim Lächeln werden die erosions- und abrasionsartigen Defekte der oberen Schneidezähne deutlich sichtbar. Die Schneidekanten sind teilweise verkürzt.

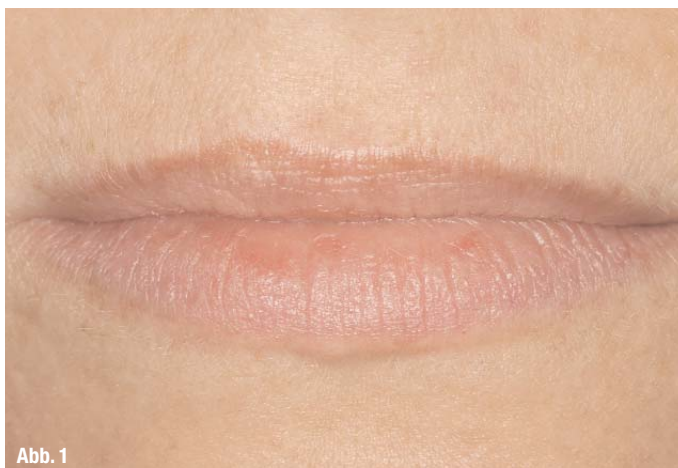

Abb. 1

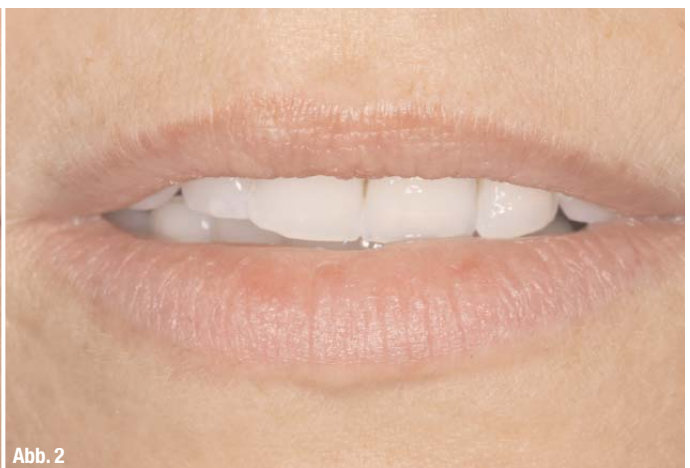

Abb. 2

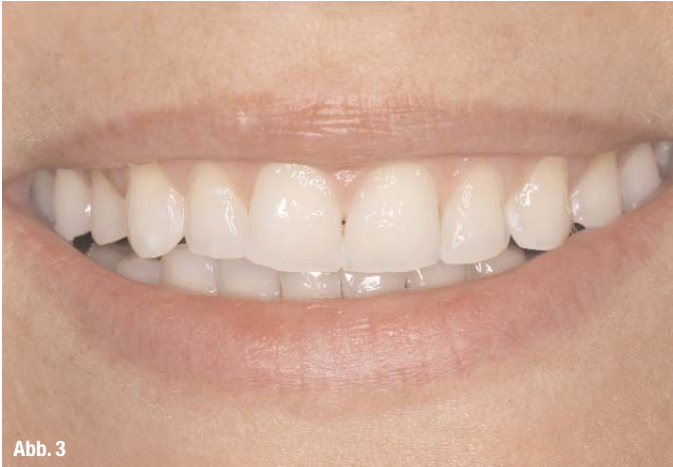

Abb. 3

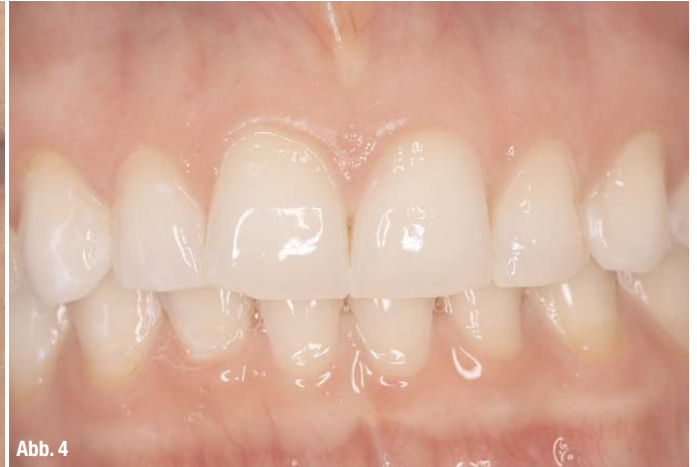

Abb. 4

Vollkeramik oder teilweise auch Komposit zur Verfügung.<sup>3,4</sup> Direkte Restaurationen in größerem Ausmaß sind bezüglich Zeit, Verarbeitungstechnik und Formgestaltung aufwendig und benötigen ein nicht zu unterschätzendes Maß an individuellen Fertigkeiten. Der große Vorteil liegt allerdings darin, dass die direkte Technik im Vergleich zu indirekten Verfahren weniger oder gar nicht invasiv und meist auch weniger kostenintensiv ist. In der täglichen Praxis werden allerdings oft auch indirekte Restaurationstechniken angewendet, die nicht selten mit erheblichen Präparationsmaßnahmen, Zeitaufwand und Kosten verbunden sind. Bei Betrachtung der verfügbaren Literatur fällt zunächst auf, dass im Falle der indirekten Versorgungen mit vollkeramischen Restaurationen zahlreiche Studien publiziert wurden,<sup>4-8</sup> während für die direkte Versorgung mit Kompositen im Frontzahnbereich nur wenige Langzeitstudien existieren.<sup>9</sup> Ein Grund hierfür mag sein, dass im Falle der Kompositmaterialien der Fokus in den letzten Jahren vor allem in der Betrachtung von Seitenzahnfüllungen (Klasse I- und II-Kavitäten) lag. Es verwundert daher nicht, dass über die Erfolgsaussichten von Kompositmaterialien im Seitenzahnbereich eine Vielzahl von hochwertigen klinischen Studien Auskunft geben.<sup>10-13</sup>

Betrachtet man sich die publizierten unterschiedlichen Ergebnisse im Frontzahnbereich, so lässt sich zusammenfassend sagen, dass vollkeramische Restaurationen (Veneers, Kronen) sehr gute Ergebnisse über einen sehr langen Untersuchungszeitraum gewährleisten.<sup>4</sup> Erfolgsraten über einen Zeitraum von 20 Jahren wurden in einer aktuellen Studie von Beier et al. mit 82,9% angegeben.<sup>4</sup> Über einen Zeitraum von fünf Jahren zeigen viele Untersuchungen Erfolgsraten von über 90%.<sup>5,7,14</sup> Betrachtet man die Ergebnisse der wenigen Studien, die sich mit den Erfolgsaussichten von Kompositfüllungen im Frontzahnbereich beschäftigen, so stellt man fest, dass über einen Zeitraum von fünf Jahren Erfolgsraten zwischen 79% und 96% beschrieben werden.<sup>9,15-17</sup> Im Gegensatz zu den indirekten Restaurationen existieren für den Frontzahnbereich keine Studien mit Kompositen über einen längeren Zeitraum hinaus. Hauptmängel der direkten Technik sind oftmals Schwierigkeiten mit der Randgestaltung, der Approximalraumgestaltung, der Gestaltung der transluzenteren Schmelzschiicht sowie der anatomischen Form.<sup>17</sup> Verarbeitungstechnisch sind Mikroporositäten und Lufteinschlüsse keine Seltenheit. Mit der Einführung der präfabrizierten Kompositveneers (z.B. Direct Veneer & Composite

**Abb. 3\_** Beim Lachen stören sich Patienten an ihren Oberkieferfrontzähnen. Die erosiven Veränderungen sind zu erkennen.  
**Abb. 4\_** Die frontale Ansicht gibt einen Überblick über das Ausmaß der Defekte.

**Abb. 5\_** Die passende Größe der Kompositveneers wird mit dem Contour Guide ausgewählt. Es ist darauf zu achten, dass das prospektive Veneer die Zähne vollständig bedeckt. Im Zweifelsfall sollte die größere Form gewählt werden, die anschließend in die passende Form getrimmt werden kann.

**Abb. 6\_** Zustand nach minimalen Präparationsmaßnahmen im Bereich der vier Frontzähne. Zahn 23 wurde nicht präpariert.

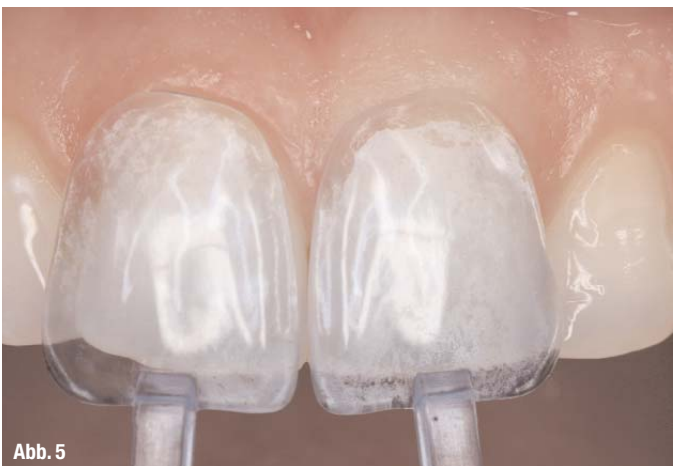

Abb. 5

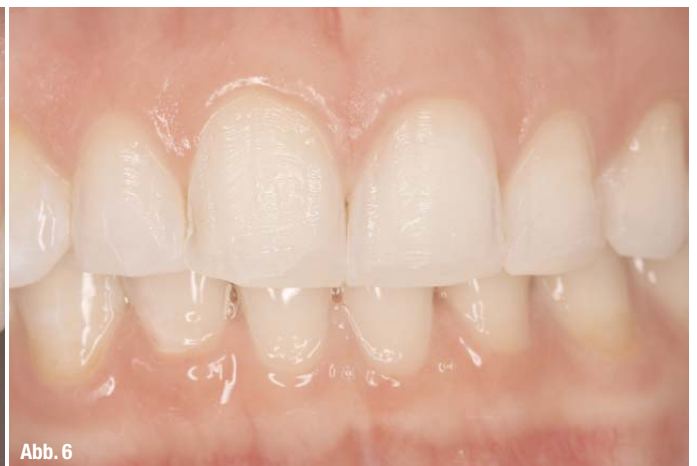

Abb. 6

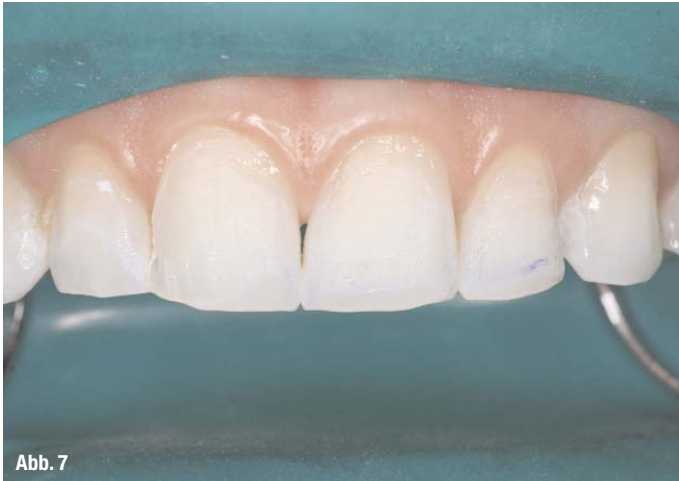

Abb. 7

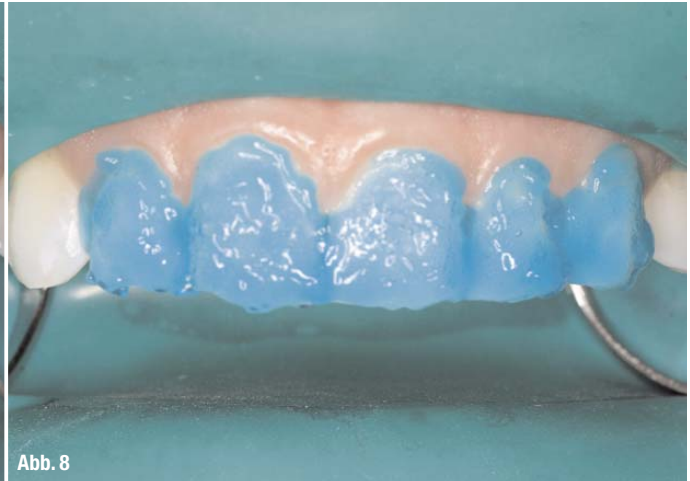

Abb. 8

**Abb. 7\_** Nach Kofferdamapplikation.

Die Stege zwischen den Zähnen wurden durchtrennt, um eine bessere marginale Adaptation zu gewährleisten.

**Abb. 8\_** Die Konditionierung der Schmelzoberflächen erfolgte mit Phosphorsäure.

System, Edelweiss Dentistry GmbH, Hörbranz, Österreich, oder Compeer™, Coltène/Whaledent AG, Altstätten, Schweiz) ist eine weitere Versorgungsoption für die Praxis verfügbar geworden, die es ermöglichen soll, die Vorteile beider bewährten Restaurationsformen zu vereinen.<sup>18</sup> Allerdings existieren derzeit lediglich Fallberichte, die sich mit dieser Thematik auseinandersetzen. Ergebnisse zum Langzeiterfolg liegen bisher nicht vor. Am Beispiel eines Patientenfalls, der mit dem von Coltène/Whaledent eingeführten System Compeer™ versorgt wurde, soll die klinische Vorgehensweise dargestellt werden.

**Charakteristika des Compeer-Systems**

Bei dem verwendeten Compeer-System handelt es sich um industriell hergestellte und polymerisierte, vorgefertigte Nanohybrid-Kompositenschalen, welche in unterschiedlichen Größen und anatomischen Grundformen erhältlich sind.<sup>18</sup> Derzeit sind diese Schalen für den Ober- und Unterkiefer-

frontzahnbereich in vier verschiedenen Größen verfügbar. Außerdem sind mittlerweile auch Schalen für den Prämolarenbereich erhältlich, die zum jetzigen Zeitpunkt in den Größen S und L erhältlich sind. Die Verwendung dieser Schalen erleichtert zum einen die bisweilen schwierige Formfindung und Approximalraumgestaltung bei umfangreichen Frontzahnrestaurationen und kann zum anderen zu deutlich besseren Ergebnissen führen. Die Vorteile lassen sich folgendermaßen zusammenfassen:

- \_ Präfabrizierte anatomisch geformte und individualisierbare Kompositveneers in vier verschiedenen Größen
- \_ Mittlerweile sowohl für den Frontzahn- wie auch für den Prämolarenbereich verfügbar
- \_ Erleichterte marginale Adaptation
- \_ Ausreichender Abstand zwischen Befestigungskomposit und Schale durch mikroretentive Oberfläche
- \_ Gute physikalische Eigenschaften
- \_ Homogene Oberfläche
- \_ Schichtstärke von lediglich etwa 0,3 mm.

Durch die industrielle Herstellung unter standardisierten Bedingungen wird eine gleichbleibend hohe Qualität der Schalen erzielt. Das derzeit auf dem Markt erhältliche System ist als unterschiedlich ausgestattetes Komplettsset erhältlich, das neben einer Auswahl an verschiedenen Größen, Formen und Farben der Kompositveneers alle zusätzlich benötigten Komponenten, das geeignete Haftvermittlersystem, die entsprechenden Befestigungs- und Füllungskomposite in verschiedenen Farben, notwendige Applikationsinstrumente, Ausarbeitungsinstrumente und Polierinstrumente enthält.

**Klinischer Fall**

Nach eingehender Befunderhebung, Aufklärung und ausführlicher Beratung der 29-jährigen Patientin wurde vereinbart, die Defizite im Bereich der fünf Oberkieferfrontzähne 12-23 (Abb. 1-4),

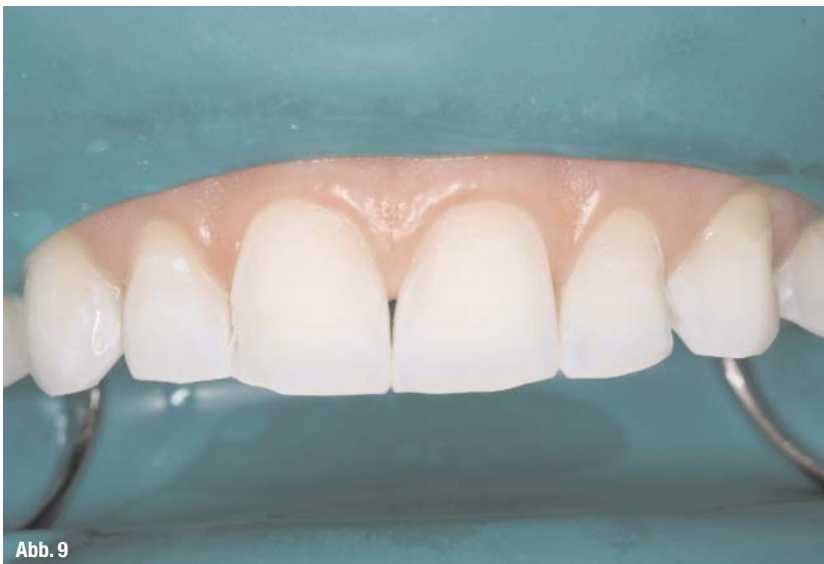

Abb. 9






Abb. 10




Abb. 11

mithilfe von präfabrizierten Kompositveneers (Compeer, Coltène/Whaledent AG, Altstätten, Schweiz) zu versorgen und dadurch die Form, die erosiven Defekte, die Textur sowie die Länge zu korrigieren (Abb.2–4). Im Vorfeld wurde die Patientin zunächst auf die Ursachen der erosiven Läsionen hingewiesen. Durch eine optimierte Mundhygiene und zusätzliche Ernährungsempfehlungen sollte versucht werden, das Management der erosiven Läsionen zu verbessern. Im Falle des Compeer-Systems stehen die präfabrizierten Schalen mittlerweile in vier Größen (S, M, L und XL) und zwei unterschiedlichen Farbvarianten zur Verfügung. Die Auswahl aus den zur Verfügung stehenden Zahnformen erfolgte mit dem systemspezifischen Auswahlsschlüssel (Compeer™ Contour Guide, Abb. 5). Die jeweilige Form des Formschlüssels wurde über den zu restaurierenden Zahn gelegt, wobei die blautransparente Farbe einen optimalen Kontrast auf dem betroffenen Zahn ermöglicht (Abb. 5). Im Zweifelsfall sollte immer die größere Form ausgewählt werden, da diese mehr Freiraum für individuelle Formgebung bietet und die Randbereiche der zu behandelnden Zähne zuverlässig abdeckt. In diesem Fall wurden für die zentralen Schneidezähne die Schalen der Größe L, für die lateralen Schneidezähne und den Eckzahn die Größe M ausgewählt. Nach initialer Reinigung der Zähne mit einem Pulver-Wasserstrahlgerät wurde die Farbauswahl durchgeführt. In diesem Fall entschieden wir uns für Schalen der Farbe „White Opalescent“ und die Farbe A1/B1 des Füllungs- und Befestigungskomposits. Nach Entnahme der Schalen aus den Einwegverpackungen kann das Etikett der ausgewählten Schalen von den Verpackungen (Rückseite) abgelöst und zu Dokumentationszwecken in der Patientenkartei archiviert werden (Abb. 10 und 11). Die ausgewählten Schalen sind standardisierten Formen nachempfunden und müssen den individuellen Gegebenheiten der Patientin angepasst werden. Für die vorsichtige Form- und Längenkorrektur der Schalen eignet sich am besten eine der

größeren Schleifscheiben, die bei langsamer Drehzahl und ohne Wasser benutzt werden kann. Bedingt durch die geringe Schichtstärke der Schalen von 0,3 mm mussten nur minimale Präparationsmaßnahmen an den fünf Zähnen durchgeführt werden (Abb. 6 und 7). Der Eckzahn 23 wurde nicht präpariert. Nach der Applikation des Kofferdams (Abb. 7) wurden die betroffenen Schmelzoberflächen mit Phosphorsäure sorgfältig konditioniert (Abb. 8, Etchant Gel S, Coltène/Whaledent AG, Altstätten, Schweiz). Die Einwirkungszeit betrug 30–60 Sekunden und anschließend wurde die Säure für 15–20 Sekunden abgespült (Abb. 9). Das systemeigene One Coat Bond wurde gleichmäßig auf alle konditionierten Schmelzareale aufgetragen (Abb. 12). Die Einwirkzeit vor dem Verblasen sollte mindestens 20 Sekunden betragen. Die von Herstellerseite bereits mittels Erosion mikroretentiv gestaltete Oberfläche der Schalen (Rauigkeit 2 µm) muss, abgesehen der Reinigung mit Ethanol und der Applikation einer dünnen Schicht One Coat Bond, nicht gesondert vorbehandelt werden. Für den entsprechend ästhetischen Erfolg wird die

**Abb. 10\_** Die fünf ausgewählten Kompositveneers der Größe L und M sind jeweils einzeln hygienisch verpackt.

**Abb. 11\_** Auf der Rückseite jeder Compeer-Verpackung befindet sich ein Label mit allen relevanten Daten, welches zur Dokumentation in die Patientenunterlagen geklebt werden kann.

**Abb. 12\_** Das Zwei-Schritt Etch & Rinse Adhäsivsystem One Coat Bond wird appliziert und nach 20 Sekunden Einwirkzeit dünn verblasen und polymerisiert.

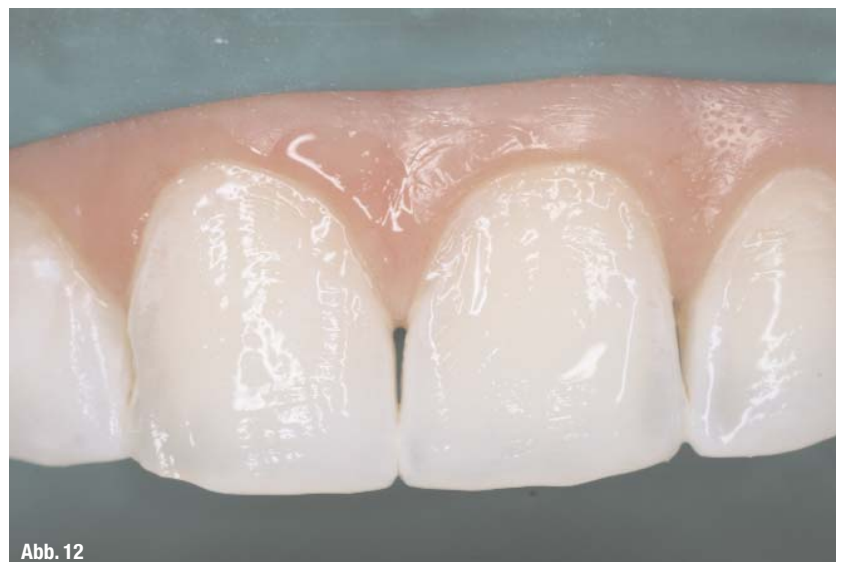
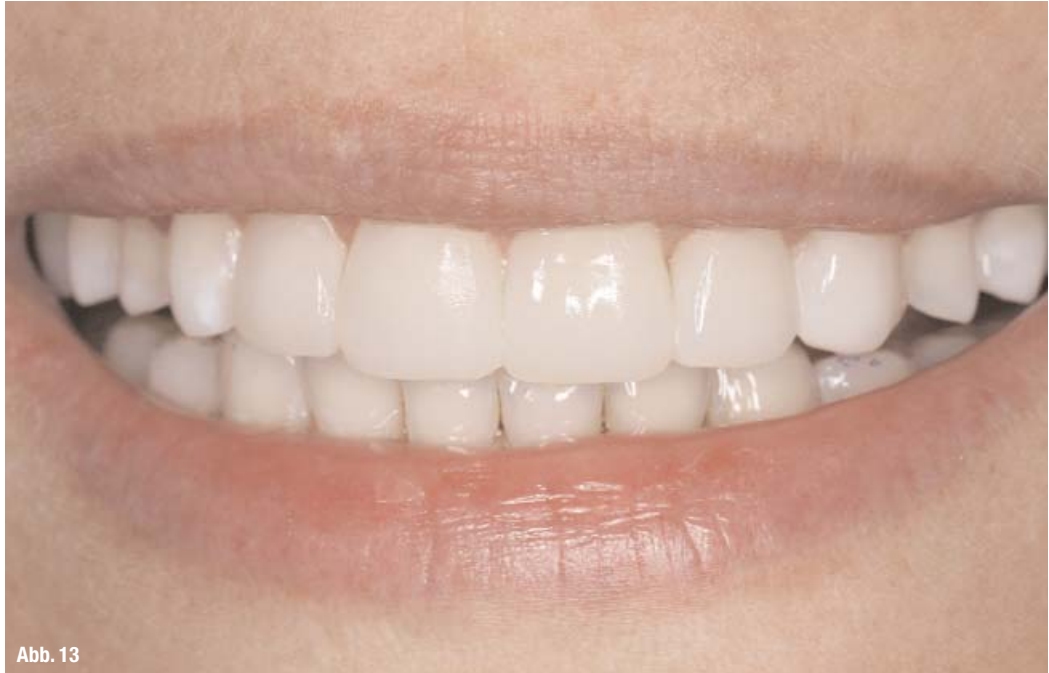
Abb. 12

**Abb. 13**\_ Deutlich verbesserter Gesamteindruck der Patientin beim Lächeln.



Verwendung von Synergy D6 (Coltène/Whaledent AG, Altstätten, Schweiz) empfohlen, das farblich optimal auf Composeer™ abgestimmt ist. Im vorliegenden Fall wurde das Komposit (Farbe A1/B1) mit einem geeigneten Instrument zentral auf die zu befestigende Seite der Kompositshalen appliziert. Im inzisalen Drittel wurde entsprechend dem natürlichen Erscheinungsbild der Schneidezähne transluzentes Kompositmaterial (Farbe Enamel Universal) aufgebracht. Um Luft einschüsse und störende Unterschüsse zu vermeiden, wurde das Komposit ebenfalls sparsam auf die Oberfläche der fünf Frontzähne appliziert. Anschließend wurden alle Schalen gleichzeitig mit dem mitgelieferten Applikationsinstrument unter sanftem aber konstantem Druck in die entsprechende Position gebracht. Während die Schalen in Position gehalten werden, können grobe Überschüsse mit einem Handinstrument entfernt und das Komposit sicher an die Ränder adaptiert werden. Danach erfolgt die Lichtpolymerisation für jeweils mindestens 60 Sekunden. Die grobe Überschussentfernung wurde mit rotierenden Instrumenten durchgeführt. Für die Bearbeitung der approximalen Bereiche eignen sich Finier- und Polierstreifen unterschiedlicher Rauigkeiten. In einem abschließenden Arbeitsschritt wird das Ergebnis noch individuell mit unterschiedlichen rotierenden Instrumenten akzentuiert (Abb. 13 und 14). Vergleicht man den Ausgangszustand (Abb. 2 und 3) mit dem Endresultat (Abb. 13 und 14) so kann eine deutliche Verbesserung der Situation beobachtet werden.

### Zusammenfassung

Die präfabrizierten Kompositveneers des Composeer-Systems erlauben, wie in dem vorliegenden

Oberkieferfall gezeigt, eine einfache und schnelle Versorgung, die den ästhetischen Ansprüchen gerecht wird. Berücksichtigt man weitere Faktoren – klinisches Vorgehen, Wirtschaftlichkeit, Zeitaufwand-, dann steht den Zahnärztinnen und Zahnärzten damit eine weitere Behandlungsoption zur Verfügung, von denen Patient und Zahnarzt gleichermaßen profitieren können. Die präfabrizierten Kompositshalen sind eine gute Hilfe bei der Formgebung und weisen eine hohe Fertigungsqualität auf. Ihr Indikationsbereich ist der Frontzahnbereich im Ober- und Unterkiefer und der Prämolarenbereich. Dort können sie ein schonendes und hochwertiges Resultat in einer einzigen Sitzung ohne zusätzliche zahntechnische Leistungen ermöglichen. Allerdings muss kritisch angemerkt werden, dass derzeit noch keine wissenschaftlichen Daten, die im Sinne einer evidenzbasierten Zahnmedizin verlässliche Aussagen über die Langzeitprognose und die Haltbarkeit erlauben, existieren. Ob die präfabrizierten Kompositveneers daher eine qualitativ gleichwertige Alternative zu den bestehenden direkten und indirekten Versorgungsmöglichkeiten, die sehr gute Erfolgsraten aufweisen,<sup>4</sup> sind, bleibt abzuwarten. Obwohl aufgrund der Materialeigenschaften und der klinischen Verarbeitung ein ähnliches Ergebnis wie im Falle von direkten Kompositrestaurationen zu erwarten ist, ist es zum jetzigen Zeitpunkt wissenschaftlich nicht bewiesen, inwieweit das vorgestellte Ergebnis der Versorgung mit fünf Kompositveneers über die Zeit stabil bleibt. Nach internationalem Standard durchzuführende klinische Langzeitstudien und ausstehende, notwendige Laboruntersuchungen müssen zeigen, dass die hoffnungsvollen Kompositveneers-Systeme die hohen Erwartungen,

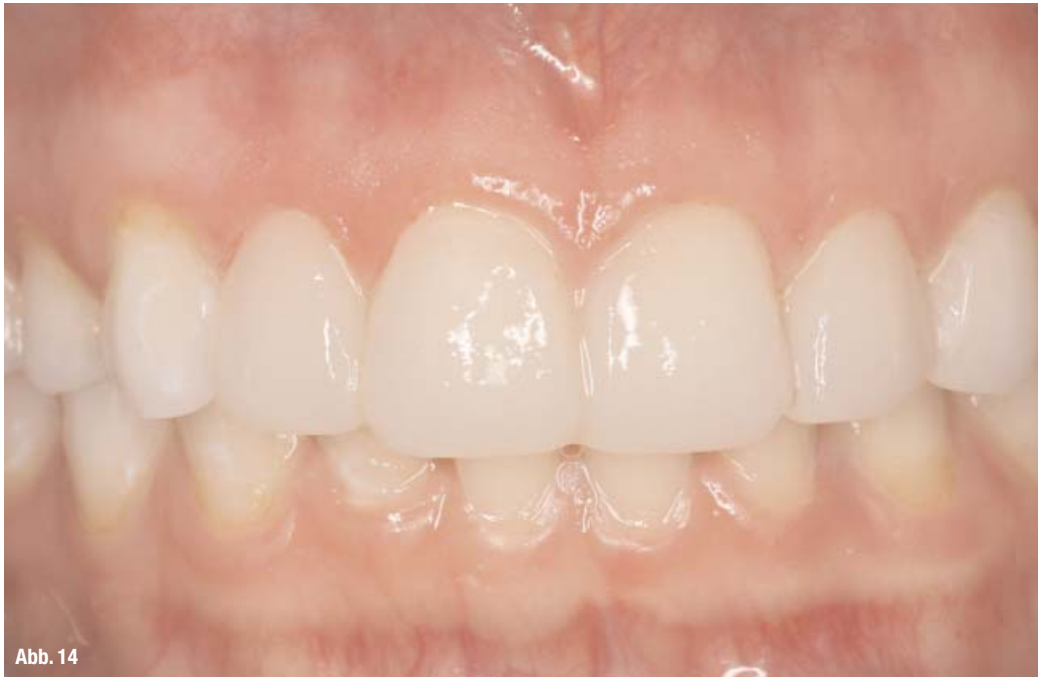

Abb. 14

**Abb. 14\_** Die frontale Ansicht zeigt im Vergleich zum Ausgangsbefund ein gelungenes Ergebnis. Die Restaurationen wurden mit rotierenden Instrumenten, Polierscheiben und Polierbürstchen individualisiert und fertig ausgearbeitet.

die seit ihrer Markteinführung an sie gestellt werden, erfüllen können.

Der Autor erklärt, dass keinerlei Interessenskonflikt besteht.

**Literaturverzeichnis**

[1] Passia, N., Blatz, M., Strub, J.R.: Is the smile line a valid parameter for esthetic evaluation? A systematic literature review. *Eur J Esthet Dent*, 2011;6:314–27.

[2] de Jongh, A., Cheung, S., Khoe, L.H., Asmi, N.E.: [Cosmetic dental treatment. Its impact on happiness and quality of life]. *Ned Tijdschr Tandheelkd*, 2011;118:152–5.

[3] Nalbandian, S., Millar, B.J.: The effect of veneers on cosmetic improvement. *Br Dent J*, 2009;207:E3; discussion 72–3.

[4] Beier, U.S., Kapferer, I., Burtscher, D., Dumfahrt, H.: Clinical performance of porcelain laminate veneers for up to 20 years. *Int J Prosthodont*, 2012;25:79–85.

[5] D'Arcangelo, C., De Angelis, F., Vadini, M., D'Amario, M.: Clinical evaluation on porcelain laminate veneers bonded with light-cured composite: results up to 7 years. *Clin Oral Investig*, 2011.

[6] Land, M.F., Hopp, C.D.: Survival rates of all-ceramic systems differ by clinical indication and fabrication method. *J Evid Based Dent Pract*, 2010;10:37–8.

[7] Peumans, M., De Munck, J., Fieuws, S., Lambrechts, P., Vanherle, G., Van Meerbeek, B.: A prospective ten-year clinical trial of porcelain veneers. *J Adhes Dent*, 2004;6:65–76.

[8] Fradeani, M., Redemagni, M., Corrado, M.: Porcelain laminate veneers: 6- to 12-year clinical evaluation-a retrospective study. *Int J Periodontics Restorative Dent*, 2005;25:9–17.

[9] Wolff, D., Kraus, T., Schach, C., Pritsch, M., Mente, J., Staehle, H.J., Ding, P.: Recontouring teeth and closing diastemas with direct composite buildups: a clinical evaluation of survival and quality parameters. *J Dent*, 2010;38:1001–9.

[10] Opdam, N.J., Bronkhorst, E.M., Roeters, J.M., Loomans, B.A.: A retrospective clinical study on longevity of posterior composite and amalgam restorations. *Dent Mater*, 2007;23:2–8.

[11] Manhart, J., Chen, H., Hamm, G., Hickel, R.: Buonocore Memorial Lecture. Review of the clinical survival of direct and indirect restorations in posterior teeth of the permanent dentition. *Oper Dent*, 2004;29:481–508.

[12] Bekes, K., Boeckler, L., Gernhardt, C.R., Schaller, H.G.: Clinical performance of a self-etching and a total-etch adhesive system—2-year results. *J Oral Rehabil*, 2007;34:855–61.

[13] Boeckler, A., Schaller, H.G., Gernhardt, C.R.: A prospective, double-blind, randomized clinical trial of a one-step, self-etch adhesive with and without an intermediary layer of flowable composite: A 2-year evaluation. *Quintessence Int*, 2012;43:279–286.

[14] Guess, P.C., Stappert, C.F.: Midterm results of a 5-year prospective clinical investigation of extended ceramic veneers. *Dent Mater*, 2008;24:804–13.

[15] Demirci, M., Yildiz, E., Uysal, O.: Comparative clinical evaluation of different treatment approaches using a microfilled resin composite and a compomer in Class III cavities: two-year results. *Oper Dent*, 2008;33:7–14.

[16] Peumans, M., Van Meerbeek, B., Lambrechts, P., Vanherle, G.: The 5-year clinical performance of direct composite additions to correct tooth form and position. II. Marginal qualities. *Clin Oral Investig*, 1997;1:19–26.

[17] Peumans, M., Van Meerbeek, B., Lambrechts, P., Vanherle, G.: The 5-year clinical performance of direct composite additions to correct tooth form and position. I. Esthetic qualities. *Clin Oral Investig*, 1997;1:12–8.

[18] Dietschi, D., Devigus, A.: Prefabricated composite veneers: historical perspectives, indications and clinical application. *Eur J Esthet Dent*, 2011;6:178–87.

<b>_Kontakt</b>	<b>cosmetic</b> dentistry
<p><b>Priv.-Doz. Dr. Christian R. Gernhardt</b>                  Ltd. Oberarzt, stellv. Direktor                  Martin-Luther-Universität Halle-Wittenberg                  Universitätspoliklinik für Zahnerhaltungskunde und                  Parodontologie                  Große Steinstraße 19                  06108 Halle (Saale)                  Tel.: 0345 5573741                  Fax: 0345 5573773                  E-Mail:                  christian.gernhardt@medizin.uni-halle.de</p>	
	