# Die kieferorthopädische Behandlung erwachsener Patienten – eine interdisziplinäre Therapie

## Teil VI: Kieferorthopädie und Gingivoplastik

**Autoren**_Prof. Dr. med. dent. N. Watted, Prof. Dr. med. dent. E. Hussein Abdelchalek, Dr. med. dent. T. Teuscher, Prof. Dr. med. dent. M. Abu-Mowais

### _Veränderungen der Ästhetik

Ein vorrangiges Motiv der meisten kieferorthopädischen Patienten, sich einer Behandlung zu unterziehen, besteht in der erhofften Korrektur ästhetischer Unstimmigkeiten im orofazialen Bereich. Dabei sind die jeweils vorliegenden ästhetischen Beeinträchtigungen an die verschiedensten Formen dentaler und skelettaler Dysgnathien gebunden. Während in der kieferorthopädischen Literatur und Forschung viel über die Wirkungsprinzipien unterschiedlicher Behandlungstechniken bzw. -geräte, die Okklusion am Ende der Behandlung und deren Stabilität diskutiert wurde, richtete sich erst in jüngerer Zeit die Aufmerksamkeit vermehrt auf den posttherapeutischen Zustand des Parodontiums und das ästhetische Erscheinungsbild der Zähne nach Abschluss der kieferorthopädischen Behandlung. Neben Funktion, Okklusion und Stabilität des Behandlungergebnisses wurde auch die dentofaziale Ästhetik immer mehr zu einem wichtigen Behandlungsziel.

Dabei wurde festgestellt, dass eine korrekte und stabile Okklusion nicht zwangsläufig mit guter Ästhetik verbunden ist. Cox und van der Linden wiesen nach, dass auch bei Okklusionsanomalien eine gute dentofaziale Ästhetik vorliegen kann und eine Normokklusion nicht unbedingt an ein ansprechendes ästhetisches Erscheinungsbild gebunden sein muss (Abb. 1a–d). Das Behandlungsergebnis einer kieferorthopädischen Therapie wird jedoch seitens des Patienten vorrangig nach ästhetischen Kriterien bewertet. Für jeden Patienten muss neben den allgemeingültigen Kriterien der Okklusion das Behandlungsziel in Bezug auf die individuell optimale Gesichtsästhetik definiert werden.

**Abb. 1a–d**_ Folge einer Extraktionstherapie von vier Prämolaren zur Auflösung des Engstandes. a) Zustand vor Beginn der Behandlung. Zur Beseitigung der Engstände wurden vier Prämolaren extrahiert. b) Das Behandlungsresultat hinsichtlich der Okklusion und deren Stabilität ist perfekt. Neutrale Okklusionsverhältnisse rechts und links mit physiologischen Frontzahnstufen in der Sagittalen und Vertikalen. c, d) Die extraoralen Aufnahmen zeigen die Abflachung des Profils. Das Profil wirkt älter als das tatsächliche chronologische Alter.

Abb. 1a

Abb. 1b

Abb. 1c

Abb. 1d

Abb. 2a

Abb. 2b

Abb. 2c

Abb. 3a

Abb. 3b

**Abb. 2a–c**_ a) Atraktives „durchschnittliches Lächeln“: Die Inzisalkurve der Oberkieferfrontzähne einschließlich der Eckzähne verläuft parallel zur inneren Kurvatur der Unterlippe ohne Erscheinung der Gingiva. b) Tiefes Lächeln liegt vor, wenn bis zu 70 Prozent der Zahnlänge der Oberkieferfront beim Lächeln zu sehen ist. c) Hohes Lächeln „Gummy Smile“ liegt vor, wenn mehr als 100 Prozent der Zahnlänge beim Lächeln zu sehen ist; mit anderen Worten, die Gingiva erscheint deutlich.

**Abb. 3a und b**_Zustand einer Patientin vor und nach einer kombiniert kieferorthopädisch-kieferchirurgischen Behandlung mit Impaktion der Maxilla nach kranial.

**Abb. 4a–c**_ a) Korrekte Proportion von Kronenlänge zu Kronenbreite – 85 Prozent macht die Kronenbreite in Relation zu der Kronenlänge. b) Disharmonische Kronenbreite zu Kronenlänge. Die Kronenbreite überwiegt in Relation zur Kronenlänge. Zur Harmonisierung dieser Relation ist eine Gingivoplastik auf Höhe der roten Linie durchzuführen. c) Disharmonische Kronenbreite zu Kronenlänge. Die Kronenlänge überwiegt in Relation zur Kronenbreite.

## _Dentale und gingivale Ästhetik

Zu der Vielzahl von Faktoren, die zu einer Beeinträchtigung der dentofazialen Ästhetik führen, gehören neben den Zahnfehlstellungen, Engständen oder Lücken unter anderem das „Gummy Smile“ und das Verhältnis zwischen Kronenlänge und Kronenbreite.

Ein „Gummy Smile“ kann verschiedene Ursachen haben:

_ kurze Oberlippe
_ überschüssiges maxilläres Wachstum
_ zu weit kaudal durchgebrochene Zähne
_ verzögerte apikale Verschiebung des Gingivalrandes an den oberen Schneidezähnen während des Zahndurchbruches oder
_ durch eine Kombination dieser Faktoren bedingt sein.[26, 32, 44]

Im Idealfall sollte sich die Lippe beim Lachen bis knapp über den Gingivalrand der oberen mittleren Schneidezähne anheben (Abb. 2a).[9, 23, 24, 29, 32, 44] Zeigt der Patient bis zu 75 Prozent der Frontzähne in der vertikalen Richtung, wird dies als tiefes Lächeln bezeichnet (Abb. 2b). Einige Patienten zeigen jedoch mehr Gingiva. Auch wenn dieser Zustand keine pathologischen Folgen hat, so wirkt er doch wenig ästhetisch (Abb. 2c).

Um dieses „Gummy Smile“ zu korrigieren bzw. die Gingiva zu rekonturieren, kann im Einzelfall eine chirurgische Gingivakorrektur (Gingivoplastik)

Abb. 4a

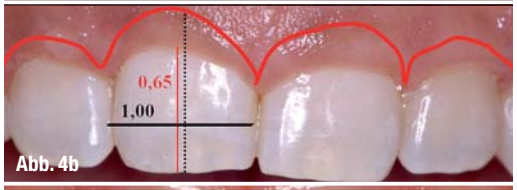

Abb. 4b

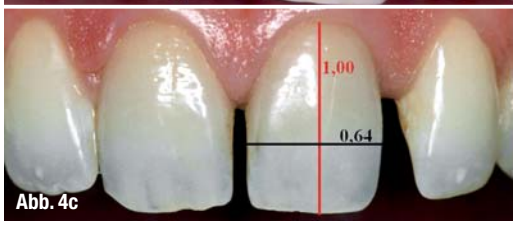

Abb. 4c

Abb. 5a

Abb. 5b

Abb. 5c

Abb. 5d

Abb. 5e

**Abb. 5a–e**_Klinische Situation vor Beginn der kieferorthopädischen Therapie. Aufgrund der einseitigen Extraktion im Unterkiefer kam es zu einer starken Mittellinienabweichung und zu einer ungleichmäßigen Verzahnung.

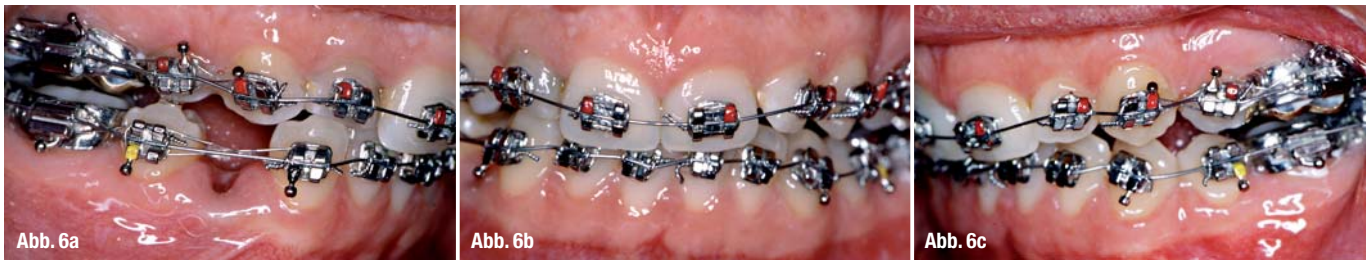


**Abb. 6a–c**_ Eingliederung der Multibandapparatur nach der Extraktion des Zahnes 44. Die Behandlungsdauer betrug 12 Monate.

durchgeführt werden, die neben der orthognathen Chirurgie (Impaktion des Oberkiefers durch die Le-Fort-I-Osteotomie)[49] und den plastischen Operationen als eine Methode mit geringem Aufwand und begrenzter Indikation zu sehen ist. Häufig zur ästhetischen chirurgischen Gingivakorrektur verwendete Methoden sind die Gingivoplastik im Sinne einer Gingivektomie, der apikale Verschiebelappen mit oder ohne Osteoplastik oder die Kombination von beiden. Für die Entscheidung über die Möglichkeit, das Ausmaß und die Art der Gingivoplastik ist eine genaue Diagnose erforderlich. Eine Kontraindikation für eine Gingivoplastik ist gegeben, wenn alle Zähne des Oberkiefers zu weit durchgebrochen sind, sodass sich das „Gummy Smile" auf den kompletten Zahnbogen erstreckt. In diesem Fall ist eine Kombinationstherapie aus Kieferorthopädie und Kieferchirurgie notwendig, um die Maxilla im Ganzen nach kranial zu impaktieren (Abb. 3a und b). Der Umfang der im sichtbaren Bereich der Oberkieferfront lokal durchgeführten Gingivoplastik ist neben Taschensondierungstiefe auch von der Relation zwischen knöchernem Alveolarrand und der Schmelz-Zement-Grenze abhängig.

Die individuell korrekte Proportion von Kronenlänge zu Kronenbreite ist ein weiterer Faktor, der die dentale Ästhetik bestimmt. Gemäß Untersuchungen[7] beträgt das als ästhetisches Optimum empfundene Verhältnis im Durchschnitt 1 : 0,85 (Abb. 4a–c). Ein Missverhältniss von Kronenlänge und -breite, z. B. quadratische (z. B. zu weit nach inzisal verlaufende Gingiva) oder längliche (z. B. bei Gingivarezession) Zahnformen stören das ästhetische Erscheinungsbild. Im Rahmen der kieferorthopädischen Therapie kann diese Proportion berücksichtigt werden, und dies besonders, wenn es durch Zahnbewegungen in der Vertikalen zu einer Veränderung des Gingivaverlaufes kommt.

Die Intrusion von Frontzähnen führt bei der Reduktion des vertikalen Überbisses zu einer Verkürzung der klinischen Krone, da der Zahn insgesamt in den Alveolarfortsatz intrudiert und im zervikalen Bereich von der marginalen Gingiva überdeckt wird. Die Zähne erscheinen folglich verkürzt bzw. quadratisch.

In der nachfolgenden Falldarstellung werden neben den behandlungskorrelierten Veränderungen im Gefolge orthopädischer Maßnahmen auch parodontaltherapeutische Lösungen geringen Umfangs zum Erzielen individuell optimaler ästhetischer Ergebnisse aufgezeigt.

## _Klinische Falldarstellung

Die Patientin war 28 Jahre alt, als sie sich zur Behandlung vorstellte. Sie hatte im Jugendalter eine kieferorthopädische Behandlung, bei der eine

**Abb. 7a–e**_ Klinische Situation nach Abschluss der kieferorthopädischen Behandlung, eine stabile funktionelle Verzahnung.

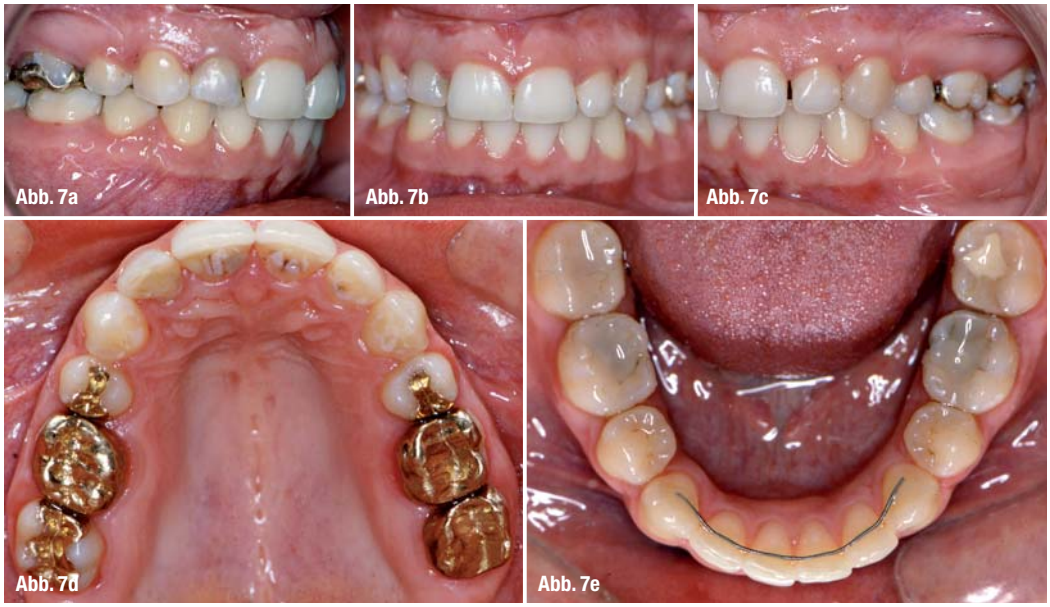

Abb. 8

Abb. 9a

Abb. 9b

Abb. 10a

Abb. 10b

**Abb. 8**_ Lächeln mit „Gummy Smile".
**Abb. 9a und b**_ Durchführung der Gingivoplastik.
**Abb.10a und b**_ Reduziertes „Gummy Smile" und verbessertes Erscheinungsbild der Front.

Extraktion von drei Prämolaren in drei Quadranten durchgeführt wurde. Der erste Prämolar im 4. Quadranten wurde belassen (Abb. 5a–e).
Als Folge dieser Therapie entstand eine Asymmetrie in der Zahnstellung insbesonders im Unterkiefer, die eine dentoalveoläre Mittellinienverschiebung mit sich brachte. Das Erscheinungsbild der Zahnstellung, -form und -größe insbesonders in der Oberkieferfrontregion haben die Patientin ästhetisch gestört.

## _Therapieziele und Therapieplanung

Als Behandlungsziele wurden angestrebt:
1) Herstellung einer neutralen, funktionellen und stabilen Okklusion mit physiologischem Overjet und Overbite. Dazu wurden die ersten Prämolaren im 4. Qudranten extrahiert (Abb. 5a-e, 6a-c)
2) Verbesserung der Gebiss- und Gesichtsästhetik. Diese Behandlungsphase – Gingivoplastik – hat als Ziel die Verbesserung der dentogingivalen Ästhetik im Frontzahnbereich durch die Reduktion des „Gummy Smile" und somit die Verlängerung der klinischen Krone. Dies ist natürlich nur möglich, sofern es die Taschentiefen in Bezug zur Schmelz-Zement-Grenze und diese wiederum zu der Knochengrenze zulassen (Abb. 7a–e, Abb. 8). Zur Verbesserung der dentogingivalen Ästhetik wurde die Zahnform, -größe und -farbe der Frontzähne korrgiert. Nach der Gingivoplastik wurden die Frontzähne geblichen und anschließend mit Komposit korregiert (Abb. 9a und b, Abb. 10a und b).
3) Sicherung der Stabilität. Zur Retention des Behandlungsergebnisses wurde direkt nach der Entbänderung ein 3–3 Retainer im Unterkiefer geklebt sowie eine Ober- und Unterkieferplatte (Hawley Retainer) angefertigt._


_Kontakt

cosmetic dentistry

**Prof. Dr. med. dent. Nezar Watted**
Department of Orthodontics
Arab American University
Palestine
E-Mail:
nezar.watted@gmx.net

**Infos zum Autor**