

# Chirurgisch-prothetische Therapie in der ästhetischen Zone

Autor\_Dr. Jan Klenke

Implantatversorgungen im Frontzahnbereich müssen heute nicht nur funktionell und langzeitstabil sein, sondern die Patienten auch ästhetisch rehabilitieren. Dieses gelingt nur im Zusammenspiel von roter und weißer Ästhetik. In diesem Beitrag werden zwei Implantatversorgungen in der ästhetischen Zone vorgestellt.

## \_Einleitung

Als Voraussetzung für eine ästhetisch erfolgreiche Implantattherapie in der Frontzahnregion muss ausreichendes Hart- und Weichgewebe bestehen oder geschaffen werden. Von der Ausgangssituation hängt im Wesentlichen die Vorhersagbarkeit des ästhetischen Erfolges ab. Nicht in allen Fällen lassen sich perfekte Ergebnisse erzielen.

Um einschätzen zu können, wie vorhersagbar eine Ausgangssituation ist, empfiehlt sich die Klassifikation der Situation in drei Klassen, die abhängig von der Höhe des approximalen Knochens ist.<sup>4</sup> Die Klasse 1 beschreibt eine Einzelzahnücke ohne interproximalen Knochenverlust und hat eine sehr gute Prognose für ein ästhetisch perfektes Ergebnis. Die Defekte der Klasse 2 sind ebenfalls durch eine Einzelzahnücke gekennzeichnet, jedoch ist das vertikale Niveau des interproximalen Knochens reduziert, wodurch sich die Prognose des Behandlungsergebnisses verschlechtert. Klasse 3 beschreibt Ausgangssituationen, in denen mehr als ein Zahn fehlt und ein gutes ästhetisches Resultat folglich nur schwer erreichbar ist.<sup>4</sup>

Der Schwierigkeitsgrad einer geplanten Implantattherapie und das Risiko von Komplikationen lässt sich sehr gut mit der SAC-Klassifikation des ITI Treatment Guides bestimmen.<sup>2</sup> Implantologische Eingriffe in der ästhetischen Zone werden in der SAC-Klassifikation immer als anspruchsvoll bis komplex eingestuft.<sup>2</sup> Neben der chirurgischen und zahnärztlichen Thera-

pie ist für einen ästhetischen Erfolg die zahntechnische Ausführung von entscheidender Bedeutung. Die enge Zusammenarbeit und Planung mit dem Zahntechniker/der Zahntechnikerin ist für einen ästhetischen Behandlungserfolg unerlässlich. Von der Planung vor Therapiebeginn bis zur individuellen Schichtung der Keramik ist Teamarbeit erforderlich. Die zahntechnischen Arbeiten in diesem Beitrag sind von ZTM Joern Lübbers, Hamburg, angefertigt worden.

In diesem Beitrag stellen wir zwei implantologische Frontzahnversorgungen mit guten Ausgangssituationen der Klasse 1 vor. Über den notwendigen Behandlungsaufwand bei Frontzahnversorgungen der Klasse 1 gibt es sehr unterschiedliche Meinungen. Diese reichen von: Alles Gewebe wächst automatisch dahin, wo es hingehört, wenn der approximale Knochen stimmt, bis zu extrem aufwendigen Weich- und Hartgewebeaugmentationen. Ein einheitliches Konzept zur Versorgung von Frontzahnücken mithilfe von Implantaten ist nicht etabliert, da keine evidenzbasierten Vorgehensweisen im Bezug auf ästhetische Parameter verfügbar sind.<sup>4,1</sup>

## \_Fallbeispiele

### Planung

Vor Therapiebeginn steht die Planung zusammen mit dem Patienten/der Patientin. Hierbei werden der Implantatzeitpunkt, die Auswahl des Implantatsys-

Abb. 1\_ Ausgangssituation Fall 1.

Abb. 2\_ Ausgangssituation Fall 2.

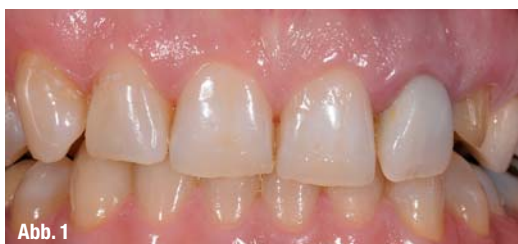

Abb. 1

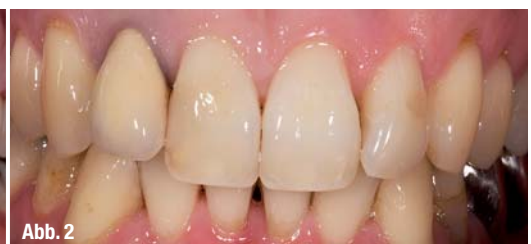

Abb. 2

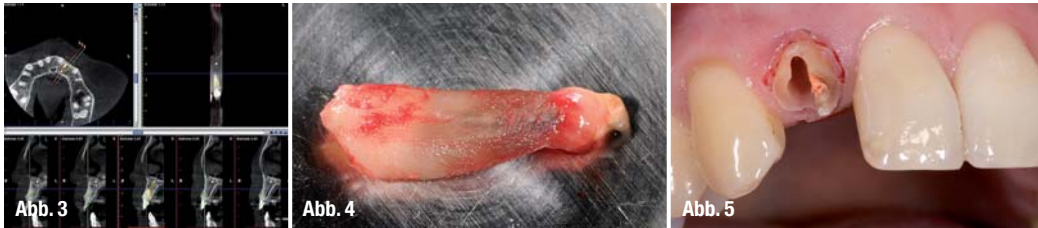

Abb. 3\_ DVT Fall 1.

Abb. 4\_ Extrahierter 22 mit apikalem Granulationsgewebe.

Abb. 5\_ Separieren der Wurzelhälften bei Zahn 12.

tems, der chirurgische Aufwand, die temporäre Versorgung und die Ausführung der definitiven prothetischen Arbeit festgelegt. Im Mittelpunkt steht dabei immer der Patientenwunsch und Anspruch.

### Fallanalyse

Beide Patientinnen sind Nichtraucherinnen und ohne Auffälligkeiten in der allgemeinen Anamnese. In beiden Fällen handelt es sich um obere seitliche Schneidezähne, welche nach mehrfachen endodontischen Therapien nicht zu erhalten sind. Der Anspruch an die Implantatversorgung ist in Bezug auf das ästhetische Ergebnis in beiden Fällen sehr hoch. Eine weitere Gemeinsamkeit der beiden Fälle besteht in der hohen Lachlinie der Patientinnen und in der Einteilung in die Klasse 1.

Auf den ersten Blick zwei sehr ähnliche Ausgangssituationen:

Die erste Patientin ist 40 Jahre alt und der Zahn 22 soll durch ein Implantat ersetzt werden (Abb. 1).

Die zweite Patientin ist 36 Jahre alt. Bei ihr muss Zahn 12 extrahiert und ersetzt werden (Abb. 2).

Bei der Analyse der Zahnform und des Weichgewebes beider Patientinnen fallen deutliche Unterschiede auf: Die Patientin im Fall 1 zeigt eher vier-eckige Zähne, kurze Papillen und einen dicken gingivalen Biotyp. Patientin 2 zeigt dreieckige Zähne, lange und schmale Papillen und einen dünnen gingivalen Biotyp. An den Eckzähnen und Prämolaren fallen deutliche Rezessionen auf. Der unterschiedliche Biotyp der Patientinnen erfordert ein unterschiedliches Vorgehen beim Weichgewebemanagement. Da dünne Biotypen ein deutlich erhöhtes Risiko für Rezessionen tragen, soll versucht werden, durch Weichgewebeaugmentationen dickes Gewebe zu schaffen, um spätere Rezessionen zu vermeiden.

Aufgrund der unterschiedlichen Ausgangssituationen planen wir zwei unterschiedliche Vorgehensweisen und besprechen diese mit den Patientinnen. Zunächst legen wir den Implantatzeitpunkt fest. Patientin 1 weist im DVT (Abb. 3) eine große apikale Aufhellung auf.

In der Oberkieferfront verwenden wir möglichst kleine Implantatdurchmesser, welche einen genügenden Abstand zu den Nachbarzähnen gewährleisten. In diesem Fall planen wir daher die Implantation eines CONELOG-Implantates (Fa. CAMLOG, Wimsheim) mit einem Durchmesser von 3,8 mm. Nach dem virtuellen Setzen eines Implantates im DVT zeigt sich, dass auch das längste verfügbare Implantat von

16 mm apikal nur 2 mm in gesundem Knochen verankert werden kann. Trotz dickem Biotyps und intakter bukkaler Lamelle sehen wir von einer Sofortimplantation ab, da hierbei eine Primärstabilität des Implantates fraglich wäre.

Aufgrund einer bukkalen Fistel bei der Patientin 2, dem zu erwartenden bukkalen Knochendefekt nach mehrfachen Resektionen und dem dünnen Biotyp, schließen wir auch hier eine Sofortimplantation aus.<sup>6</sup> Daher sehen wir beide Patientinnen für eine Frühimplantation nach acht bis zwölf Wochen vor.

### Chirurgische Phase

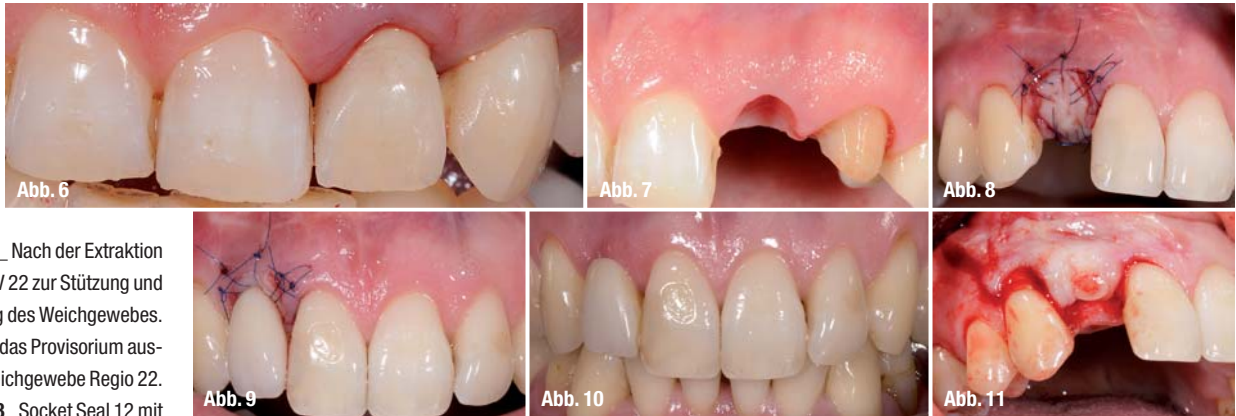Unter Berücksichtigung der Tatsache, dass eine schonende Extraktion und Behandlung der marginalen Weichgewebe sowie des Alveolarknochens die Resorptionsvorgänge nach einer Extraktion positiv beeinflussen können,<sup>4,7</sup> gehen wir folgendermaßen vor: Als ersten Schritt lösen wir mit einem Mikroskalpell alle Fasern des Parodonts so tief wie möglich, um anschließend die Wurzel vertikal zu entfernen. Hierbei sollen orovestibuläre Luxationsbewegungen vermieden werden und die Extraktionszange darf keinesfalls das Weich- oder Hartgewebe verletzen. Bei der Patientin 1 gelingt so die schonende Extraktion des Zahnes 22 (Abb. 4).

Der Wurzelrest des Zahns 12 der Patientin 2 wird in vestibulo-oraler Richtung mit einer schmalen Lindemannfräse getrennt (Abb. 5), ohne die bukkale Lamelle zu berühren. Mit einem Hebel frakturieren wir die Wurzel in zwei Hälften und luxieren vorsichtig die Segmente.

So gelingt es auch, die dünne bukkale Knochenlamelle nicht zu verletzen.

Grundsätzlich bestehen nach der Extraktion vielfältige und viel diskutierte Möglichkeiten, die Alveole zu versorgen. Zum einen die Entscheidung, keine therapeutischen Maßnahmen zu ergreifen und die Alveole spontan heilen zu lassen, zum Anderen die Alveole mit Weichgewebe zu verschließen (Socket Seal). Gleichzeitig bestehen auch andere therapeutische Interventionsmöglichkeiten, wie beispielsweise das Auffüllen der Alveole mit Knochenersatzmaterial und dem Einsatz von Membranen (Ridge Preservation).<sup>8,9,10,12</sup>

In Fall 1 entscheiden wir uns, aufgrund der Dicke des Gewebes keinerlei Maßnahmen zur Optimierung der Alveolenheilung zu treffen. In diesen Fällen kann man sehr gut das bukkale Weichgewebe und die Papillen stützen, indem das Langzeitprovisorium



**Abb. 6** Nach der Exztraktion eingesetzt PV 22 zur Stützung und Ausformung des Weichgewebes.

**Abb. 7** Durch das Provisorium ausgeformtes Weichgewebe Regio 22.

**Abb. 8** Socket Seal 12 mit fixiertem Schleimhaut-Bindegewebetransplantat.

**Abb. 9** Nach der Exztraktion und Socket Seal eingesetztes Klebeprovisorium bei 12.

**Abb. 10** Übergang des eingebrachten Transplantats zum umgebenden Gewebe mit deutlichem Gewinn an Weichgewebe Regio 12.

**Abb. 11** Schnittführung Fall 2 mit vertikaler Inzision distal von 13.

basal in die frische Exztraktionsalveole eingelagert wird (Abb. 6 und 7).

Bei der Patientin 2 ist, aufgrund des dünnen Biotyps, nach der Exztraktion mit einem Weichgewebedefizit zu rechnen. Um dieses Defizit auszugleichen, entnehmen wir vom Gaumen ein kombiniertes Transplantat aus Bindegewebe und Schleimhaut und nähen dieses nach der Deepithelialisierung der Alveolenränder mit 6,0 Fäden ein (Abb. 8).<sup>10</sup> Als Provisorium dient eine einflügelige Marylandbrücke aus NEM und Kunststoff (Abb. 9).

Diese Provisorien bevorzugen wir, um nach der Exztraktion und Implantation das Weichgewebe nicht zu belasten. Im Allgemeinen verwenden wir daher im Frontzahngebiet nach Möglichkeit keine herausnehmbaren provisorischen Versorgungen.

Nach einer Einheilzeit von zehn Wochen kann man den Übergang des ehemaligen Gingivarandes zum Schleimhaut-Bindegewebetransplantat erkennen (Abb. 10). Hier wird deutlich, wie groß das vertikale Weichgewebedefizit ohne dieses kombinierte Transplantat wäre.

### Implantation

Um im sichtbaren Bereich keine Narben zu produzieren, arbeiten wir im Allgemeinen mit nur einer, distal der Eckzähne oder distal der ersten Prämolaren ausgeführten, vertikalen Entlastungsinzision. Hierzu verwenden wir ein Skalpell mit einer 15c-Klinge und einem runden Griff. Im Bereich der Papillen durchtrennen wir die Papillenbasis, um Rezessionen in diesem sensiblen Bereich zu vermeiden (Abb. 11 und 12). Im Fall 1 inserieren wir nach zehn Wochen ein CONELOG-Implantat (3,8 mm x 16 mm, Fa. CAMLOG, Wimsheim). Die Patientin von Fall 2 erhält ein CAMLOG-Implantat Promote plus (4,3 mm x 13 mm,

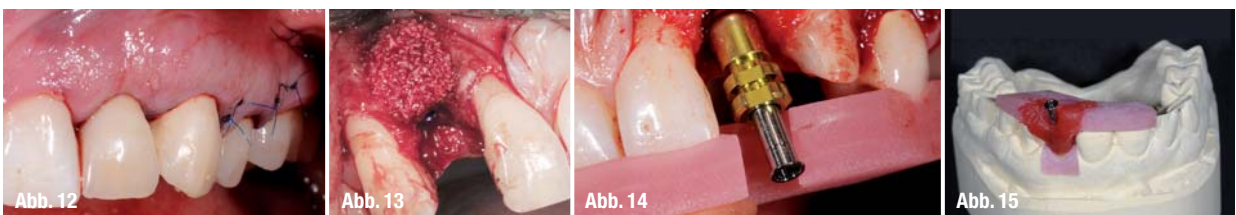Fa. CAMLOG, Wimsheim), jedoch erst fünf Monate nach der Exztraktion des Zahnes 12 – aufgrund beruflicher Verhinderung der Patientin.

In beiden Fällen können die Implantate in ein ausreichendes Knochenlager inseriert werden, jedoch sind beide bukkale Lamellen deutlich schmäler als 1,5 mm. Um die bukkale Kontur des Alveolarfortsatzes wiederherzustellen und einer weiteren Resorption der Alveolenwand entgegenzuwirken augmentieren wir in beiden Fällen mit einem bovines, partikulären Knochenersatzmaterial (Abb. 13) und einer resorbierbaren Membran (Bio-Oss, Bio-Gide, Fa. Geistlich, Baden-Baden).

Nach der primärstabilen Implantatinsertion entfernen wir die Einbringpfosten von den Implantaten und schrauben Abformpfosten auf. Die Abformpfosten verbinden wir mit einem, vorher im Labor aus lighthärtendem Löffelkunststoff angefertigten Index (Abb. 14 und 15). Durch diesen einfachen und sehr wichtigen Behandlungsschritt kann die Implantatposition auf ein Modell übertragen werden. Zur späteren Freilegung haben wir jetzt die Möglichkeit, auf diesem Modell individuelle Langzeitprovisorien zu erstellen.

Die Nahtentfernung erfolgt sieben Tage nach Implantation bei reizlosen Wundverhältnissen.

Grundsätzlich spielt die Implantatposition für ein erfolgreiches ästhetisches Ergebnis eine entscheidende Rolle.<sup>1</sup> Die vertikale Einbringtiefe des Implantates richtet sich nach der Schmelz-Zement-Grenze des korrespondierenden Frontzahnes. Bei Systemen ohne Plattform-Switch sollte die Implantatschulter 2–3 mm unterhalb dieser Grenze liegen. Bei Systemen mit Plattform-Switch, muss die Implantatschulter etwas tiefer platziert werden und ca. 3–4 mm von der Schmelz-Zement-Grenze entfernt sein.



# 6. INTERNATIONALER KONGRESS

FÜR ÄSTHETISCHE CHIRURGIE UND KOSMETISCHE ZAHNMEDIZIN

20./21. JUNI 2014 IN LINDAU  
HOTEL BAD SCHACHEN

Wissenschaftliche Leitung:  
Prof. Dr. Werner L. Mang



Impressionen  
2013



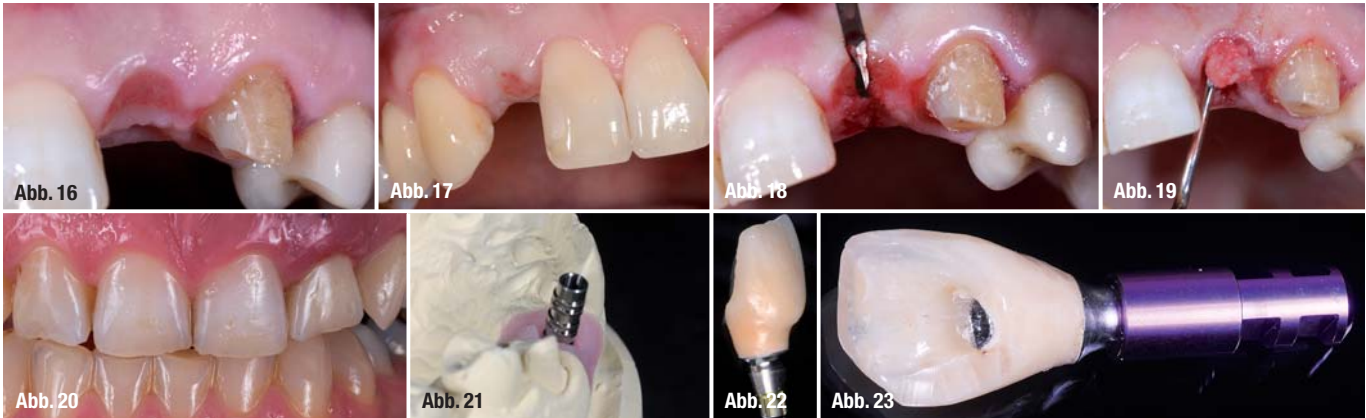
**Faxantwort // 0341 48474-390**

Bitte senden Sie mir das Programm zum **6. Internationalen Kongress für Ästhetische Chirurgie und Kosmetische Zahnmedizin** am 20./21. Juni 2014 in Lindau am Bodensee zu.

E-Mail-Adresse

Praxisstempel

CD 3/13



**Abb. 16\_** Weichgewebesituation vor der Freilegungsoperation von Fall 1.

**Abb. 17\_** Weichgewebesituation vor der Freilegungsoperation von Fall 2.

**Abb. 18\_** Rollappentechnik: Deepithelialisierung über dem Implantat 22.

**Abb. 19\_** Präparieren des bukkalen Tunnels nach der halbkreisförmigen Inzision des über dem Implantat liegenden Gewebes.

**Abb. 20\_** Eingesetztes Provisorium auf dem Implantat 22. Man erkennt die Naht, welche das eingerollte Bindegewebe fixiert.

**Abb. 21\_** Modell zur Erstellung eines verschraubten Langzeitprovisoriums mit provisorischem Abutment.

**Abb. 22\_** Langzeitprovisorium mit gewünschtem Emergenzprofil.

**Abb. 23\_** Mit einem Laborimplantat verschraubtes Provisorium.

**Abb. 24\_** Laborimplantat und aufgeschraubtes Provisorium in einem Knetsilikon.

**Abb. 25\_** Abgeformtes Emergenzprofil. Das Laboranalog verbleibt im Silikon, das Langzeitprovisorium wurde entfernt.

**Abb. 26\_** Mit Flow-Composite aufgefüllter Raum zwischen Abformpfosten und Abformmasse.

Die horizontale Position der Implantatshulter wird etwas nach palatinal versetzt, sodass die bukkale Begrenzung der Implantatshulter palatinal einer bukkalen Verbindungslinie der Nachbarzähne liegt.

Eine nach palatinal versetzte Implantatposition ermöglicht verschraubte Kronenversorgungen in der ästhetischen Zone, welche wir nach Möglichkeit favorisieren.<sup>11</sup> Hierbei muss darauf geachtet werden, dass der Schraubenkanal so weit gau-menwärts liegt, dass er nicht durch die Inzisalkante der späteren Krone verläuft. Um das zu gewährleisten, verwenden wir Bohrschablonen unterschiedlicher Art.

### Freilegung

Fall 1 wird nach vier Monaten Einheilung und Fall 2 nach dreimonatiger Einheilung freigelegt. Die klinische Situation vor der Freilegungsoperation im Fall 1 (Abb. 16) zeigt reizlose Verhältnisse, keinerlei Narben und einen ponticartig ausgeformten Bereich über dem Implantat.

Fall 2 (Abb. 17) zeigt etwas Narbengewebe im Bereich des eingebrachten Schleimhaut-Bindegewebetransplantats, welches ein genereller Nachteil dieser Operationsmethode ist.

Jedoch führt das kombinierte Transplantat zu einem guten Weichgewebavolumen. Zur Freilegung von Implantaten im Frontzahngelbiet benutzen wir möglichst eine Rollappentechnik. Diese findet auch in den hier gezeigten Fällen ihre Anwendung.

Durch diese Technik kann mit einem minimalen Eingriff das bukkale Gewebe deutlich verdickt werden. Zunächst wird mit einem Mikroskalpell das Epithel über dem Implantat entfernt und das Gewebe palatinal umschnitten (Abb. 18). Mit den Tunnellierungsinstrumenten nach Hürzeler und Zühr präparieren wir einen Tunnel nach labial (Abb. 19), in welchen wir das mobilisierte Bindegewebe mit einer Naht (Prolene 6,0) hineinziehen (Abb. 20).

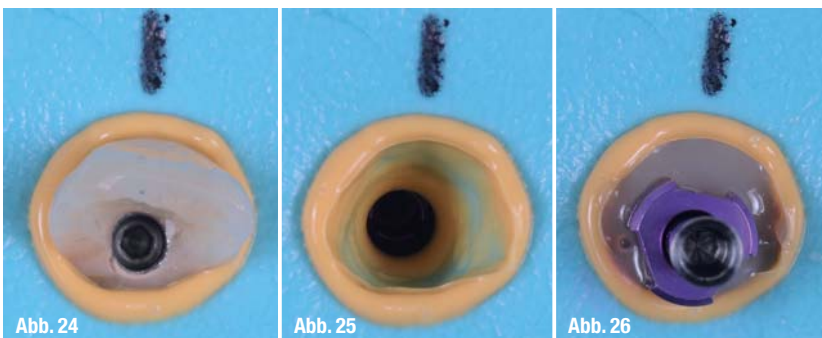
Eine Woche vor den Freilegungsoperationen übertragen wir mithilfe des Index die Implantatpositionen auf Gipsmodelle, welche anhand aktueller Alginateabformungen hergestellt werden. Auf diesen Modellen erfolgt die Fertigung von Langzeitprovisorien (Abb. 21 und 22).

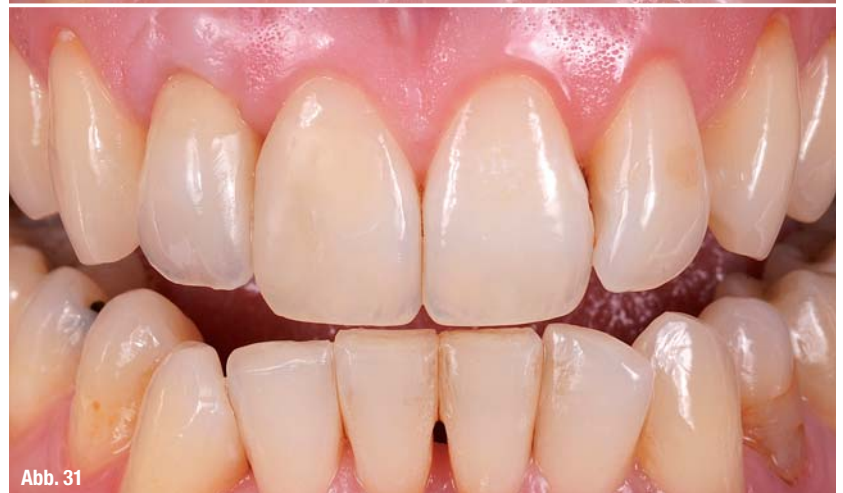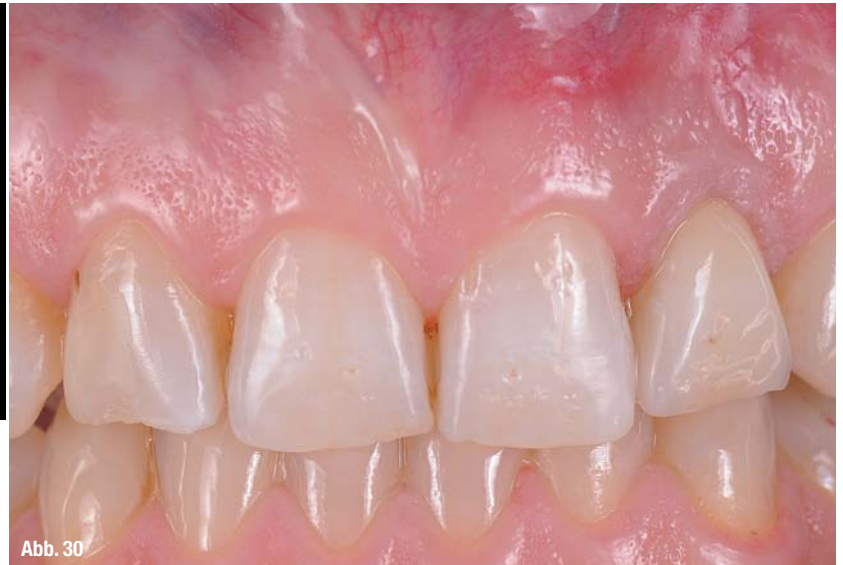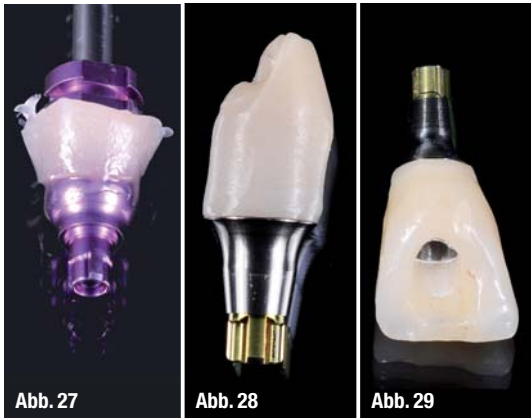Als ideale Form sehen wir ein schlankes Abutmentdesign im subgingivalen Bereich an, welches erst im inzisalen Drittel, vor dem Durchtritt durch die Gingiva den vollen Umfang des gewünschten Emergenzprofils erhält. Dadurch vermeiden wir Druck auf das Gewebe und erhalten ein möglichst dickes, bukkales Gewebe über dem Abutment.

### Abformung

Die eingegliederten Langzeitprovisorien bleiben für ca. drei Monate in situ. In dieser Zeit heilt das Weichgewebe in die von den Provisorien vorgegebene Form. Nach den drei Monaten erfolgt die definitive Abformung der Implantate und der erstellten Emergenzprofile.

Zum Übertragen der Emergenzprofile auf das Meistermodell werden die Langzeitprovisorien entfernt. Die Provisorien verschrauben wir mit Laborimplantaten (Abb. 23) und bringen beide zur Abformung in ein Knetsilikon ein (Abb. 24). Die provisorischen Kronen werden nach dem Aushärten der Abformmasse vom Laboranalog entfernt (Abb. 25) und ein Abformpfosten auf das im Knetsilikon befindliche Laboranalog fixiert. Nun ergänzen wir mit einem Flow-Composite den Raum zwischen Abformpfosten und Abformmasse (Abb. 26). Dadurch überträgt man die exakte Form der Emergenzprofile auf die Abformpfosten. Mit diesen in-





dividualisierten Abformpfosten (Abb. 27) erfolgt nun eine offene Implantatabformung mit Impregum (Fa. 3M ESPE, Neuss) und einem individuellen Abformlöffel. Durch diese Technik erhalten wir ein Meistermodell, in welchem die Form des Weichgewebes exakt der Mundsituation entspricht.<sup>3</sup>

**Prothetische Versorgung**

Das Ziel aller vorangegangenen Therapieschritte ist eine langzeitstabile prothetische Versorgung mit harmonischer roter und weißer Ästhetik. In den beiden hier vorgestellten Fällen ist zu diesem Zeitpunkt das Weichgewebe in ausreichender Dimension stabil, die Emergenzprofile festgelegt und die Form der endgültigen Kronen mithilfe der Langzeitprovisorien simuliert. Die Mundsituation wird mit der oben vorgestellten Abformmethode exakt auf das Meistermodell übertragen. Jetzt kann sich im Labor auf die Anfertigung der Kronen konzentriert werden. Wie in diesen Fällen favorisieren wir individuelle Zirkonabutments auf Titanklebebasen.

Bei der Patientin im Fall 1 wird das Implantat 22 mit einer verschraubten Lösung auf einer CONELOG-Klebebasis mit einem CAD/CAM-gefertigten Zirkonaufbau versorgt (Abb. 28–30). Das Implantat Regio 12 im Fall 2 wird mit einem CAD/CAM-gefertigten Zirkonabutment auf einer CAMLOG-Klebebasis versorgt. Die Abbildung 31 zeigt das Behandlungsergebnis.

Im Bereich des Implantates ist im Vergleich zu den Nachbarzähnen ein Überschuss an Weichgewebe vorhanden. Am Implantat ist aus einem dünnen Biotyp ein dicker Biotyp entstanden.<sup>11</sup> Dieses schützt vor Rezessionen und soll für ein langzeitstabiles Ergebnis sorgen. Ein Nachteil ist die dünne Narbe, welche durch das Einbringen des kombinierten Transplantates entstanden ist. Diese lässt sich durch Abtragen mit einem groben Diamanten entfernen. Die Patientin stört die dünne Linie nicht, weshalb in diesem Fall darauf verzichtet wurde. Beide Patientinnen zeigen sich mit den erreichten Endergebnissen sehr zufrieden.

**\_Kontakt** cosmetic dentistry



**Dr. Jan Klenke**  
 Große Bleichen 32  
 20354 Hamburg  
 Tel.: 040 344499  
 Fax: 040 353450

E-Mail: [Dr.KLENKE@T-ONLINE.DE](mailto:Dr.KLENKE@T-ONLINE.DE)  
[www.zahnaerzte-klenke-regel.de](http://www.zahnaerzte-klenke-regel.de)

Literatur



Infos zum Autor



**Abb. 27\_** Individualisierter Abformpfosten.  
**Abb. 28\_** CONELOG-Klebebasis mit CAD/CAM-gefertigtem Zirkongerüst.  
**Abb. 29\_** Auf der Klebebasis fixierte Zirkonkrone.  
**Abb. 30\_** Prothetische Versorgung des Implantats 22 der Patientin 1.  
**Abb. 31\_** Prothetische Versorgung des Implantats 12 der Patientin 2.