



Neues aus der Ästhetischen Zahnheilkunde

Autor_Dr. Dr. Johannes Edelmann

Abb. 2

Die meisten Mitteleuropäer haben einen Frontzahnengstand, d.h. unschöne unharmonische Schief- und Staffelstände der Unterkieferfrontzähne, manchmal aber auch der oberen Frontzähne. Eine kieferorthopädische Ausregulation im Kindesalter wurde nicht vorgenommen oder verlief negativ. Viele verdrängen dies oder finden sich einfach damit ab. Eine Regulation im Erwachsenenalter, für langwierig und teuer gehalten, wird abgelehnt. Nachfolgend soll eine neue vereinfachte Methode der Frontzahnverschönerung vorgestellt und ihre Vorzüge zu den klassischen Methoden erläutert werden.

Bisher gibt es drei klassische Methoden, die Frontzähne zu verschönern, die einzeln angewandt werden und kaum zu einem perfekten Ergebnis führen:

1. **kieferorthopädische Behandlung**, um die Zähne gerader zu regulieren
2. **Überkronung**, um die Zähne formschöner zu gestalten
3. **Bleaching**, um die Zähne weißer zu machen

Bisher wurde bei schief- und engstehenden Zähnen eine langjährige kieferorthopädische Regulation vorgenommen, die den ganzen Zahnbogen einschließlich den des Gegenkiefers weitete oder es wurden gar bis zu vier bleibende Zähne gezogen, um den Platzmangel, der zum Engstand führte, zu beseitigen. Die Einschränkungen bei der Zahnhygiene mit der damit einhergehenden Kariesgefahr, aber auch das unschöne Aussehen der Behandlung, mussten hingenommen werden. Unschöne Zahnformen wurden durch Überkronungen korrigiert, was nur durch ein massives Beschleifen der Zähne möglich war.

Das Bleachen allein bringt zwar häufig gute, aber oft nicht die gewünschte Aufhellung der Zähne.

Und schiefe und formunschöne Zähne hell zu machen, bringt keinen wirklichen ästhetischen Vorteil.

Das Neue an der vorgestellten Methode ist, dass sie zwei verbesserte Einzelverfahren verwendet und diese obendrein miteinander kombiniert, sodass sie zusammen ein perfektes, schneller zu erzielendes und preiswerteres Ergebnis ermöglicht.

1. Vorregulation mittels Schienentherapie (prä-prothetische Orthodontie)

Statt der üblichen kieferorthopädischen Behandlung des ganzen Gebisses wird nur die Front reguliert. Dieses erfolgt mittels Schienen (Abb. 1), die in meist sechs Schritten jeweils ausgewechselt werden, um die Zähne dem gewünschten Ergebnis sukzessive näherzubringen. Dieses ist auch deshalb schneller erreicht, weil es nur eines Teilergebnisses bedarf. Man nennt diese Vorregulation daher auch „präprothetische Regulation“. Die restliche Nivellierung erfolgt dann durch die Kombination mit Schritt zwei, dem Veneering, d.h. mit der Versorgung mit Keramikschalen.

Das Besondere an dieser Regulation ist, dass meist schon in nur zwölf Wochen statt nach Jahren das

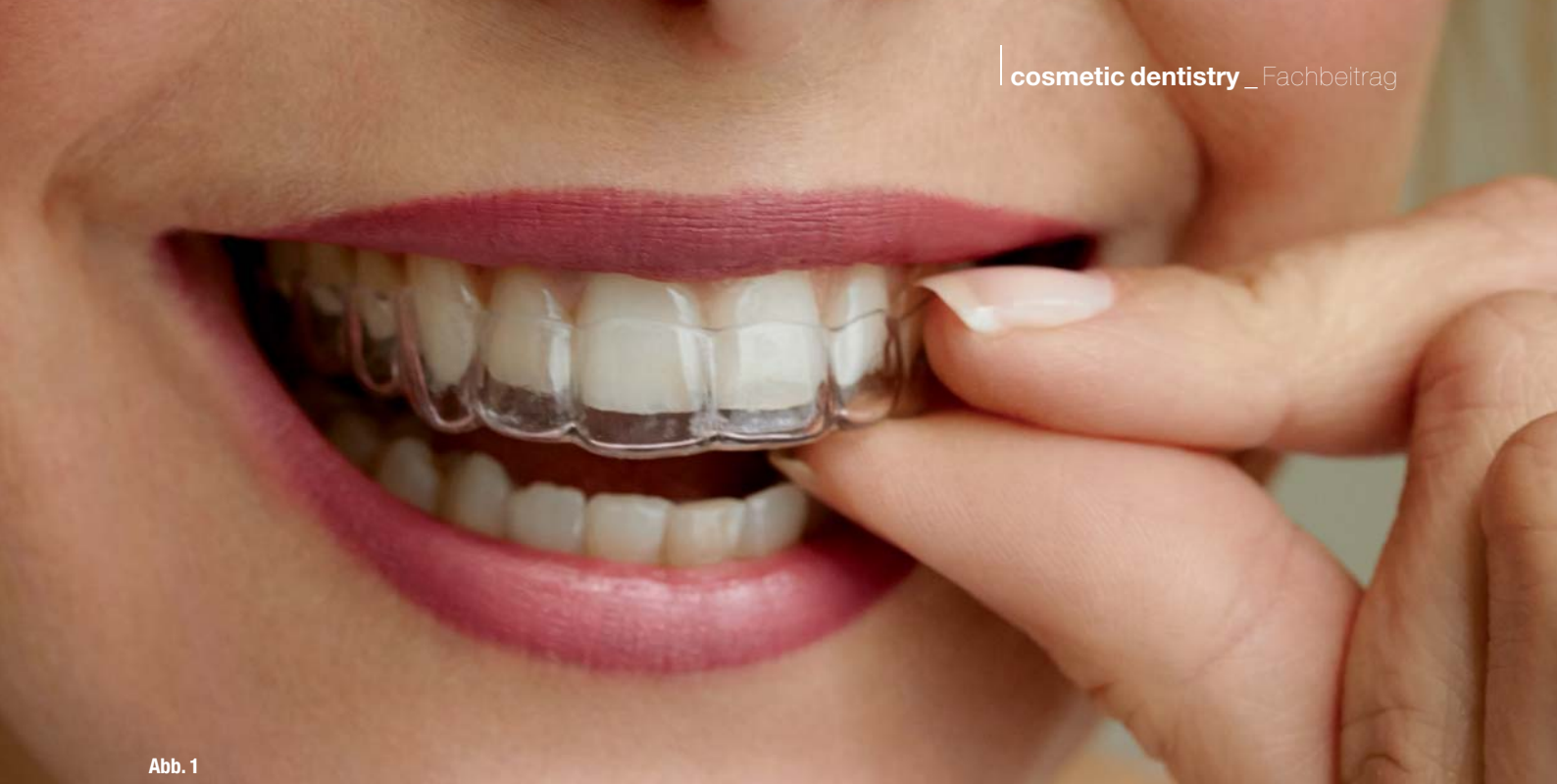

Abb. 1

gewünschte Ergebnis erreicht wird. Außerdem ist das Risiko des Rückfalles (Rezidiv) gering. Allerdings muss nach der aktiven Phase noch längere Zeit nachts eine Retentionsschiene getragen werden.

2. Versorgung mit Veneers

Durch die Vorregulation erspart man sich ein starkes Beschleifen der Zähne und statt der maximal-invasiven Kronen können nun die minimalinvasiven Veneers oder gar Nonpräp-Lumineers (gar kein Schleifen) verwendet werden.

Das, was mit der Vorregulation nicht bis zum Ideal zu Ende gebracht werden konnte, wird nun durch leichtes Beschleifen der vorstehenden und durch Auffüllen der zurückstehenden Zahnpartien mittels der Keramikschalen erreicht.

3. Bleachen

Veneers/Lumineers sind extrem dünn (0,3–0,8 mm) und daher transparent. Der Vorteil ist, dass sie extrem brillant wirken, weil das Licht durch sie hindurch in den Zahn hinein strahlt und gebrochen zurückgeworfen wird. Deswegen wirken sie im Gegensatz zum Kunststoff nicht tot, sondern sehr lebendig, und kommen damit dem natürlichen Zahn in seiner Wirkung äußerst nahe.

Möglicher Nachteil: Wenn der Patient die Veneers/Lumineers sehr viel heller wünscht als es seiner Zahnfarbe entspricht, können die mit Veneers/Lumineers verdeckten dunkleren Zähne hindurchscheinen und die Veneers/Lumineers damit dunkler wirken lassen.

Deshalb kombiniert man hier zusätzlich nach dem Regulieren das Bleachen und klebt helle Veneers auf aufgehellte Zähne.

Mit dieser Kombination – Vorregulation, Bleaching und Veneering – ist eine ideale Zahnverschönerung

schnell, perfekt ästhetisch, ohne nennenswerte Substanzverluste und dazu noch relativ preiswert – selbst in schweren Fällen – möglich.

_Patientenfall

Anhand eines solch schweren Falles soll die Leistungsfähigkeit des neuen Verfahrens demonstriert werden. Die Ausgangssituation zeigte einen extremen Eng- und Staffelstand (Abb. 3 und Abb. 4a, b). Es gilt: Was bei einem schweren Fall wirksam ist, funktioniert bei einem leichten erst recht.

Abb. 1_ Regulationsschiene.

Abb. 2_ Veneer.

Abb. 3_ Ausgangssituation.

Abb. 4a und b_ Gipsmodell der Ausgangssituation.

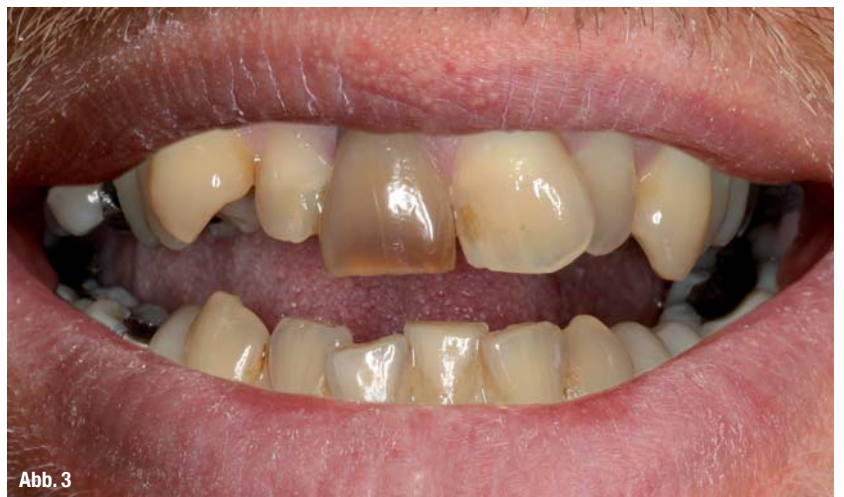

Abb. 3

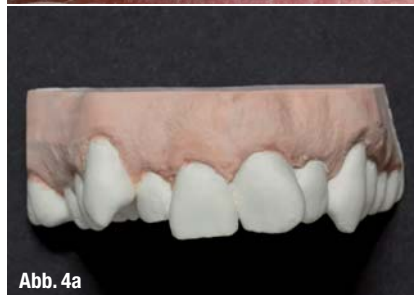

Abb. 4a

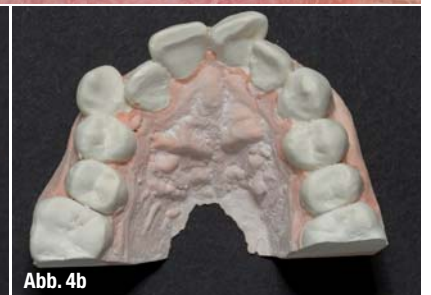

Abb. 4b

Abb. 5a und b_ Vorsimulation des möglichen Endergebnisses am Gipsmodell.

Abb. 6a–d_ Ausgangssituation Oberkiefer (a). Ergebnis nach zwölf Wochen Vorregulation, die schlimmste Fehlstellung ist ausreguliert (b). Ausgangssituation Unterkiefer (c). Endergebnis Unterkiefer nach zwölf Wochen Regulation (d).

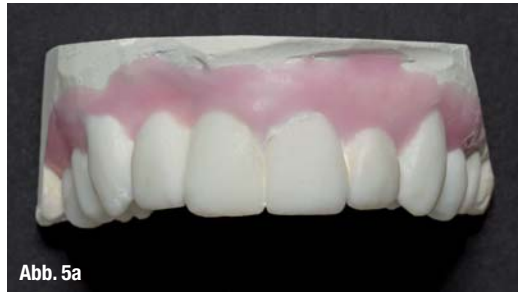

Abb. 5a

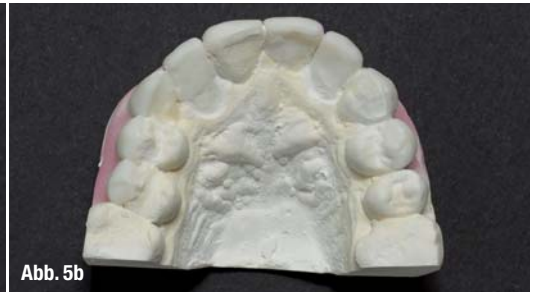

Abb. 5b

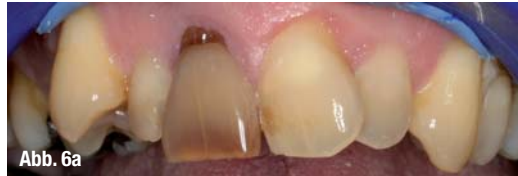

Abb. 6a

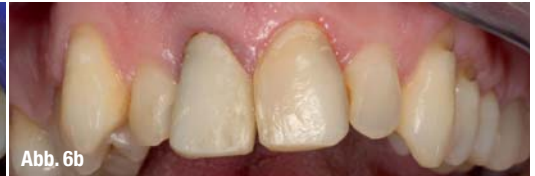

Abb. 6b

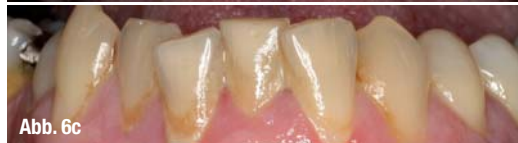

Abb. 6c

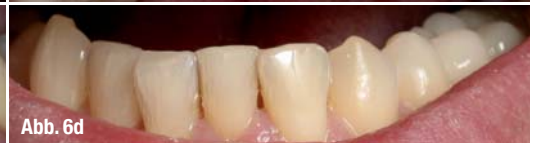

Abb. 6d

Anhand eines Wax-ups, der 3-D-Vorsimulation in Wachs auf einem Gipsmodell, kann vorher gezeigt werden, wie es hinterher aussehen kann (Abb. 5a und b).

Als erstes werden die Zähne zunächst „gestrippt“, d.h., sie werden mit einem Sandpapierstreifen in ihrer Breite leicht reduziert. In den meisten Fällen reichen 0,2 mm, was den Zahn nicht schädigt, keinen Schmerz verursacht und dem Betrachter nicht auffällt. Es entsteht der nötige Platzgewinn, die Zähne können wandern. Danach erfolgt ein Abdruck der neuen Situation und das Herstellen der ersten Schiene im zahntechnischen Labor.

Die Schiene wird zwei Wochen getragen. Dabei wandern die Zähne entsprechend der Vorgabe der Schiene in die gewünschte Richtung.

Im vorliegenden Fall trug der Patient sechs Schienen über einen Zeitraum von zwölf Wochen. Im Ergebnis (Abb. 6a–d) ist unschwer zu erkennen, dass zwar viel an Begrädigung erreicht wurde, aber das

angestrebte Ergebnis mit der Regulation allein nicht erzielt werden kann.

Es folgt das Bleachen der Zähne. Als dritte und letzte Maßnahme werden schließlich die nach der Regulation noch verbleibenden Fehlstände durch sechs Veneers nun noch vollkommen ausgeglichen sowie Form- und Farbkorrekturen vorgenommen. Damit ist der Fall zur höchsten Zufriedenheit des Patienten abgeschlossen und das Ergebnis stimmt auch weitgehend mit dem vor der Behandlung vor-simulierten Zahnlook überein (Abb. 7).

_Fazit

In nur etwa 14 Wochen konnte dieser unschön wirkende Fall in einen absolut ästhetischen verwandelt werden. Nun stehen dem Patienten statistisch gesehen 20 Jahre „Zahnarzttruhe“ ins Haus – viele Jahre mit schönen Zähnen und unbeschwertem Lachen erhöhen die Lebensqualität enorm!_

Abb. 7_ Ergebnis nach Bleaching-Behandlung und Veneer-Versorgung im Oberkiefer.

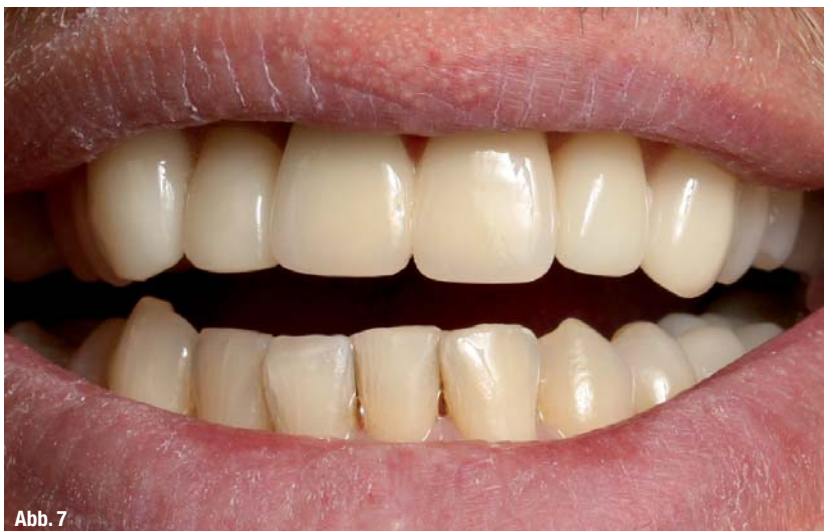

Abb. 7

_Kontakt

cosmetic
dentistry

Dr. med. dent. Dr. phil. Johannes Edelmann

Kurfürstendamm 212

10719 Berlin

Tel.: 030 32598330

Fax: 030 32598331

info@zahnarzt-edelmann-berlin.de

www.zahnarzt-edelmann-berlin.de

Infos zum Autor





Referent Prof. inv. Dr. Jürgen Wahlmann/Edeweck

Veneers von A-Z

5
FORTBILDUNGSPUNKTE

Ein kombinierter Theorie- und Demonstrationskurs

Kursprogramm



www.veneers-seminar.de

Veranstalter

OEMUS MEDIA AG | Holbeinstraße 29 | 04229 Leipzig
Tel.: 0341 48474-308 | Fax: 0341 48474-290
event@oemus-media.de | www.oemus.com



Kursinhalte

THEORIE

a Erstberatung, Modelle, Fotos (AACD Views) **b** Marketing **c** Smile Design Prinzipien **d** Fallplanung (KFO-Vorbehandlung, No Prep oder konventionell), Bleaching **e** korrekte Materialwahl (geschichtete Keramik versus Presskeramik) **f** rechtssichere Aufklärung, korrekte Abrechnung sowie Mehrwertsteuerproblematik **g** Wax-up, Präparationswall, Mock-up-Schablone **h** unterschiedliche Präparationstechniken **i** Laser-Contouring der Gingiva **j** Evaluierung der Präparation **k** Abdrucknahme, Provisorium **l** Try-In, Zementieren

PRAXIS

a Livedemonstration am Modell
• Herstellung der Silikonwälle für Präparation und Mock-up/Provisorium
• Evaluierung der Präparation
b Videodemonstration
• Behandlungsschritte beim Einsetzen von Veneers
• Präparation am Modell

Organisatorisches

Kursgebühr inkl. DVD 295,-€ zzgl. MwSt.
DGKZ-Mitglieder erhalten 10%
Rabatt auf die Kursgebühr



Tagungspauschale 49,-€ zzgl. MwSt.
Bei der Teilnahme am Hauptkongress wird die Kursgebühr angerechnet.


Hinweis: Jeder Kursteilnehmer erhält die DVD „Veneers von A-Z“, auf der alle Behandlungsschritte am Modell bzw. Patienten noch einmal Step by Step gezeigt und ausführlich kommentiert werden.

in Kooperation:



I Dieser Kurs wird unterstützt I

Stand: 10.02.15



Termine 2015

HAUPTKONGRESS

11.09.2015 12.00 – 18.00 Uhr	Ost Leipzig	12. Leipziger Forum für Innovative Zahnmedizin
13.11.2015 12.00 – 18.00 Uhr	West Essen	Implantologie im Ruhrgebiet/ 5. Essener Implantologietage
27.11.2015 12.00 – 18.00 Uhr	Ost Berlin	12. Jahrestagung der DGKZ
04.12.2015 12.00 – 18.00 Uhr	Süd Baden-Baden	5. Badische Implantologietage

Fortbildungspunkte

Die Veranstaltung entspricht den Leitsätzen und Empfehlungen der KZBV vom 23.09.05 einschließlich der Punktebewertungsempfehlung des Beirates Fortbildung der BZÄK vom 14.09.05 und der DGZMK vom 24.10.05, gültig ab 01.01.06. **Bis zu 5 Fortbildungspunkte.**

Nähere Informationen zu den Kursinhalten und den Allgemeinen Geschäftsbedingungen finden Sie auf unserer Homepage www.oemus.com

Anmeldeformular per Fax an
0341 48474-290
oder per Post an

OEMUS MEDIA AG
Holbeinstr. 29
04229 Leipzig

Für den Kurs „Veneers von A-Z“ melde ich folgende Person verbindlich an:

OST 11.09.2015 | Leipzig **WEST** 13.11.2015 | Essen **OST** 27.11.2015 | Berlin **SÜD** 4.12.2015 | Baden-Baden

Bitte senden Sie mir das Programm zum Hauptkongress.

Ja Nein

Titel | Vorname | Name

DGKZ-Mitglied

Praxisstempel

Die Allgemeinen Geschäftsbedingungen der OEMUS MEDIA AG erkenne ich an.

Datum/Unterschrift

E-Mail-Adresse (Bitte angeben!)