

Oberkieferfrontversorgung mit Presskeramikveneers und Teilkronen

Autoren_Dr. Sven Egger, M.Sc., M.Sc., ZT Jürg Wermuth

In diesem Beitrag wird die Behandlung einer Patientin (67 Jahre) mit guter allgemeiner Gesundheit vorgestellt. Die Ausgangssituation in diesem Patientenfall zeigt eine konservierend insufficient versorgte Frontbezaehlung. Vorausgegangen war eine Rehabilitation des Ober- und Unterkiefer-Seitenzahnbereichs mittels Aluminiumoxidkeramikronen (Procera, Nobel Biocare) und Presskeramikteilkronen sowie die konservierende Versorgung der Zähne 31, 32, 33, 37, 41, 43, 46 und 47 mit Tetric EvoCeram (Ivoclar Vivadent) im Mai 2008.

Allgemeinmedizinische Anamnese

Der Erstbesuch der 67-jährigen Patientin und die Erhebung der allgemeinmedizinischen Anamnese fanden am 29.11.2007 statt. Es lagen keine Grunderkrankungen vor. Die letzte zahnärztliche Behandlung fand vor sechs Monaten statt, dabei wurden die Seitenzahnbereiche mittels metallfreier festsitzender Rekonstruktionen (Procera, Nobel Biocare, und Empress, Ivoclar Vivadent) auf den natürlichen Zähnen saniert. Die Patientin interessierte sich nun für

Veneers im Oberkieferfrontbereich und wies darauf hin, dass sie sich seit Langem am Erscheinungsbild des „Farbenmischmaschs“ störe.

Nach Aufklärung und eingehender Beratung erklärte sich die Patientin bereit, ihr Kauorgan weiterbehandeln zu lassen. Sie betonte dabei, dass sie Wert auf eine weitere ästhetisch-funktionelle sowie dauerhafte Verbesserung ihrer Situation lege und einer notwendigen umfangreichen ästhetisch-rekonstruktiven Rehabilitation aufgeschlossen gegenüberstehe.

Klinischer Befund – Zahnstatus																
Planung						SR	SR	SR	SR	SR	SR					
+/-		+	+	+		+	+	+	+	+	+	+	+	+		
I-III																
Befund		k	k	k)	w	w	w	w	w	w	tk	tk	tk		
	8	7	6	5	4	3	2	1	1	2	3	4	5	6	7	8
Befund				k	k							k	k	k		
I-III																
+/-		+	+	+	+	+	+	+	+	+	+	+	+	+		
Planung																

Datum: 10.7.2008

SR = säuregeätzte Restauration

Klinischer Befund – Ästhetik und PAR																
sichtbar							2									
ATVH.		2	2	2		1	1	1	1	1	1	1	1	1		
ATVW.		2	1	1		1	1	1	1	1	1	1	1	1		
Taschen																
	8	7	6	5	4	3	2	1	1	2	3	4	5	6	7	8
Taschen																
ATVW.		1	1	4	2	0	0	1	1	0	0	1	3	1		
ATVH.		2	2	2	1	1	1	2	2	2	1	2	2	2		
sichtbar																

Datum: 10.7.2008

1. SBI (Modifizierter Sulkus-Blutungs-Index nach Mühlemann und Son): 35 %

2. API (Modifizierter Approximalraum-Plaque-Index nach Lange et al.): 20 %

Klinischer Befund – Funktionsstatus

Die manuelle und klinische Funktionsanalyse ließ auf eine leichte parafunktionelle Aktivität schließen. Der Zahn 33 steht nach distal rotiert (Kantenbiss 22), 14 um 90 Grad nach mesial rotiert und Zahn 15 fehlt – Lückenschluss. Die zweiten Unterkiefermolaren sind durch den Lückenschluss in Regio 6 nach mesial gekippt. Zahn 27 fehlt. Es zeigen sich zudem Abrasionen an den rechten Eckzähnen und am bereits erwähnten rechten seitlichen Oberkieferschneidezahn. Die Führung bei Laterotrusion und Protrusion ist zunehmend auf Zahn 12 verlagert. Dadurch ergeben sich Interferenzen in der statischen und dynamischen Okklusion (protrusiv/retrusive Vorkontakte). Die manuelle Führung ergab keine Abweichung in maximaler Interkuspitation (ohne Führung) und zentraler Kondylenposition (mit Führung)

Keine Krepitationsgeräusche der Gelenke, unauffällige Öffnungs- und Schließbewegung, leichte Druckdolenzen der Muskulatur bei Palpation. Die Patientin merkte an, dass sie gelegentlich leichte Kopfschmerzen verspüre.

Diagnosen

Leichte Parafunktion durch fehlende Führung bei Laterotrusion rechts (vermehrt auf Zahn 12 verlagert), einhergehend mit Schmelzverlust. Mesialkipfung der zweiten Unterkiefermolaren durch Lückenschluss in Regio 6 (Protrusionsvorkontakt). Leichte Störung der statischen und dynamischen Okklusion, leichte Druckdolenzen der Muskulatur

bei Palpation. Gelegentlich leichte Kopfschmerzen. Prothetisch und konservierend insuffizient versorgtes Erwachsenenengebiss.

Klinischer Befund – rote Ästhetik

Hinweis: Die Aufnahmen der Lateral- und Okklusalan-sicht wurden gespiegelt, um eine seitenrichtige Darstellung wiederzugeben (Zustand nach Sanierung im SZB). Die Bilder wurden am 10. Juli 2008 mit einer Canon EOS 300D und einem Canon Macro Lens EF 100mm 1:2,8 Objektiv aufgenommen. Im Ober- und Unterkiefer sind ein regelmäßiger Gingivasaum sowie wohlgeformte Interdentalpapillen zu erkennen (Abb. 1). Ferner liegt ein Biotyp mit dünner Gewebestärke vor. Die Patientin verfügt über eine kurze und schmal geformte Oberlippe (Abb. 3). Beim Lächeln zeigt sich eine leichte Asymmetrie rechts, welche aber dezent erscheint und die Patientin nicht stört. Es liegt eine mittelhohe Lachlinie vor.

Klinischer Befund – weiße Ästhetik

Die Oberkieferfront empfindet die Patientin hinsichtlich der Zahnlänge als ausreichend (Abb. 3). Das entspannte Lächeln lässt fast die gesamte Länge der Frontzahnreihe erkennen. Es zeigen sich leichte Abrasionen am unteren rechten Eckzahn. Der Schneidekantenverlauf folgt der Konkavität der Unterlippe (berührungsaktives Verhältnis).

Die durch den dünnen Biotyp bedingte oval imponierende Zahnform der Oberkieferfrontzähne erscheint der Patientin harmonisch und soll bei der Neuversorgung beibehalten werden. Die alters-

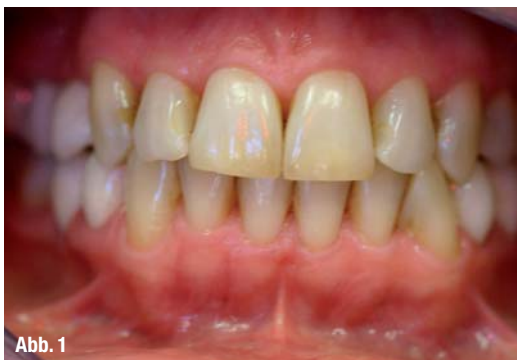

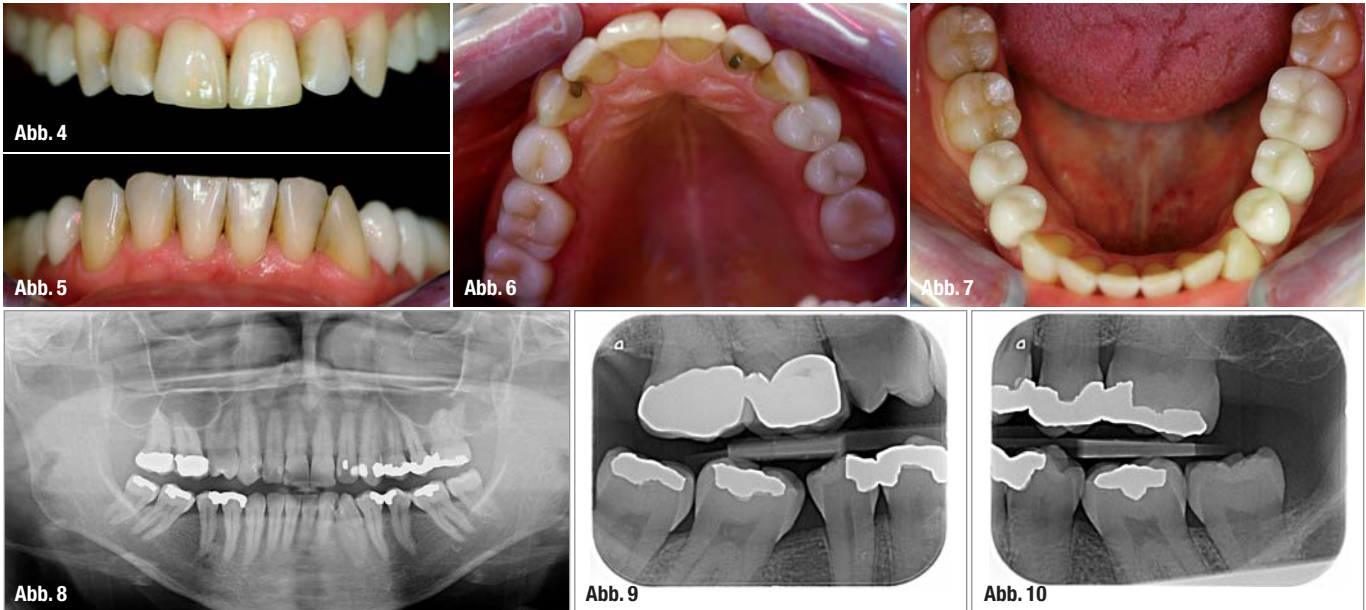
Abb. 1

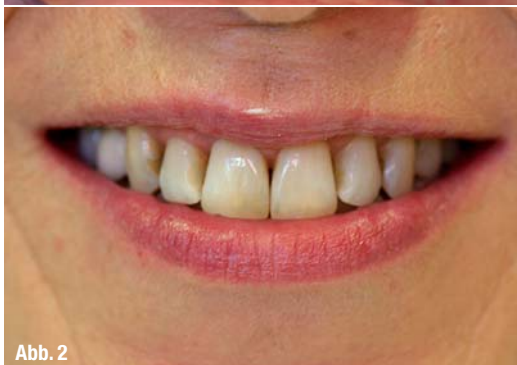

Abb. 2



Abb. 3



bedingte Abnutzung der Zahnoberflächen (Oberflächentextur) der vorderen Inzisiven soll durch die Veneerversorgung wiederhergestellt werden.

_Klinischer Befund – Dentalstatus

Neben den erwähnten Abrasionen im Unterkiefereckzahnbereich erscheint der rechte seitliche Oberkieferschneidezahn ebenfalls abradert (Abb. 4). Die Inzisalkante ist im Vergleich zur kontralateralen Seite deutlich abgeflacht. Die ursprüngliche anatomische Kauflächenstruktur in den Seitenzahnbereichen ist durch die vorangegangene Sanierung in Keramik bereits rehabilitiert.

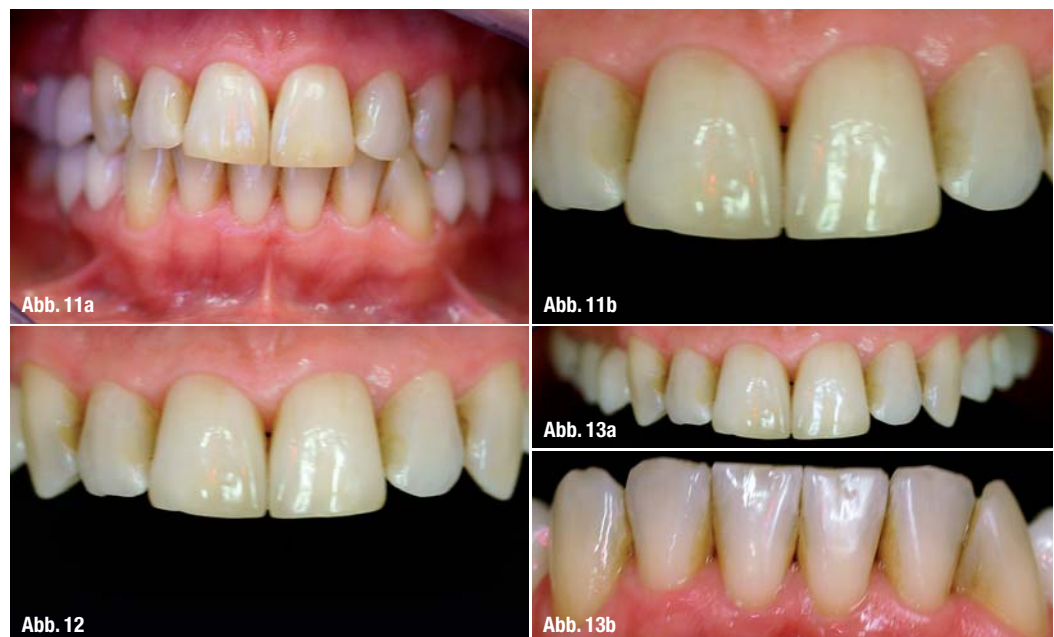Neben den erwähnten Verfärbungen in den Interdentalbereichen und den verfärbten Randspalten der insuffizienten Füllungen der Oberkiefer- und

Unterkieferfront erscheint die Farbe der Zähne als zu gelb und zu dunkel (Abb. 5). Die Patientin wünscht sich im Rahmen der Rehabilitation in dieser Frage eine merkliche Verbesserung.

_Klinischer Befund – Zusammenfassung

Im Oberkiefer erscheint der Zahnbogen ausreichend harmonisch (Abb. 6). Der zweite Molar links sowie der erste PM rechts fehlen. Der OK-Front-Überbiss ist mit ca. 3 mm ausreichend. Die Zähne 23 und 33 stehen leicht distorziert.

Hinsichtlich der Länge (Zahn 12), Stellung (leichte Distorotation 23), Farbe und Form der Zähne zeigt sich ein objektivverbesserungswürdiger Zustand, der auf Wunsch der Patientin im Rahmen einer umfassenden Rehabilitation erreicht werden soll (Abb. 7).



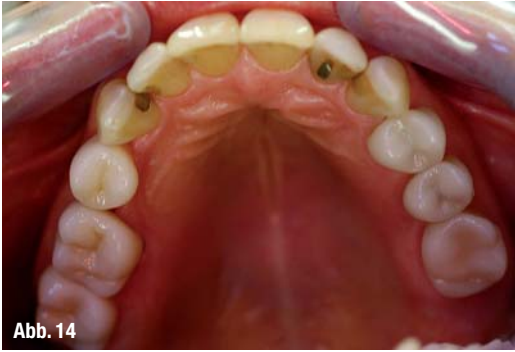

Abb. 14

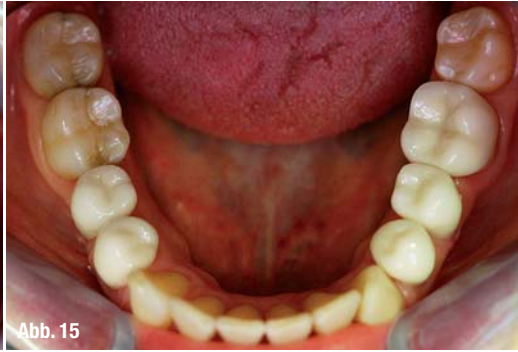

Abb. 15

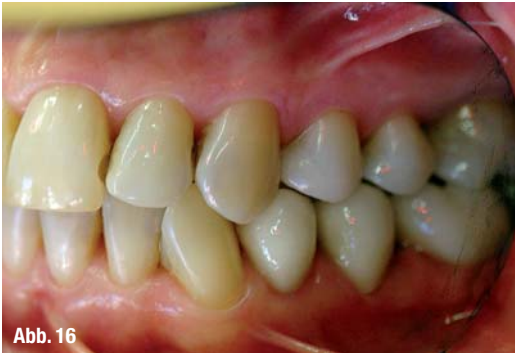

Abb. 16

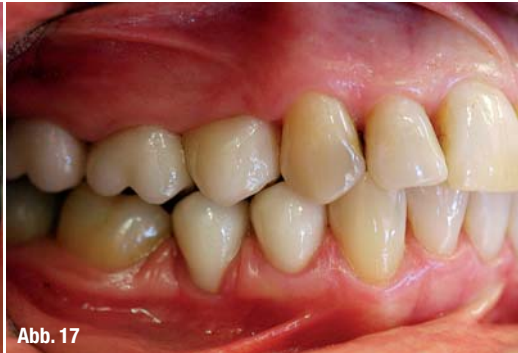

Abb. 17

_OPT

Es gibt keinen Anhalt auf nicht zahnverursachte Prozesse (Abb. 8). Die Kieferhöhlen-Septierung ist beidseitig, es existiert ein Lückenschluss im Bereich der unteren Sechser (leichte Mesialkipfung der 7er) 14 um 90 Grad nach mesial rotiert, 15 fehlt, Lückenschluss. So der Ausgangsbefund am 29. November 2007 vor der Sanierung im SZB.

_Behandlungsplan

Der Behandlungsplan sieht nach der Befundaufnahme die Dentalhygiene (Abformung für Situ-Modelle, Wax-up, Fotostatus) sowie ein In-Office-Bleaching des Unterkieferfrontsegments 33 bis 43 vor. Präparation für die definitive Versorgung im Oberkiefer 13 bis 23 mit Presskeramikveneers, Abdrucknahme, Zentrikbissnahme, Gesichtsbogenübertra-

gung, Anproben sowie eine definitive Eingliederung in den Folgesitzungen. Dann Nachkontrolle und Nachsorge.

_Behandlungsablauf

Begonnen wird mit einer Prophylaxesitzung einschließlich einer Reevaluation sowie professioneller Zahnreinigung, Abformung OK-/UK-Alginat und einem Fotostatus. Die Patientin erhält für 70 Minuten (drei Mal 15 Minuten) ein In-Office-Bleaching an der UK-Front 33 bis 43 (Opalescence Boost 35 Prozent, Ultradent) (Abb. 18 und 19). Anschließend werden unter Zuhilfenahme einer Lupenbrille (4,5-fache Vergrößerung, Zeiss) die Zähne im Oberkiefer in lokaler Anästhesie (Articain 1:100.000, Aventis) präpariert. Präparation 13-23 zur Aufnahme von Presskeramikveneers (Hohlkehldiamant 886-012 M, ökoDENT und

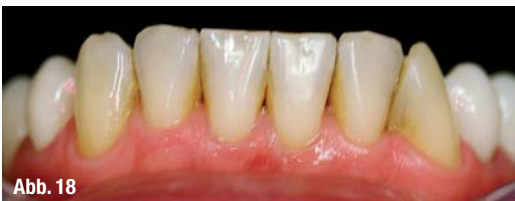

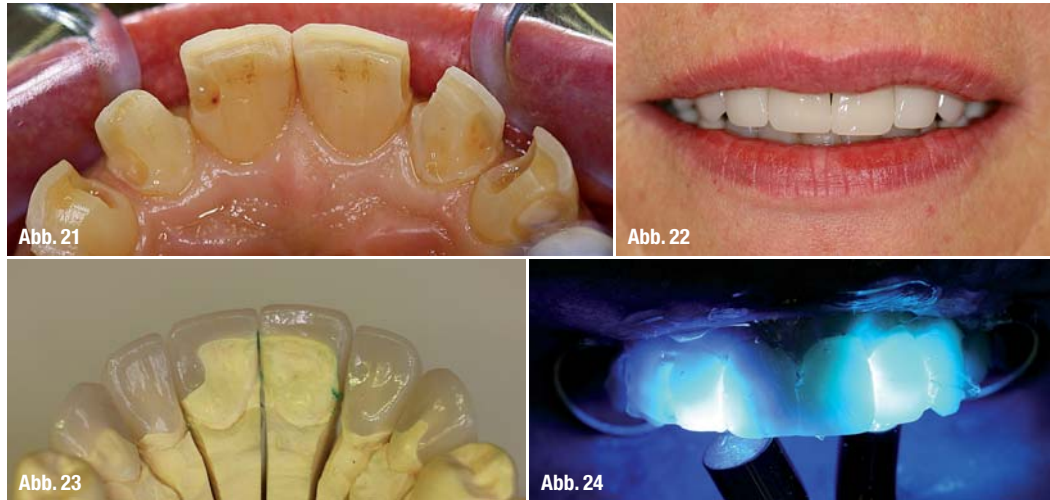
Abb. 18

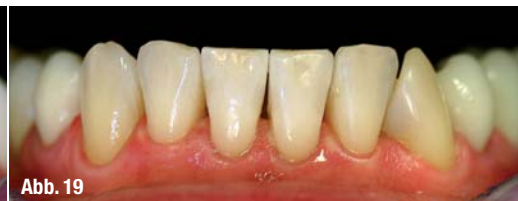

Abb. 19

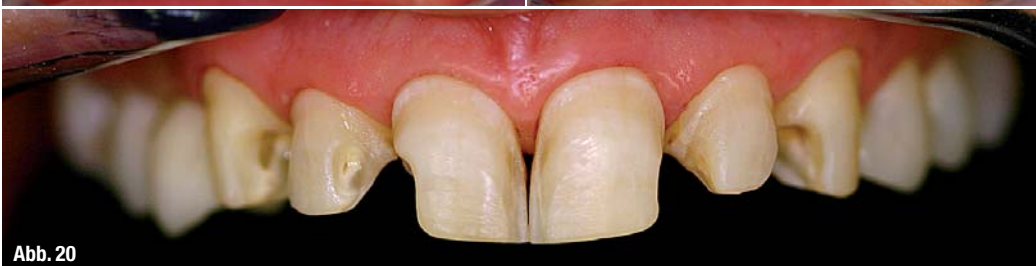

Abb. 20



Finierer FG 8878/014, Komet) (Abb. 20). Es erfolgt eine zweifache Abdrucknahme der präparierten Zähne mittels einer Doppelfadentechnik: Einbringen eines ersten, getränkten (Racestyptine solution, Septodont) Fadens (Ultrapak 0, Ultradent), über welchen ein zweiter getränkter Faden größeren Durchmessers gelegt wird (Ultrapak 1, Ultradent). Die Wartezeit bis zur Abdrucknahme mit den gelegten Fäden dauert etwa zehn Minuten. Die Abdrucknahme erfolgt nach Entfernung des zuletzt gelegten Fadens (der zuerst gelegte Faden geringeren Durchmessers verbleibt im Sulkus) mittels eines A-Silikons in Doppelmischtechnik einzeitig: Die präparierten Zähne werden mit dünnfließendem Material (Express Ultra-Light Body, 3M ESPE) umspritzt und das schwerfließende Material (Express Penta Putty, 3M ESPE) in einem Abdrucklöffel (Rim Lock, DENTSPLY DeTrey) eingebracht.

Es erfolgt eine Zentribissnahme mit Wachsbissregistrat (Beauty Pink extra-hard, Moyco Ind., Philadelphia) und Verschlüsselung mit dünnfließendem Zinkoxid-Eugenol-Material (Superbite, Bosworth, Illinois). Die gelenkbezogene Position des Oberkiefers mittels Gesichtsbogen (Artex 3-D, Amann GIRRbach Dental, Pforzheim) wird registriert. Anschließend erfolgt die Bestimmung der Idealwinkel der Zähne aus frontaler Sicht mit dem Clinometer nach Dr. Behrend (Amann GIRRbach GmbH, Pforzheim). Die Gegenkieferabformung (UK) wird mit Alginat (Alginat, Cadco) vollzogen. Eine provisorische Versorgung der präparierten Zähne mittels Silikonschlüssel (via Wax-up angefertigt) und Protemp 3 Garant A1 (3M ESPE) wird vorgenommen. Abschließend die Veneerprovisorien nach Ausarbeitung und Kontrolle von Randpassgenauigkeit und Okklusion durch punktförmige Schmelzätzung mit 35-prozentiger Phosphorsäure, Primer und Bonden mit Syntac Classic (Ivoclar Vivadent, Liechtenstein) eingegliedert.

Nach der ersten Anprobe wird die provisorische Versorgung entfernt, die präparierten Zähne wer-

den sorgfältig gereinigt, die Frontzahnveneers (Empress, Ivoclar Vivadent) mit Glyceringel (Variolink II Try-In, Ivoclar Vivadent) beschickt und aufgesetzt. Schließlich erfolgt eine Kontrolle auf Randpassung, exakten Sitz sowie Überprüfung der Okklusion, Artikulation und Phonetik (Abb. 22).

Nun findet die Eingliederung der definitiven Versorgung im Oberkiefer statt. Zum Einsetzen der Veneers wird nach vorherigem Abstrahlen (RONDOflex plus, KaVo) mit Aluminiumoxidpulver der Korngröße 27 µm (RONDOflex plus, KaVo) und Schmelzätzung mit 35 Prozent Phosphorsäure (Ultra-Etch, Ultradent), eine selektive adhäsive Befestigung der zuvor geätzten und silanisierten (Monobond S Silan, Ivoclar Vivadent) Empress Veneers mit Syntac Classic (Ivoclar Vivadent) und Variolink II (Ivoclar Vivadent) vorgenommen (Abb. 23 und 24). Ausführliche und detaillierte Besprechung des ästhetischen Ergebnisses mit der Patientin.

Die Abschlusskontrolle befasste sich mit sämtlichen funktionellen und ästhetischen Parametern. Es folgen Nachkontrolle und Erhebung der Abschlussbefunde sowie die Aufnahme in das Nachsorgeprogramm.

Diskussion

In dem vorliegenden Fall handelt es sich um eine aufwendig ästhetisch-rekonstruktive Rehabilitation,¹ mit deren Ergebnis sich die Patientin vollumfänglich zufrieden zeigte. Seitens des Behandlers wurde eine Verlängerung der klinischen Krone 12 (prothetisch und chirurgisch) mit einhergehender Korrektur der Eckzahnführung additiv an der Palatinalfläche von Veneer 13 sowie Ausgleich der Distalrotation an 23 angeregt. Eine Korrektur des Weichgewebeverlaufs in Regio 12 lehnte die Patientin jedoch ab, da ihr die Asymmetrie dezent erscheint und sie nicht beeinträchtigt.

Aufgrund der bereits vorangegangenen rehabilitierten Seitenzahnbereiche im Mai 2008 konnte mit

der abschließenden prothetisch-ästhetischen Rekonstruktion der Oberkieferfront sofort begonnen werden. Die Rehabilitation des Frontzahnbereichs mit Presskeramikveneers^{3,4} geschah auf Wunsch der Patientin. Seitens des Behandlers wurde der Einbezug der Palatinalflächen 12 und 22 vorgeschlagen, um eine Einfassung der bereits bestehenden insuffizienten Restaurationen zu realisieren. Alternativ wäre die Behandlung ausschließlich mit Komposit oder kombiniert mit Veneers und Komposit durchführbar gewesen.⁵ Die gegenüber Keramik verminderte Abrasionsresistenz und einen damit verbundenen zyklischen Erneuerungsbedarf der Kompositrestaurationen sprachen wiederum für die prothetische Versorgung. Zudem zeichnet sich Keramik durch bessere biologische (Plaueakkumulation) und materialspezifische (Farbe, Transluzenz und Beständigkeit) Eigenschaften gegenüber Komposit aus. Somit war auch angesichts des mittleren Alters der Patientin und dem Wunsch einer langfristig ästhetischen Versorgung Rechnung getragen.^{3,6} Einem regelmäßigen Recall steht die Patientin sehr aufgeschlossen gegenüber.

Abschließend betrachtet, stellt sich das Behandlungsergebnis auch für den Behandler in ästhetisch-rekonstruktiver Hinsicht als Erfolg dar. Die Prognose ist aufgrund der vorrangig sanierten Seitenzahnbereiche sowie der programmierten Eckzahnführung⁷ aus funktioneller Sicht betrachtet als positiv zu werten, parodontal liegen keine Entzündungen vor. Die Patientin ist völlig gesund.

Schlussbefunde

Funktionsstatus

Die manuelle und klinische Funktionsanalyse ergab keinen auffälligen Befund. Für die dynamische Okklusion wurde eine front-eckzahngeschützte Variante programmiert. Die manuelle Führung ergab weiterhin keine Abweichung in maximaler Interkuspidation (ohne Führung) und zentraler Kondylenposition (mit Führung). Es gab keine Krepitationsgeräusche der Gelenke, die Öffnungs- und Schließbewegungen gestalteten sich unauffällig.

Rote Ästhetik

Es zeigen sich weiterhin stabile und gesunde Weichgewebsverhältnisse nach abgeschlossener prothetischer Behandlung (Abb. 25).

Rote Ästhetik

Die Papille an den zentralen Schneidezähnen ist noch nicht ausreichend ausgeformt. Es ist aber zu erwarten, dass sich durch die Beibehaltung der Zahnform und indirekt der leicht überkonturierten Restaurationen im Interdentalbereich wieder adäquate Weichgewebsverhältnisse einstellen werden. Der asymmetrische Gingivaverlauf in

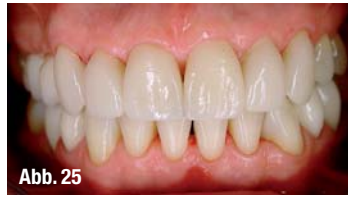

Abb. 25

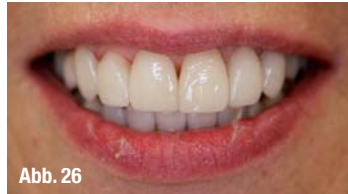

Abb. 26

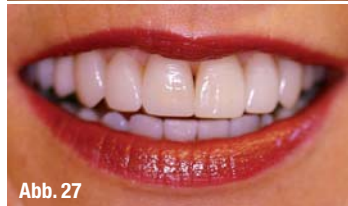

Abb. 27



Abb. 28

Regio 12/22 wurde auf Wunsch der Patientin ebenso beibehalten (Abb. 26).

Weißer Ästhetik

Zahnlänge: Die OK-Front empfindet die Patientin als ausreichend „lang“, das entspannte Lächeln zeigt ca. 10 mm der Frontzahnreihe. Der Schneidekantenverlauf folgt der Konkavität der Unterlippe.

Zahnform: Die ovale Zahnform wurde in die definitive Sanierung übernommen, lediglich die distalen Randleisten an 11, 21 wurden etwas konvexer gestaltet (Abb. 27)

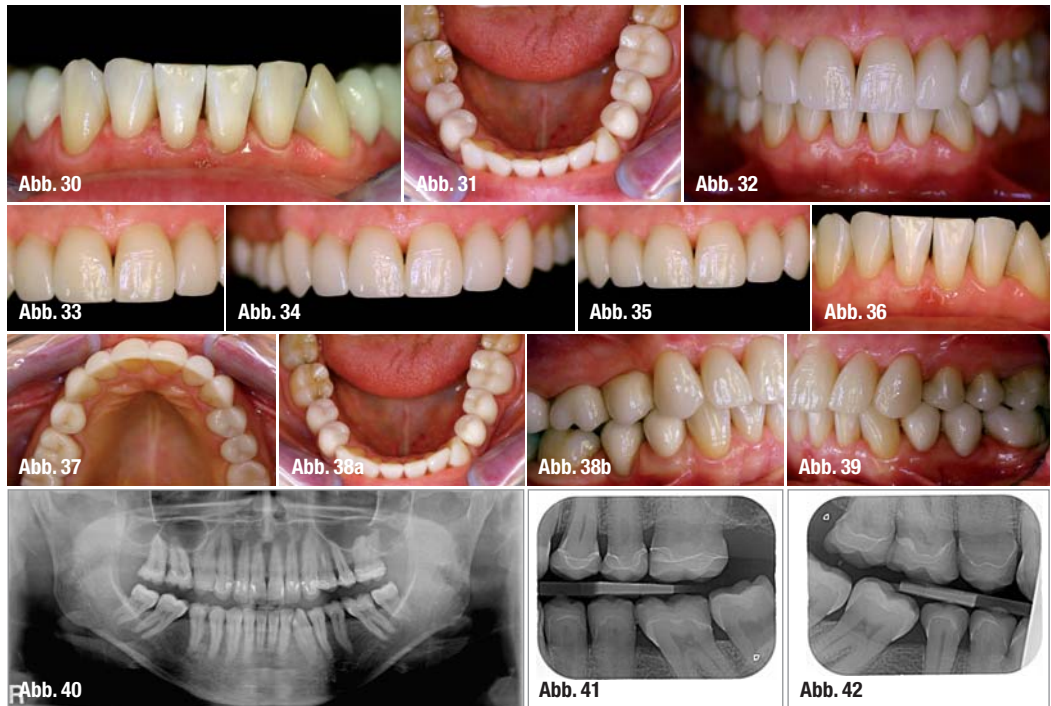
Die Veneeroberflächen wurden mit horizontalen und vertikalen Texturen versehen und verhelfen den Restaurationen dadurch zu einem natürlichen und ansprechenden Erscheinungsbild. Die abradierte Inzisalkante des rechten oberen seitlichen Schneidezahnes wurde entsprechend korrigiert und fügt sich nun harmonisch in das Gesamtbild ein (Abb. 28).

Dentalstatus

Die additiv an 13 palatinal aufgebaute Eckzahnführung genügt nun den funktionellen (laterale mediotrusive Bewegungen) und ästhetischen Ansprüchen (Abb. 29). Die ursprüngliche anatomische Kauflä-

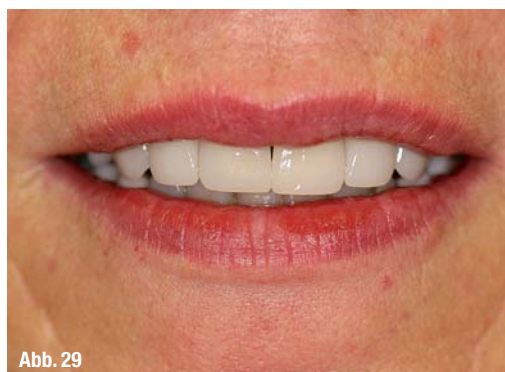

Abb. 29



chenstruktur wurde durch die prothetische Sanierung wiederhergestellt.

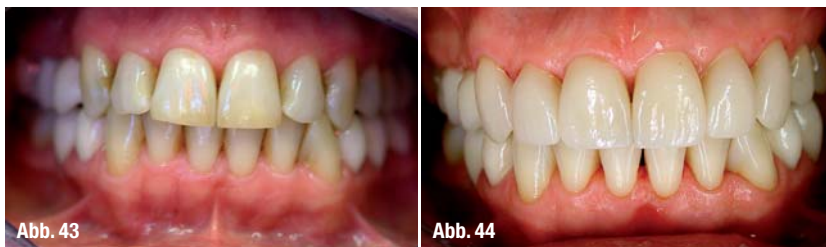Zahnfarbe: Durch den Austausch der Füllungen im Interdentalbereich und dem anschließenden Bleichen konnte eine ansprechende Aufhellung der Unterkieferfront erreicht werden. Die Auswahl der

Zahnfarbe (VITA Skala A1) erfolgte auf Wunsch der Patientin (Abb. 30).

Ästhetikstatus

Zahnstellung: Im OK wurde der harmonische Verlauf des Zahnbogens beibehalten, lediglich bei 23 (leicht distorotiert) erfolgte eine Stellungskorrektur mit dem Presskeramikveneer.

Der Oberkieferfront-Überbiss wurde von 3 auf 4 mm erhöht (Abb. 31).



_Kontakt		cosmetic dentistry
Dr. Sven Egger, M.Sc., M.Sc.		Infos zum Autor
Grünpfahlgasse 8 4001 Basel, Schweiz Tel.: +41 61 2618333 Fax: +41 61 2618351 DrSven-Egger@aesthetikart.ch www.aesthetikart.ch		
ZT Jürg Wermuth		Infos zum Autor
Schönbeinstr. 21/23 4056 Basel, Schweiz Tel.: +41 61 2610101 Fax: +41 61 2610101 wermuth@surfeu.ch		
		Literatur



Ästhetik interdisziplinär

12. JAHRESTAGUNG DER DGKZ

27./28. November 2015
Hotel Palace Berlin



www.dgkz-jahrestagung.de

Programm | Freitag, 27. November 2015

12.30 – 13.30 Uhr Welcome Lunch in der Industrieausstellung

TABLE CLINICS (TC)

Die Referenten betreuen unter einer konkreten Themenstellung einen „Round Table“. Es werden Studien, Techniken sowie praktische Anwendungsmöglichkeiten vorgestellt, bei denen die Teilnehmer/-innen die Gelegenheit haben, mit den Referenten und anderen Teilnehmer/-innen die Gelegenheit haben, mit den Referenten und anderen Teilnehmer/-innen zu diskutieren und Fragen zu stellen.

Bitte beachten Sie, dass Sie in jeder Staffel nur an einer Tischdemonstration teilnehmen können (also insgesamt vier) und kreuzen Sie die von Ihnen gewählten Table Clinics auf dem Anmeldeformular an.

13.30 – 14.10 Uhr 1. Staffel
14.20 – 15.00 Uhr 2. Staffel

15.00 – 15.30 Uhr Pause/Besuch der Industrieausstellung

15.30 – 16.10 Uhr 3. Staffel
16.20 – 17.00 Uhr 4. Staffel


TEILNAHMEMÖGLICHKEIT AN FOLGENDEN SEMINAREN


12.00 – 18.00 Uhr Seminar ❶
Veneers von A–Z
Ein kombinierter Theorie- und Demonstrationskurs
Prof. Dr. Jürgen Wahlmann/Edewecht
Informationen unter: www.veneers-seminar.de

14.00 – 18.00 Uhr Seminar ❷
Chirurgische Aspekte der rot-weißen Ästhetik Gingiva-Management in der Parodontologie und Implantologie
Ein kombinierter Theorie- und Demonstrationskurs
Prof. Dr. Marcel Wainwright/Düsseldorf
Informationen unter: www.rot-weiss-seminar.de

14.00 – 18.00 Uhr Seminar ❸
Sinuslift und Sinuslifttechniken von A–Z
Der endoskopisch kontrollierte Sinuslift
Ein Demonstrations- und Arbeitskurs
Prof. Dr. Hans Behrbohm/Berlin
Dr. Theodor Thiele, M.Sc./Berlin
Informationen unter: www.sinuslift-seminar.de

TABLE CLINICS (TC)

TC ❶  **Prof. Dr. Thomas Sander/Hannover**
Was ist meine Praxis wert?
Grundlagen der Praxiswertermittlung

TC ❷  **Dr. Jens Voss/Leipzig**
Minimalinvasive Frontzahnästhetik –
ästhetische Lösungen ohne Schädigung der
Zahnschubstanz


TC ❸  **Prof. Dr. Martin Jörgens/Düsseldorf**
Bleaching (Arbeitstitel)


TABLE CLINICS DER PARALLELKONGRESSE

7. Internationaler Kongress für Ästhetische Chirurgie und Kosmetische Zahnmedizin und IV. Nose, Sinus & Implants

TC ❹  **Alexander Beck/Düsseldorf**
Zielgruppenorientiertes Marketing für Praxen
im Ästhetikmarkt

TC ❺  **Dr. Florian Göttfert/Nürnberg**
Dr. Wolfgang Redka-Swoboda/München
Interdisziplinäres Multitalent Hyaluronsäure –
Intraoral und Extraoral

TC ❻  **Dr. Mark A. Wolter/Berlin**
Brustvergrößerung – State of the Art mit
Videopräsentation und Falldemonstration

TC ❼  **Dr. Dr. Angelo Trödhan/Wien (AT)**
Extraktion, Sofortimplantation und gleich-
zeitige Augmentation (GBR) im defekten
Alveolarkamm – Empfehlungen der inter-
nationalen Biomaterial-Experts Consensus-
Konferenz 2015

(Änderungen vorbehalten!)

Freitag und Samstag – separates Programm für Helferinnen

- wissenschaftliche Vorträge
 - Seminar A: Hygieneseminar
 - Seminar B: Ausbildung zur QM-Beauftragten
- Nähere Informationen unter: www.mundhygienetag.de

Ästhetik interdisziplinär

Kongressmoderation: Prof. Dr. Martin Jörgens/Düsseldorf

- Referenten u.a.:** Prof. Dr. Christian R. Gernhardt/Halle (Saale)
 Prof. Dr. Marcel Wainwright/Düsseldorf
 Prof. Dr. Jürgen Wahlmann/Edeweicht
 Prof. Dr. Astrid Brauner/Mönchengladbach
 Prof. Dr. Nezar Watted/Jatt (IL)
 Dr. Dr. Johannes Edelmann/Berlin
 Dr. Florian Göttfert/Nürnberg
 Jens-Christian Katzschner/Berlin
 Nathalie Morgenroth/München

Themen u.a.:

- Frontzahnästhetik – direkt oder indirekt? Oder doch beides?
- Hyaluronsäure intraoral – optimierte Ergebnisse im Frontzahnbereich
- Fehler und Fehlervermeidung bei ästhetischer Frontzahnversorgung
- Rot und Weiß in Harmonie!
- Psychodontie – Körpersprache der Zähne – ihre praktische Anwendung zur Individualisierung bei der Frontzahngestaltung
- FARBE bekennen – ZahnFARBE benennen. Zahnfarbe und deren Kommunikation in der täglichen Praxis
- Perfekte Funktion und Ästhetik in der modernen Zahnmedizin – Eine interdisziplinäre Aufgabe
- Kommunikationsfallen bei dysmorphen Patienten

Organisatorisches

Veranstaltungsort

Hotel Palace Berlin
 Budapester Straße 45, 10787 Berlin
 Tel.: 030 2502-0, www.palace.de

Veranstalter/Anmeldung

OEMUS MEDIA AG
 Holbeinstraße 29, 04229 Leipzig
 Tel.: 0341 48474-308, Fax: 0341 48474-290
 event@oemus-media.de, www.oemus.com

Wissenschaftliche Leitung | Kongressmoderation

Prof. Dr. Martin Jörgens/Düsseldorf

Kursgebühren Seminare

Freitag, 27. November 2015

Seminar 1 **Veneers von A-Z** 295,- € zzgl. MwSt.
 Tagungspauschale* 49,- € zzgl. MwSt.

DGKZ-Mitglieder erhalten 10% Rabatt auf die Kursgebühr.

Seminar 2 **Rot-weiße Ästhetik** 195,- € zzgl. MwSt.
 Tagungspauschale* 35,- € zzgl. MwSt.

Seminar 3 **Sinuslift und Sinuslifttechniken** 195,- € zzgl. MwSt.
 Tagungspauschale* 35,- € zzgl. MwSt.

Hinweis: Bei der Teilnahme an den Seminaren reduziert sich die oben ausgewiesene Kongressgebühr und Tagungspauschale um 50%.



Kongressgebühren

Freitag, 27. November 2015 bis Samstag, 28. November 2015

(Teilnahme an den Table Clinics und den wissenschaftlichen Vorträgen)

Zahnarzt (DGKZ-Mitglied)	195,- € zzgl. MwSt.
Zahnarzt (Nichtmitglied)	225,- € zzgl. MwSt.
Assistenten (mit Nachweis)	110,- € zzgl. MwSt.
Student (mit Nachweis)	nur Tagungspauschale
Tagungspauschale*	98,- € zzgl. MwSt.

Bis zum 30. Juni 2015 gewähren wir 25,-€ Frühbucherrabatt auf die Kongressgebühr!
 Tageskarten: 50% der ausgewiesenen Kongressgebühr und Tagungspauschale.

Programm Helferinnen

Vorträge (Freitag)	99,- € zzgl. MwSt.
Seminar A oder B (Samstag)	99,- € zzgl. MwSt.
Tagungspauschale (pro Tag)*	49,- € zzgl. MwSt.

* Die Tagungspauschale ist für jeden Teilnehmer verbindlich zu entrichten und beinhaltet Kaffeepausen, Tagungsgetränke und Mittagessen.

Fortbildungspunkte

Die Veranstaltung entspricht den Leitsätzen und Empfehlungen der KZBV vom 23.09.05 einschließlich der Punktebewertungsempfehlung des Beirates Fortbildung der BZÄK vom 14.09.05 und der DGZMK vom 24.10.05, gültig ab 01.01.06.

Bis zu 14 Fortbildungspunkte.

Die Allgemeinen Geschäftsbedingungen finden Sie unter: www.oemus.com

12. JAHRESTAGUNG DER DGKZ

Anmeldeformular per Fax an
0341 48474-290
 oder per Post an

OEMUS MEDIA AG
 Holbeinstraße 29
 04229 Leipzig

Für die 12. JAHRESTAGUNG DER DGKZ am 27./28. November 2015 in Berlin melde ich folgende Personen verbindlich an:

- 1 Sander
- 2 Voss
- 3 Jörgens
- 4 Beck
- 5 Göttfert & Redka-Swoboda
- Seminar 1
- Seminar 2
- Seminar 3

- Ja
- Nein
- Freitag
- Samstag
- 6 Wolter
- 7 Tröhdhan
- Helferinnen
- Seminar A
- Seminar B

Titel, Name, Vorname, Tätigkeit

DGKZ-Mitglied Kongress- Table Clinics Seminar
 teilnahme

Praxisstempel

Die Allgemeinen Geschäftsbedingungen für die 12. JAHRESTAGUNG DER DGKZ erkenne ich an.

Datum/Unterschrift

E-Mail (Bitte angeben!)