© Kuttelvaserova Stuchelova

Vollkeramische Adhäsivbrücken – Eine Alternative bei schmalem Lückenstand

Autoren: Dr. Umut Baysal, Dr. Arzu Tuna, Dr. Rainer Valentin

Einflügelige vollkeramische Adhäsivbrücken stellen eine ästhetische und minimalinvasive Behandlungsalternative zur Versorgung von engen Schaltlücken durch Implantate dar. Anhand des vorliegenden Patientenfalls wird auf Indikation, Präparation, Materialwahl, Befestigung und Studienlage eingegangen.

Die Implantation ist bei der Versorgung von Schaltlücken, vor allem bei kariesfreien Nachbarzähnen, Therapie erster Wahl. Bei Kontraindikation stellt die einflügelige vollkeramische Adhäsivbrücke eine ästhetische und minimalinvasive Behandlungsalternative dar. Neben dem nicht abgeschlossenem Kieferwachstum ist der enge Lückenstand eine weitere häufige Kontraindikation für die Implantation.

Trotz Einführung durchmesserreduzierter Implantate stoßen wir bei Lückenverhältnissen unter 5,5 mm an die Grenzen der Implantologie. Ohne aufwendige kieferorthopädische Vorbehandlungen können diese nicht implantologisch gelöst werden. Den Grundstein für die Adhäsivtechnik in der Zahnheilkunde legte Buonocuore im Jahre 1955 mit seiner Entwicklung der Säureätzung zum Erreichen eines adäquaten adhäsiven Haftverbunds zwischen Bonding und Zahnschmelz (Buonocuore et al. 1955). Erste Ansätze zu adhäsiv befestigten Brücken mit Metallgerüst wurden schon Mitte der 70er-Jahre des letzten Jahrhunderts publiziert. Weltweite Bekanntheit erhielt die 1982 in Maryland (USA) präsentierte Marylandbrücke. Eine Kombination

Abb. 1

Abb. 2

aus Metallkeramik mit elektrolytischer Ätzung. Dieses Verfahren wurde auch erstmals für den Seitenzahnbereich beschrieben. Noch heute werden Adhäsivbrücken aller Art im allgemeinen Sprachgebrauch oft als Marylandbrücke bezeichnet, obwohl die heutige Adhäsivbrückengestaltung mit der klassischen Marylandbrücke nur noch wenig gemeinsam hat. Mit der Einführung der Hochleistungskeramiken auf Aluminiumoxid- und Zirkonoxidbasis wurden diese immer mehr für Adhäsivbrücken verwandt.
Zu Beginn wurde das zweiflügelige Design bevorzugt und die Entwicklung hin zu den einflügeligen Adhäsivbrücken war schließlich der klinischen Erfahrung geschuldet. Diese zeigt, dass oft eine unbemerkte einseitige Dezementierung, die nicht selten Karies zur Folge hatte, eine häufige Komplikation darstellte. In der Praxis wurden diese zum Erhalt der Konstruktion vom Praktiker noch völlig evidenzunbasiert in eine Freiendbrücke umgewandelt und blieben noch über Jahre voll funktionstüchtig (Shaw et al. 1982). Bezüglich der Materialwahl stellt ein Gerüst aus Zirkonoxid mit seiner hohen Bruchfestigkeit den aktuellen Stand der Entwicklung dar. Eine Alternative besteht im Einsatz von Lithiumdisilikatkeramik.

Anamnese

Die 28-jährige Patientin stellte sich im April 2014 erstmals in unserer Praxis ohne allgemeinanamnestische Auffälligkeiten vor. Die Patientin bat um Lückenschluss Regio 014 (Abb. 1). Nach der klinischen Untersuchung folgte die radiologische Befundung. Die Breite der Schaltlücke zwischen den kariesfreien Zähnen 13 und 15 lag bei 5 mm (Abb. 1). Zudem war die Achse der Wurzeln zueinander gekippt (Abb. 2). Eine Implantation war kontraindiziert.

Indikationsstellung

Bei kleinen Lücken bzw. Einzelzahnlücken mit kariesfreien Nachbarzähnen sollte die Indikation zu Endpfeilerbrücken kritisch gestellt werden. Die Implantation bleibt bei genügendem Knochenangebot die Therapie erster Wahl. Bei geringer Lückenbreite (< 5,5 mm) ist die Versorgung durch eine einflügelige Adhäsivbrücke zur Endpfeilerbrücke die minimalinvasivere Lösung. Liegt der Substanzverlust bei einer Vollkronenpräparation zwischen 60 und 75 %, kommt die Adhäsivbrückenpräparation mit 3 bis 19 % Substanzverlust aus. Bei starker Füllung des Pfeilerzahns kommt die Adhäsivbrücke nicht infrage, da Füllungen um mindestens 1 mm überdeckt werden sollten. Bei unserer Patientin haben wir uns für eine einflügelige Adhäsivbrücke an Pfeilerzahn 15 zum Lückenschluss 014 entschieden.

Klinisches Vorgehen

Vor Therapiebeginn sollte die Wahl des Restaurationsmaterials getroffen werden. Die Lokalisation der Adhäsivbrücke entscheidet über das Restaurationsmaterial. Im Seitenzahnbereich sind Metallgerüste (vorzugsweise CoCr-Legierungen) und Zirkonoxidgerüste vorzuziehen. Im Frontzahnbereich haben neben Zirkonoxid auch Lithiumdisilikatkeramiken ihre Indikation, wobei die Bruchfestigkeit der Zirkonoxidkeramik deutlich höher liegt. Das Restaurationsmaterial bestimmt dann die Präparationsform

Abb. 3

der Brücke. Insgesamt ist für keramische Versorgungen eine rundere Präparation notwendig. Verschiedene Studien haben gezeigt, dass eine Präparationsform, welche eine eindeutige Positionierung gewährleistet, für den Langzeiterfolg von Bedeutung ist. Zusätzlich macht es sich bei der adhäsiven Befestigung positiv bemerkbar.

Präparation

Generell sollte bei der keramischen Versorgung auf Präparationsrillen verzichtet werden. Die Präparation für den Adhäsivflügel besteht aus dem Anlegen einer minimalen zervikalen und approximalen Hohlkehle und einer seitlichen approximalen Mulde. Ein sanfter Abtrag der unpräparierten Flächen und das Brechen von Kanten sind obligat (Anschrägung der Schmelzprismen, Abb. 3). In unserem Fall fiel die Entscheidung trotz Seitenzahnbereich auf die Lithiumdisilikatkeramik (e.max, Ivoclar Vivadent). Somit wurde die Hohlkehle etwas breiter (0,8 mm) als für Zirkonkeramik (0,5 mm) angelegt. Zusätzlich sollte darauf geachtet werden, dass auf der Klebefuge keine statischen und dynamischen Stopps zu liegen kommen.

Digitaler Abdruck und Konstruktion

Es wurde ein digitaler Abdruck mit der Bluecam (CEREC, Sirona) aufgenommen und die Patientin wurde ohne provisorische Versorgung entlassen (Abb. 4). Die vollständige Gestaltung der Adhäsivbrücke wurde mit der CEREC-Software 4.2 durchgeführt und die Restauration in der CEREC-Schleifeinheit (CEREC MC XL) aus einem e.max-Block (Ivoclar Vivadent) ausgeschliffen (Abb. 5 und 6). Anschließend erfolgte die Individualisierung mit Malfarben (Ivoclar Vivadent) und der Kristallisationsbrand (Programat, Ivoclar Vivadent; Abb. 7).

Adhäsive Befestigung

Vor der adhäsiven Befestigung wurden durch klinische Anprobe die Passgenauigkeit, der spaltfreie Sitz, der Approximalkontakt und die Ästhetik kontrolliert. Anschließend wurde Kofferdam von 11 bis 16 gelegt (Abb. 8). Der Zahn 15 wurde mit Proxyt (Ivoclar Vivadent) gereinigt, danach wurde der Schmelz 30 Sekunden und das Dentin 15 Sekunden mit 37,5 % Phosphorsäure (DENTSPLY) geätzt. Als Haftvermittler diente OptiBond FL (Kerr). Parallel wurde die e.max-Adhäsivbrücke gemäß Herstellerangaben vorbereitet. Als Befestigungszement kam Variolink Esthetic DC (Ivoclar Vivadent; Abb. 9) als dualhärtendes Material zum Einsatz. Einzigartig an Variolink Esthetic DC im Vergleich zum herkömmlichen Variolink (Ivoclar Vivadent) ist die Mischkartusche, die dem Behandler bzw. der Assistenz das Anmischen erspart und zudem viel praktischer applizierbar in die Kavität bzw. auf die Restauration ist. Das Material befindet sich noch in der Testphase, sollte jedoch im Laufe des Jahres erhältlich sein. Nach Entfernen von Zementresten und Kofferdam wurden die Zementfuge, die Okklusion und die Ästhetik klinisch überprüft. Es sollten keine dynamischen Okklusionskontakte auf dem Brückenglied zu liegen kommen (Abb. 10 bis 12).

Diskussion

Nach einer in 2011 veröffentlichten Studie lag die Überlebensrate von einflügeligen vollkeramischen Adhäsivbrücken (Aluminiumoxidkeramik) mit 94,4 % nach zehn Jahren sehr hoch (Kern et al. 2011). Diese decken sich mit den Ergebnissen einer retrospektiven Analyse um die Arbeitsgruppe von Botelho (Hongkong), in der 269 einflügelige Adhäsivbrücken mit einer mittleren Tragedauer von circa vier Jahren nachuntersucht

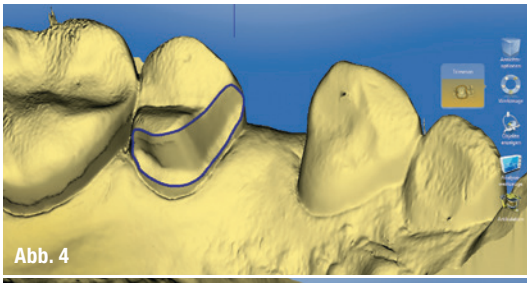
Abb. 4

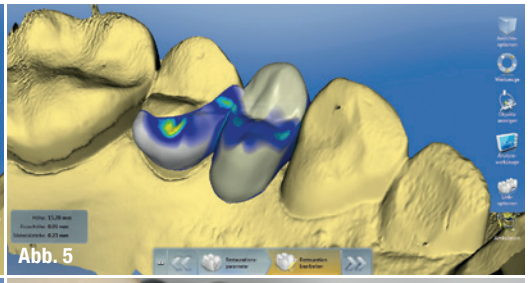
Abb. 5

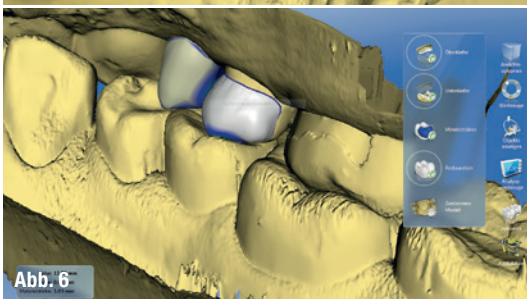
Abb. 6

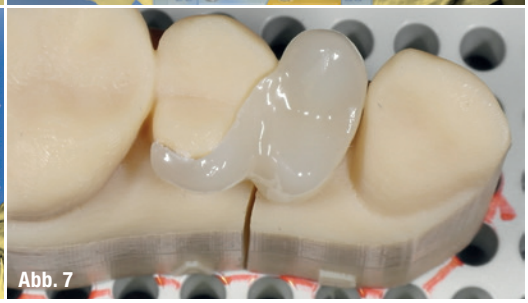
Abb. 7

Abb. 8

Abb. 9

Abb. 10

Abb. 12

Abb. 11

wurden (Botelho et al. 2006). Eine weitere klinische Studie mit Zirkonoxidkeramik als Gerüstmaterial zeigte eine Überlebensrate von 100 % nach sechs Jahren (Sasse et al. 2013). In einer kürzlich erschienenen Studie zu einflügeligen Adhäsivbrücken aus Lithiumdisilikatkeramik (e.max, Ivoclar Vivadent) ergab sich ebenfalls eine Überlebensrate von 100 % nach sechs Jahren (Sailer et al. 2013). Aus werkstoffkundlichen Eigenschaften wurde die Verbinderstärke von 16 mm² nicht unterschritten.

Bei richtiger Indikationsstellung und adäquatem klinischen Vorgehen stellt die einflügelige vollkeramische Adhäsivbrücke eine schnelle und sichere Therapieoption dar. Entscheidend ist, dass es sich um eine techniksensitive Versorgungsform handelt und die Erfahrung des Behandlers eine wichtige Rolle spielt.

Die im gezeigten Fall eingesetzte Brücke ist seit vier Jahren in situ.

Literatur beim Verfasser.

Kontakt

Dr. med. dent. Umut Baysal
Große Brinkgasse 29
50672 Köln
u.baysal@gmx.de

Infos zuma Autor