Vom Postamt zur Oralchirurgie

Innenarchitektur 12:43 Architekten

Bad Dürkheim, idyllisch gelegen an der Weinstraße in der Pfalz. Im Herzen der Stadt liegt ein altes, gemauertes Sandsteingebäude, welches seit vielen Jahren die Postfiliale beherbergt und tief mit der Geschichte rund um die Briefzustellung verwurzelt ist. Auf eben dieses Gebäude fiel die Wahl von Dr. Ingrid Kästel für ihre Oralchirurgie mit den Schwerpunkten Implantologie und Plastische Parodontalchirurgie.

Die Oralchirurgin Dr. Ingrid Kästel äußerte von Anfang an den Wunsch, den Bewohnern Bad Dürkheims einen Teil „ihrer vertrauten Post“ zurückzugeben. Dieses Anliegen wurde von 12:43 Architekten im gestalterischen Konzept der neuen Praxisräumlichkeiten berücksichtigt und in die heutige Zeit transportiert.

Ankommen

Einen Teil der Postfiliale im Zentrum von Bad Dürkheim in eine Praxis für Oralchirurgie verwandeln: Genau das hatte sich Dr. Ingrid Kästel vorgenommen. Dabei sollen ihre Patienten an den Zweck des Gebäudes erinnert werden – am besten bereits beim ersten Schritt in die Praxis. Und so wartet die erste postalische Verbindung schon im offen und einladend gestalteten Empfangsbereich. Ein altes Siegel liefert die Idee zu dem direkt ins Auge fallenden hölzernen Logo der Praxis. Die schwarz gehaltene Empfangsbox selbst beinhaltet neben Stauraum zudem ein integriertes Backoffice im Hintergrund, das ebenfalls den internen Zugang zum angegliederten Besprechungsraum möglich macht. Großzügige, raumhohe, bedruckte Glaselemente lassen Blickbeziehungen in die angrenzenden Räume zu, erlauben lichtdurchflutete Räume und fungieren gleichzeitig als raumteilende Elemente.

Klare Strukturen als Leitsystem

Als durchgängiges Konzept bei der Möbelgestaltung lag der Fokus auf der Integration von Nischen, die sich in der gesamten Praxisfläche wiederfinden. So werden diese beispielsweise durch das lange raumbildende Einbaumöbel gefasst, das sich vom Besprechungsraum bis zur Garderobe erstreckt. Gleichzeitig zoniert das Möbel den Bereich zwischen den „Räumen des Ankommens“ und den Behandlungszimmern. Durch die geschickte Positionierung der Räume entstehen klare öffentliche und private Bereiche. Die Ansiedlung der vier Behandlungszimmer erfolgte an den Außenwänden, um Tageslicht und Frischluftzufuhr einzubinden. Die bedienenden Räume – Sterilisation, Röntgen, Lager usw. – sind zentral gelegen, um eine gute Erreichbarkeit aller Zimmer zu gewährleisten.

Vergangenes wahren, Neues zulassen

Um würdig mit dem Bestandsgebäude umzugehen, wurde bewusst auf eine reduzierte und hochwertige Materialpalette zurückgegriffen. Der Fokus lag hier auf dem traditionellen Baustoff Holz, der an den Manufakturgedanken erinnern soll. Das ästhetische Naturmaterial steht hierbei als verbindendes Element zwischen Handwerk und akademischem Fach. Kombiniert mit Schwarz-Weiß-Tönen sowie den drei sorgfältig ausgewählten Farben Rosé, Bordeaux und Blau wurde das Konzept abgerundet und Highlights wurden gesetzt. Eine lineare stringente Beleuchtung unterstreicht die umgebende Innenarchitektur und wird durch ausgewählte Leuchten aufgelockert. CI und Leitsystem wurden feinfühlig aufeinander abgestimmt und beispielsweise als Sichtschutz in Form von Folierungen auf die Festverglasungen aufgebracht.

Implantologie aus Leidenschaft

Dr. Ingrid Kästel hat ihre Praxis auf Oralchirurgie mit den Schwerpunkten Implantologie und Plastische Parodontalchirurgie ausgelegt. „Mein Behandlungsschwerpunkt liegt aus verschiedenen Gründen auf der Implantologie“, erklärt die Zahnmedizinerin, „um mögliche Komplikationen eines operativen Eingriffs zu beherrschen, ist eine fundierte chirurgische Ausbildung sicher von Vorteil. In meinen Augen lässt sich Implantologie von Oralchirurgie und Parodontologie überhaupt nicht trennen.“ Die Implantologie ist für Dr. Kästel einer der spannendsten Bereiche der Zahnmedizin, da es hier die meisten Entwicklungen gibt. „Von der Diagnostik an, in der sich in den letzten Jahren das DVT etabliert hat, über die Guided Surgery bis hin zur komplett digitalen 3D-Planung ist heute eine ganze Menge möglich. Natürlich bezieht sich die digitale Komponente nicht nur auf die Chirurgie, aber die Möglichkeiten sind hier gigantisch.“

Sie verfügt über 20 Jahre Erfahrung und findet auch für große Herausforderungen passende Lösungen. „Diese Sicherheit schafft eine entspannte vertrauensvolle Atmosphäre. Patienten wird die Zeit gegeben, die sie für

ihre Information bei uns brauchen, wir binden sie aktiv in die Beratung ein, damit sie selbstverantwortlich entscheiden können“, erklärt die Zahnmedizinerin. Die Grundlage der Beratung ist die gemeinsame Therapieplanung mit dem Prothetiker. „Implantologie soll unseren Patienten zu Ästhetik, Funktion und einem sicheren Gefühl verhelfen“, betont Dr. Kästel. „Aus meiner Sicht sind bei fehlenden Zähnen Implantologie und Oralchirurgie die Grundvoraussetzung für ein ästhetisches Ergebnis.“ Jeder Zahnverlust geht mit Knochenverlust einher und das macht sich natürlich auch ästhetisch bemerkbar. Die Zahnmedizinerin rät daher ihren Patienten, selbst, wenn für die spätere Versorgung keine Implantate geplant sind, sich vor der Zahnextraktion bereits über das spätere Therapiekonzept Gedanken zu machen. „Substanzverlust kann z. B. durch Socket Preservation oder Weichgewebsaugmentation entgegengesteuert werden“, erklärt Dr. Kästel. Für ihre Implantate nutzt sie in ihrer Praxis die verschiedensten Materialien, die auf dem Markt zur Verfügung stehen, etwa Titan (lang/kurz/schmal/breit) mit verschiedensten Designs und Oberflächen für verschiedenste Indikationen oder Keramik. „Die Entwicklung war in den letzten Jahren rasant und es ist kein Ende abzusehen, das finde ich spannend“, so die Oralchirurgin weiter, „zum Hart- und Weichgewebeersatz ist die Auswahl mit verschiedenen Augmentationsverfahren, Knochenersatzmaterialien, Membranen, PRF-Verfahren immens. Die Kunst besteht in meinen Augen darin, für den jeweiligen Patienten die passenden Materialien und Verfahren zu wählen, um damit das bestmögliche Ergebnis für den Patienten zu erzielen.“

Fazit: Bauen im Bestand

Das respektvolle Verständnis von Dr. Ingrid Kästel für Bauen im Bestand dient als ein vorbildliches Beispiel dafür, dass der Umgang mit vorhandenen Bausubstanzen im historischen Kontext nicht als Hindernis gesehen werden sollte, sondern als inspirierende Herausforderung für den Innenausbau neuer Praxen. Vergangene Werte zu erkennen, zu achten und zu wahren, schließt eine zeitgemäße Gestaltung nicht aus. Anpassungen und Modernisierungen an geschichtliche Bauten bieten trotz der sensiblen Anforderungen eine große Gestaltungsvielfalt, die zweifelsohne mit den Ansprüchen der Gegenwart einhergehen können.

Kontakt

12:43 ARCHITEKTEN
Bucher & Prokop PartGmbB
Architektur und Innenarchitektur
Alexanderstraße 107
70180 Stuttgart
mail@zwoelfdreiundvierzig.de
www.zwoelfdreiundvierzig.de

Fallbericht

Therapie einer Einzelzahnlücke durch Sofortimplantation und -versorgung

Dr. Ingrid Kästel, M.Sc.

Bei der Überweisung eines Patienten besteht die Herausforderung, mit den überweisenden Kollegen eine optimale Lösung zu finden und gemeinsam umzusetzen. Eine 3D-Planung ist dazu ein sehr probates Hilfsmittel, da sich sowohl die Hauszahnarztpraxis als auch die chirurgische Praxis über das Portal der Schienenherstellung auf die Planungsseite einwählen und die Planung gemeinsam besprechen und verändern können. Der folgende Fallbericht zeigt dies am Beispiel einer Extraktion von Zahn 14 aufgrund einer Längsfraktur.

Der 61-jährige Patient war beschwerdefrei, röntgenologisch zeigte sich jedoch eine Knochendestruktion. Vor der Extraktion wurde ein DVT erstellt und anhand der DICOM-Daten über die DEDICAM Planungssoftware (CAMLOG) eine 3D-Full-Guided-Bohrschablone erstellt (Abb. 1 und 2). Zudem wurde mit diesen Planungsdaten im Labor (Busenbender Dental Studio GmbH in Viernheim) eine provisorische Krone zur Sofortversorgung vorbereitet. Empfehlenswert ist parallel dazu auch die Herstellung einer klassischen herausnehmbaren Interimsversorgung, falls das Implantat nicht über die nötige Primärstabilität verfügt oder man sich intraoperativ entscheiden sollte, dass eine Sofortimplantation nicht indiziert ist. Der Patient wurde vorher über alle Eventualitäten informiert. Im operativen Eingriff wurde Zahn 14 unter maximaler Schonung des Hart- und Weichgewebes entfernt. Das Granulationsgewebe wurde gründlich kürettiert und mithilfe der Full-Guided-DEDICAM-Schiene sofort ein Implantat gesetzt (CAMLOG Vertriebs GmbH). Der knö-

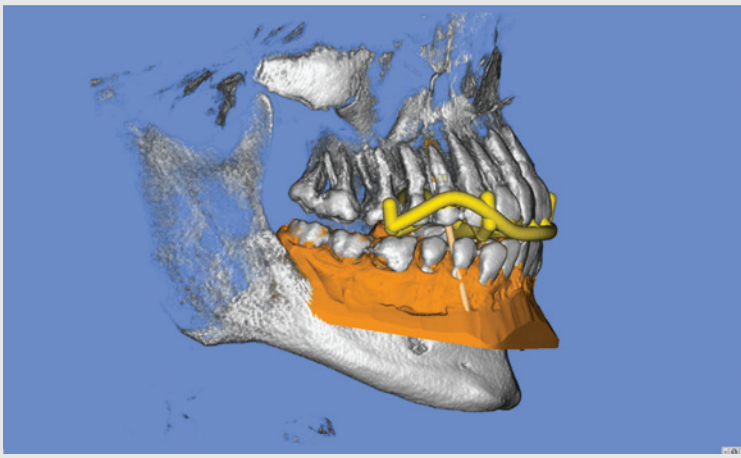

Abb.1: 3D-Planung Bohrschablone (CAMLOG DEDICAM).

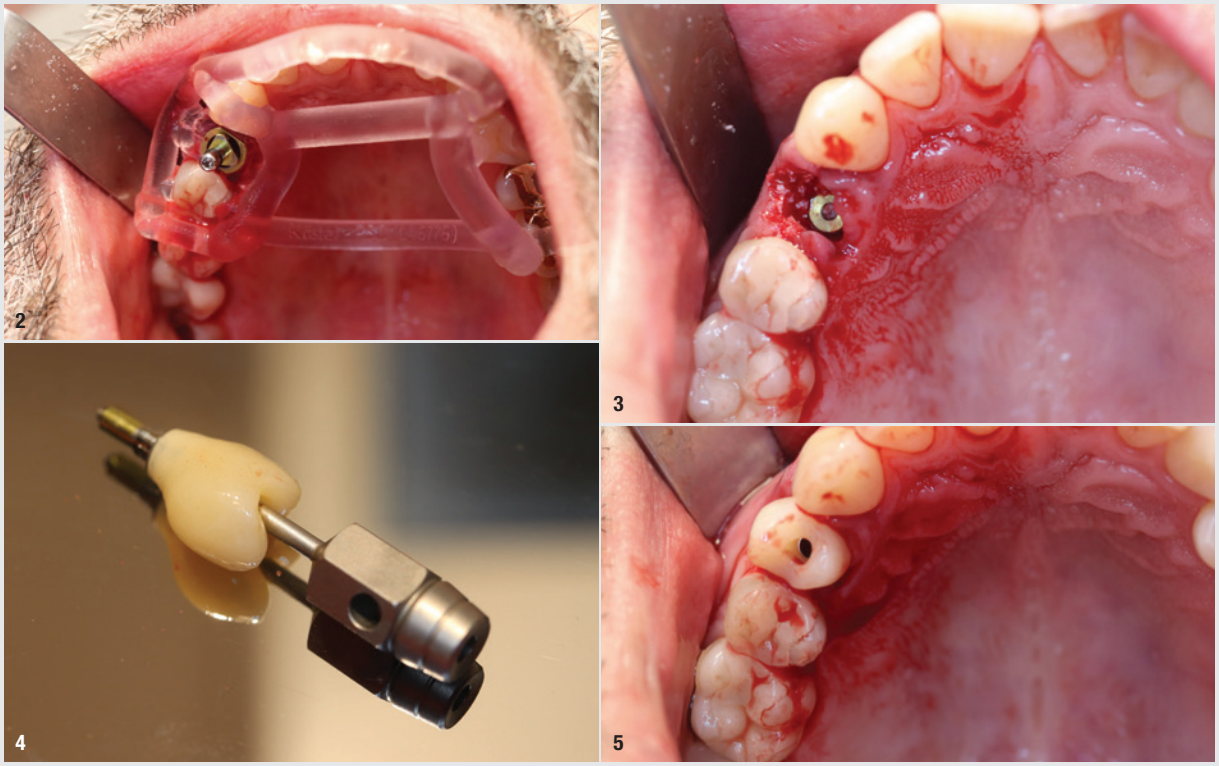

Abb. 2: 3D-Full-Guided-Implantationsschablone mit inseriertem Implantat (CAMLOG). **Abb. 3:** Aufgefüllter knöcherner Spalt mit Bio-Oss (Geistlich Biomaterials Vertriebsgesellschaft mbH). **Abb. 4:** Provisorische Krone ohne Rotationsschutz. **Abb. 5:** Direkt postoperativ eingegliederte provisorische Krone.

cherne Spalt wurde mit Bio-Oss (Geistlich Biomaterials Vertriebsgesellschaft mbH) aufgefüllt (Abb. 3). Intraoperativ wurde zur Überprüfung der Lage eine Indexabformung mit Triad-Gel (Dentsply Sirona) durchgeführt, um die dreidimensional geplante Implantatposition mit der tatsächlichen Position vor der Herstellung des definitiven Zahnersatzes abzugleichen. Es erfolgte eine Röntgenkontrolle und die Eingliederung des provisorischen Zahnersatzes. Die Krone wurde okklusal verschraubt und mit Kunststoff verschlossen. Von zahntechnischer Seite wurde auf den Rotationsschutz der Krone verzichtet, um minimalste Differenzen der Angulation bei der Implantatinsertion ausgleichen zu können (Abb. 4). Der Patient verließ die Praxis mit vollständig wiederhergestellter Zahnreihe (Abb. 5). Für die endgültige prothetische Versorgung stehen dem Hauszahnarzt die 3D-Planung und Indexabformung zur Verfügung. Technisch ist es damit möglich, das definitive individuelle Abutment sowie die endgültige Krone vorzubereiten und nach erfolgter Einheilphase direkt eingliedern zu können.

Diskussion

Die Möglichkeit, vor der Zahnextraktion die komplette Planung inkl. der später eingesetzten Kronen generieren zu können, ist absolut faszinierend. Dies erspart dem Patienten einige Behandlungssitzungen und dem Zahnarzt Zeit. Gerade für die Zusammenarbeit zwischen der chirurgisch und prothetisch tätigen Praxis wird dem Patienten gegenüber Vertrauen geschaffen. Er sieht, dass seine Behandler sich absprechen und Planung sowie Therapie gemeinsam durchführen. Für die chirurgische Praxis ist die 3D-Planung ein Quantensprung. Für die definitive prothetische Versorgung sind allerdings aktuell noch ein paar Unsicherheiten im Ablauf vorhanden, weshalb z. B. die Indexabformung intraoperativ absolut sinnvoll ist, denn bei kleinsten Abweichungen wäre es schade um den zuvor hergestellten Zahnersatz, der dann entweder mühsam angepasst oder neu angefertigt werden muss. Dass alle Komponenten Hand in Hand funktionieren, setzt ein gutes Teamwork aller Beteiligten sowie deren Erfahrung voraus.

Fotos: © Dr. Kästel

Architekturfotos: © Markus Guhl Architekturfotografie, Stuttgart

Kontakt

Dr. Ingrid Kästel, M.Sc.
Mannheimer Straße 11 a
67098 Bad Dürkheim
Tel.: 06322 9888333
ik@kaestel-oralchirurgie.de
www.kaestel-oralchirurgie.de

Dr. Ingrid Kästel