

# Einen **Standpunkt** haben und dennoch **beweglich** sein

Wie viel CAD/CAM-Technologie braucht Implantatfunktion & -ästhetik wirklich?

**Autoren**\_Dr. med. dent. Peter Gehrke, ZA Octavio Weinhold, ZTM Oliver Fackler, ZTM Helmut Storck

**Abb. 1** \_Funktionelle OK- und

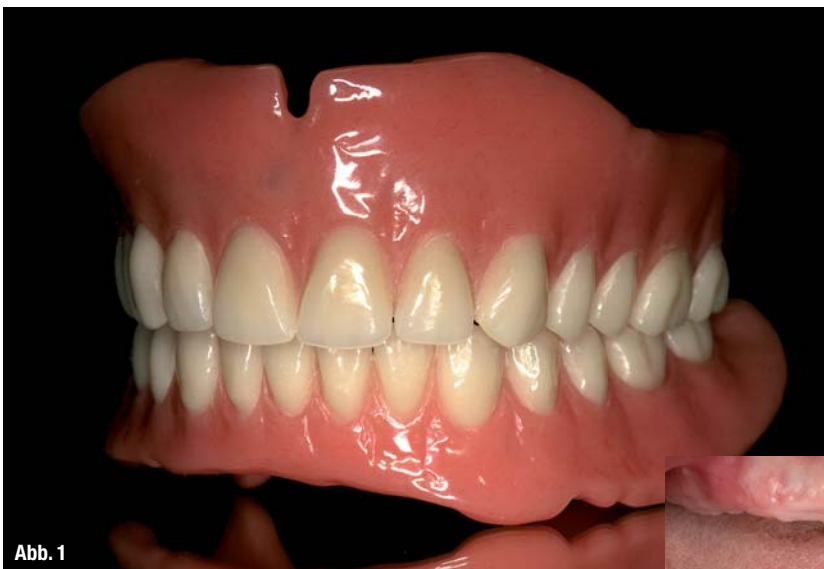UK-Totalprothese als Ausgangsideal für die spätere virtuelle Implantatplanung.

**Abb. 2** \_Unbezahnte Patientin.

## \_Einleitung

Die dreidimensionale Bildgebung entwickelt sich in den verschiedenen Disziplinen der Zahnmedizin zunehmend zum Standard. Die digitale Volu-

mentomografie (DVT) kann die Computertomografie (CT) im zahnärztlichen Indikationspektrum weitgehend ersetzen und ermöglicht damit häufig die Vermeidung entscheidender Nachteile der CT; wie z.B. die schwierige Verfügbarkeit und die erhöhte Strahlenbelastung. Bei einem CT ist die Strahlendosis bis zu 40-fach höher als bei einer modernen DVT-Aufnahme. Eine Röntgenquelle, die zur Reduzierung der Strahlenbelastung mit einem Röntgenkegel arbeitet, erstellt beim DVT in nur wenigen Sekunden



**Abb. 1**

**Abb. 3** \_Scan-Prothesen für DVT-Aufnahmen mit bariumsulfathaltigem Kunststoff im Bereich der geplanten prothetischen Suprakonstruktion.

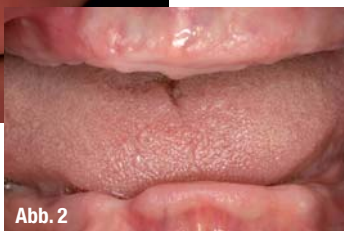**Abb. 4** \_Digitale Volumetomografie: 3-D-Darstellung OK und UK.

**Abb. 5** \_Virtuelle Computer-Implantatplanung im Oberkiefer. Okklusale Ansicht (ExpertEase®, DENTSPLY Friadent).

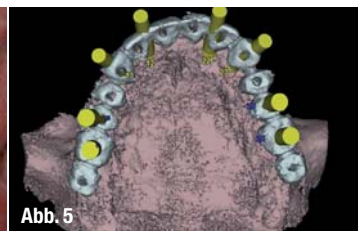
**Abb. 6** \_Virtuelle Computer-Implantatplanung im Unterkiefer. Laterale Ansicht.

**Abb. 7** \_Knochengelagerte Bohr- und Implantatinsertionsschablone für den Oberkiefer.

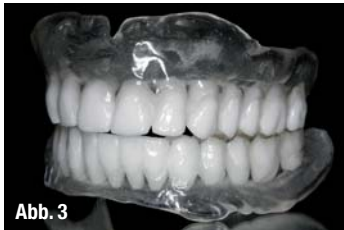mentomografie (DVT) kann die Computertomografie (CT) im zahnärztlichen Indikationspektrum weitgehend ersetzen und ermöglicht damit häufig die Vermeidung entscheidender Nachteile der CT; wie z.B. die schwierige Verfügbarkeit und die erhöhte Strahlenbelastung. Bei einem CT ist die Strahlendosis bis zu 40-fach höher als bei einer modernen DVT-Aufnahme. Eine Röntgenquelle, die zur Reduzierung der Strahlenbelastung mit einem Röntgenkegel arbeitet, erstellt beim DVT in nur wenigen Sekunden



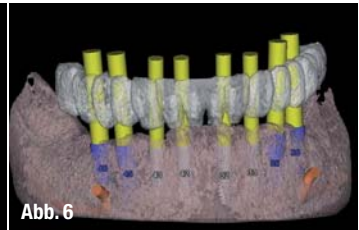
**Abb. 3**



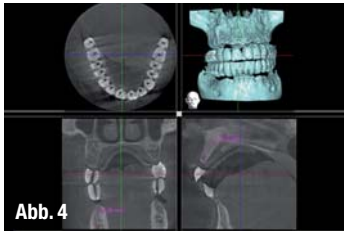
**Abb. 5**



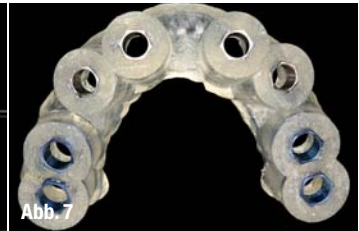**Abb. 4**



**Abb. 6**



**Abb. 7**



**Abb. 7**

ca. 20% der Fälle überraschende Nebenbefunde im Hinblick auf die Implantatplanung gefunden werden. Der Einsatz zur Diagnostik vor operativen Eingriffen kann zur Reduktion der Invasivität und folglich zur Senkung des Komplikationsrisikos und der postoperativen Beschwerden für den Patienten führen. Daher lautet die aktuelle Empfehlung der DGZMK, dass eine computergestützte Implantatplanung auf der Basis dreidimensionaler Röntgenverfahren mithilfe der DVT durchgeführt werden sollte.




Abb. 8

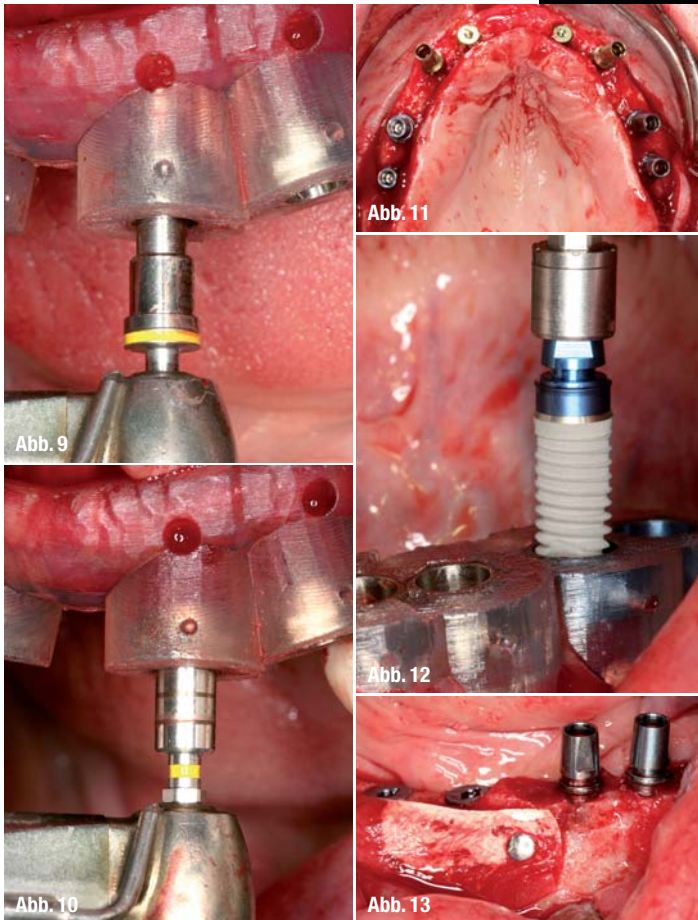


Abb. 9

Abb. 11

Abb. 12

Abb. 10

Abb. 13

chiges Aufklappen zur Darstellung aller anatomischen Strukturen kann oftmals im Sinne eines minimalinvasiven Behandlungskonzeptes verzichtet werden.<sup>1,3,8,10</sup> Zur korrekten Übertragung der dreidimensional orientierten präimplantologischen Planung haben sich verschiedene Verfahren etabliert.<sup>14,17</sup> Man unterscheidet dabei dynamische von statischen Verfahren. Dynamische Verfahren zeichnen sich durch die Möglichkeit einer intraoperativen Navigation aus. Diese erlauben dem Behandler, den Implantatbohrer räumlich frei zu führen, während dessen Position auf einem Bildschirm in Echtzeit und räumlich korrekter Relation, zu den im

**Abb. 8\_** Oberkiefer-Stereolithografie-modell mit knochengelagerter Bohrschablone (ExpertEase®, DENTSPLY Friadent).

**Abb. 9\_** Chirurgische Implantatbett-aufbereitung mit knochengelagerter Bohrschablone in situ.

**Abb. 10\_** Gewindeschneiden, Krestalbohren und schablonengeführte Implantatinserterion (XiVE® Ø 3,8 mm, DENTSPLY Friadent).

**Abb. 11\_** Zustand nach Implantatinserterion im Oberkiefer, Implantate in situ.

**Abb. 12\_** Schablonengeführte Implantatinserterion im Unterkiefer (XiVE® Ø 4,5 mm, DENTSPLY Friadent).

**Abb. 13\_** Knochenaugmentation und Fixierung des Augmentates mit resorbierbarer Membran und Membrannägeln (Bio-Oss®, Geistlich).

Vorfeld der OP angefertigten Bilddaten des Patienten, dargestellt wird.<sup>6</sup> Bei statischen Verfahren werden präoperativ hergestellte Bohrschablonen mithilfe von computergestützter Technik (CAS) angewendet.<sup>4,7,13,15,18</sup>

Grundlage der statischen Navigation ist eine dreidimensionale Bildgebung in Form einer digitalen Volumentomografie (DVT). Im Rahmen des Prinzips des „Backward Plannings“ legen Implantologe, Prothetiker und Zahntechniker zunächst über ein Wax-up die aus ästhetischer und funktioneller Sicht optimale zukünftige prothetische Versorgung fest. Diese Situation wird über eine röntgenopake Schiene festgehalten, die der Patient während einer DVT-Aufnahme trägt. Zur räumlichen Registrierung der Bilddaten mit der realen Situation werden die

### Das prothetische Ziel bestimmt die Wege der Chirurgie

Die dentale Implantologie hat sich in den letzten Jahren nachhaltig zur funktionellen und ästhetischen oralen Rehabilitation durchgesetzt. Zur optimalen Versorgung stehen unterschiedliche diagnostische und therapeutische Verfahren zur Verfügung.<sup>2</sup> Eine Technik, die präoperative Planung zu verbessern, stellt die Einbeziehung von dreidimensionalen DVT-Aufnahmen als Implantatplanungsgrundlage dar. Die genaue Kenntnis der anatomischen Situation erlaubt es, vorhandenes Knochenangebot auszunutzen, notwendige Augmentationen vorherzusehen und anatomische Strukturen sicher zu schonen.<sup>11</sup> Auf ein großflä-

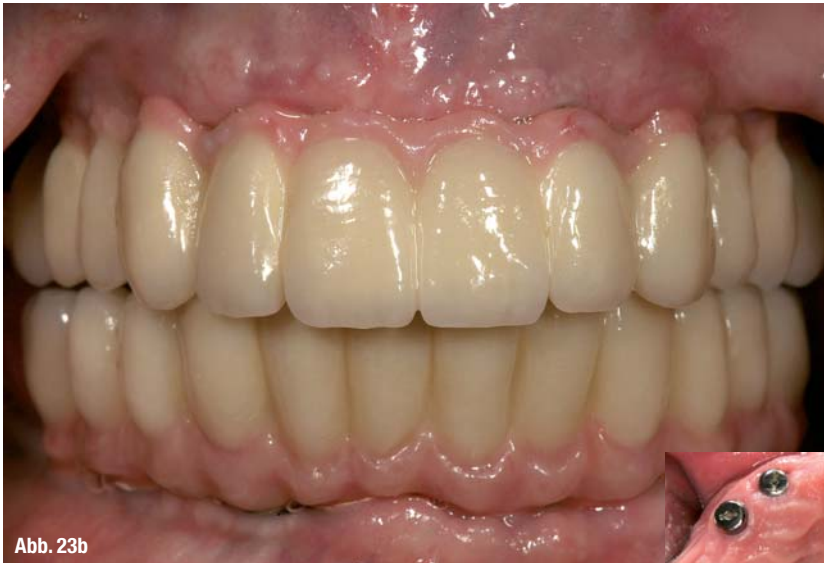

Abb. 23b

**Abb. 14\_** Versorgung der Implantate mit Gingivaformern nach Osseointegration und Freilegung.

**Abb. 15\_** Geschlossene Implantatabformung im Ober- und Unterkiefer.

**Abb. 16 und 17\_** Implantatabutment- und Gerüststeinprobe für Langzeitprovisorium (Therapeutikum).

**Abb. 18\_** Wachsaufstellung der Ober- und Unterkieferzähne für die Ästhetikeinprobe.

**Abb. 19\_** Kunststoffverblendete Langzeitprovisorien (LZP) auf Metallbasen zur muskulären Kiefergelenkadaptation, vor der Herstellung des definitiven implantatgetragenen Zahnersatzes.

**Abb. 20\_** CAD/CAM-generiertes Zirkon-Brückengerüst aus demselben virtuellen Datensatz wie das LZP.

**Abb. 21 und 22\_** Verblendete, vollkeramische Zirkonbrücken nach Fertigstellung im Labor.

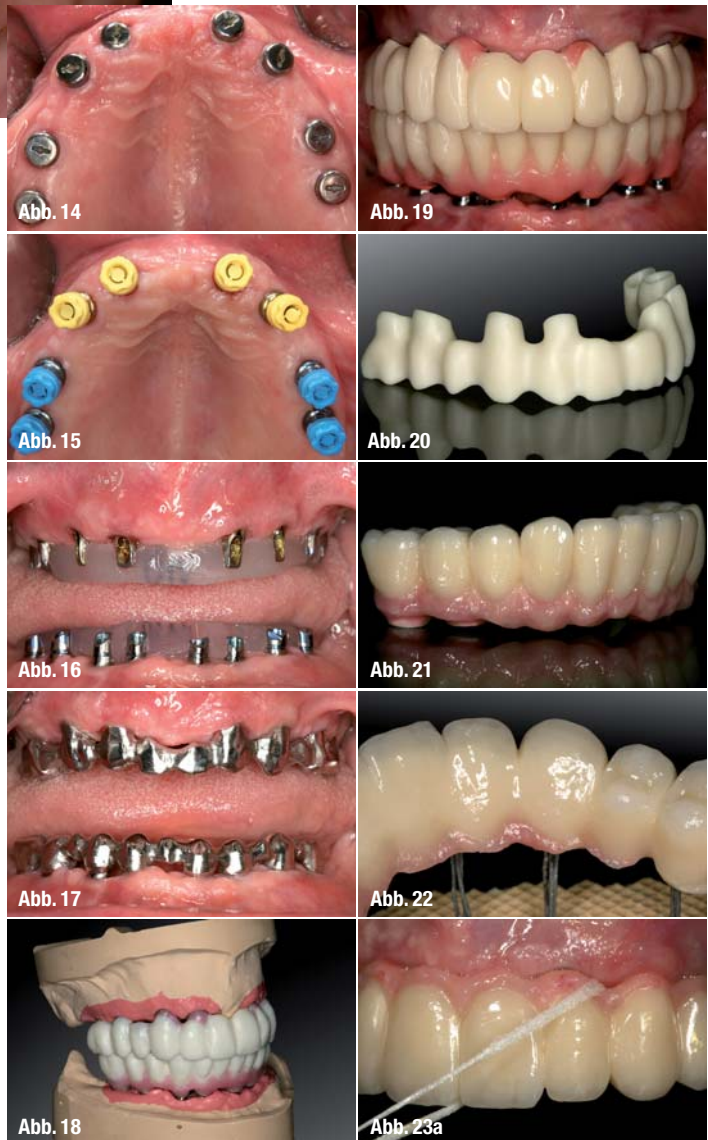
**Abb. 23a und b\_** Vollkeramische OK- und UK-Brücken zementiert in situ.

Schablonen entweder mit einem systemspezifischen Referenzkörper versehen oder direkt in Stereolithografie-Technik anhand der Bilddaten hergestellt. Die gewonnenen Bilddaten werden in der Regel im DICOM-Format in die Planungssoftware der entsprechenden Systeme übertragen. Diese Software erlaubt es, Implantate unter Berücksichtigung der prothetisch vorgegebenen Situation und des vorhandenen Knochenangebotes optimal virtuell zu platzieren. Dabei kann auf die Ansicht der Bilddaten in drei orthogonalen Schichten axial, koronal und sagittal sowie in einer dreidimensionalen Darstellung zurückgegriffen werden. Die Positionen der virtuell inserierten Implantate können dann entsprechend der computergestützten Planung auf Bohr- schablonen übertragen werden.

### Funktionelle und ästhetische Integration durch Präzision

In der oralen Implantologie ist eine präzise präoperative Planung zur Realisierung der Implantatposition aus chirurgischer und prothetischer Sicht unabdingbar. Statische, computergestützte Implantatplanungsprogramme ermöglichen die Einbeziehung der prothetisch angestrebten Suprakonstruktion bereits in der prächirurgischen Planungs-

phase. Von zentraler klinischer Bedeutung ist dabei die Übertragungspräzision von der virtuellen Behandlungsplanung am Computer auf die klinisch zu erreichende Implantatposition. In der Literatur wird die Genauigkeit statischer und dynamischer Navigationsverfahren mit 1 bis 2 mm angegeben. Diese Ergebnisse beziehen sich jedoch ausschließlich auf In-vitro-Versuche mit standardisierten Modellen aus Kunststoff.<sup>12,17</sup> Gehrke und Kalt bestätigten in ihren Studien, dass eine präzise Übertragung der virtuellen Implantatplanung auf den OP-Situs möglich ist.<sup>19</sup> Dennoch waren auch nennenswerte Abweichungen erkennbar. Zu berücksichtigen sind dabei maximale Abweichungen in der Vertikalen von bis zu 2 mm und maximale Winkelabweichungen von bis zu 16 Grad. Um Gefährdungen anatomischer Strukturen zu vermeiden, sollten daher Übertragungsabweichungen von 2 mm in alle Richtungen in Betracht gezogen werden. Insbesondere die lokale Knochenqualität



und -quantität scheinen die Abweichung von der geplanten Implantatposition zu beeinflussen. Es zeigte sich ebenfalls, dass die Übertragungsgenauigkeit über eine zweite, schablonengeführte Implantatbettbohrung deutlich verbessert werden kann. In weiteren Studien bleibt zu klären, ob neben der hülsengeführten Implantatbettaufräsbereitung eine zusätzliche hülsengeführte Insertion des Implantates zu einer Erhöhung der Übertragungsgenauigkeit führen würde. Grundsätzlich gilt jedoch, dass trotz moderner virtueller Navigationsverfahren weiterhin eine entsprechende chirurgische Ausbildung und operative Routine unabdingbar für den therapeutischen Implantatlangzeiterfolg sind. Während heute standardmäßig von der periimplantären Integration der Hartgewebe ausgegangen werden kann, stellt die ästhetische Integration des implantatgestützten Zahnersatzes sowie der umgebenden Weichgewebe häufig eine Herausforderung dar. Der Einsatz computergestützter Fertigungstechnologien zur Herstellung von implantatgetragenen Zahnersatz oder Teilen davon ist dabei für viele Anwender in Labor und Praxis zur Realität geworden. Neue CAD/CAM-Techniken setzen voraus, dass alle anerkannten werkstoffkundlichen sowie klinischen Präzisions- und Qualitätsanforderungen erfüllt und, wenn möglich, sogar verbessert werden. Erfolg und Aufwand sollten für den Anwender eine marktgerechte Wertschöpfung erbringen. Im Gegensatz zu vorgefertigten Implantataufbauten, die per Hand zeitaufwendig individualisiert werden müssen, ermöglichen ein- oder zweiteilige anatomische CAD/CAM-Aufbauten aus Titan oder Zirkonium eine natürliche Ausformung der periimplantären Weichgewebe unter Berücksichtigung der natürlichen Mukosatopografie und zukünftigen Kronenorientierung. Digitale Techniken ermöglichen ebenfalls die computergestützte Konstruktion und Fertigung von Brückengerüsten und Stegen mittels Frästechnik. Implantatversorgungen für sechs und mehr Implantate sind dadurch ohne Segmentierung möglich. Durch höchste Präzision in der Herstellungstechnik sollen aufwendige Nachbearbeitungsschritte, wie bei herkömmlichen Gussverfahren, entfallen. Der klinische Fall dokumentiert die Implantatbehandlung einer unbezahnnten Patientin. Von der Implantatnavigation bis zur CAD/CAM-Suprakonstruktion werden alle verfahrensrelevanten Schritte und Entscheidungskriterien beschrieben.

## Kontakt

### Dr. Peter Gehrke

Bismarckstraße 27  
67059 Ludwigshafen  
E-Mail: dr-gehrke@prof-dhom.de



Autor



Literaturliste

digital  
dentistry

# WorkNC<sup>®</sup>

## DENTAL

## Die Software macht den Unterschied!



**Standard-Software**  
(ausgebrochene  
Präparationsgrenze)



**WorkNC Dental<sup>®</sup>**  
(saubere  
Präparationsgrenze)

### WorkNC Dental<sup>®</sup> bietet:

- Implantaterkennung
- Kurze Fräszeiten
- Automatische Bohrbearbeitung
- 5-Achs Simultanbearbeitung
- Optimale Materialausnutzung
- Automatisches Trennen der Haltestifte
- Automatische Bearbeitung von Unterschnitten
- Offenes System – Verarbeitung aller Scandaten
- Bearbeitung auf allen Maschinen

**Sescoi<sup>®</sup>**

Wir machen das Programm.

