Einzelzahnversorgungen im Seitenzahnbereich

Eine Falldokumentation mit Lava Ultimate CAD/CAM-Restaurationsmaterial

Autor_Dr. Jürgen Tobias

Glaskeramik hat sich inzwischen in vielen Fällen zu dem Werkstoff der Wahl für ästhetische Einzelzahnversorgungen insbesondere im Frontzahnbereich entwickelt, der auch für Seitenzahnrestaurationen häufig zum Einsatz kommt. Zu den großen Vorteilen gehört, dass sich die Restaurationen im Chairside-Verfahren fertigen und innerhalb einer einzigen Behandlungssitzung eingliedern lassen. Außerdem lassen sich mit dem Material natürliche Zähne in optischer Hinsicht besonders gut imitieren. Zu den Nachteilen gehören eine hohe Sprödigkeit und geringere Biegefestigkeit des Werkstoffs beispielsweise im Vergleich zu Oxidkeramiken sowie eine gegenüber Schmelz deutlich höhere Abrasion am Antagonisten. Mit Lava™ Ultimate CAD/CAM-Restaurationsmaterial steht nun ein Werkstoff zur Verfügung, der verbesserte mechanische Eigenschaften aufweist und so vor allem im Seitenzahnbereich zu einer interessanten Alternative zu Glaskeramiken wird.

_Lava Ultimate Restaurationsmaterial kann wahlweise chairside mit den CAD/CAM-Systemen CEREC und inLab (Sirona Dental Systems) oder Laborsystemen (3M ESPE bzw. Straumann) verarbeitet werden und eignet sich für Einzelzahnrestaurationen auf natürlichen Zähnen und Implantaten. Es ist in einer hochtransluzenten Variante (HT) in vier Farben und in acht Farbtönen in niedrigtransluzenter Ausführung (LT) sowie für das CEREC und inLab-System in zwei Rohlingsgrößen (12 und 14 L) verfügbar.

_Mechanische Eigenschaften

Die vorteilhaften mechanischen Eigenschaften – z. B. hohe Elastizität (E-Modul = 12,77 GPa) und Biegefestigkeit (> 200 MPa) – sind laut Hersteller auf die besondere Materialzusammensetzung zurückzuführen. Folgende Angaben werden gemacht: Lava Ultimate besteht aus teils agglomerierten und teils nichtagglomerierten nanokeramischen Partikeln, die in einem mehrstündigen Hochtemperaturprozess in eine hoch vernetzte Polymermatrix eingebettet wurden. Der hohe Keramikanteil von rund 80 Gewichtsprozenten und die spezielle Herstellungsweise, die sich deutlich von der bei Compositen unterscheidet, sorgen gemeinsam für die hohe Festigkeit und Elastizität. Letztere führt u. a. zu einer sehr guten Schleifbarkeit und ausgezeichneten Randqualität der gefertigten Versorgungen, dahingegen wird bei Glaskeramik häufiger von unregelmäßigen Rändern und dem Ausbrechen in diesem Bereich berichtet. Der geringe Verschleiß am antagonistischen Schmelz ist neben der erwähnten Elastizität auch einer hohen Politurbeständigkeit zu verdanken, die aufgrund der Einbindung von Füllkörpern in sogenannten Nanocluster (agglomerierte nanokeramische Partikel) erzielt wird.

Abb. 1_ Ausgangssituation.
Abb. 2_ Farbbestimmung.
Abb. 3_ Präparation nach den Empfehlungen für vollkeramische Restaurationen.

Abb. 1

Abb. 2

Abb. 3

Abb. 4

Abb. 5

Abb. 4_ Ansicht des präparierten Zahnes von okklusal.
Abb. 5_ Situation nach Puderauftrag.

Im Folgenden wird der klinische Einsatz des von 3M ESPE als Resin Nano Keramik bezeichneten Werkstoffs anhand eines Patientenfalles beschrieben.

_Patientenfall

Die Patientin, 46 Jahre alt, wurde mit einer okklusalen Absplitterung an Zahn 35, der mit einem Goldinlay versorgt war, in der Praxis vorstellig (Abb. 1). Sie wünschte sich eine ästhetische, zahnfarbene Restauration. Aufgrund der sehr guten klinischen Erfahrungen mit Lava Ultimate bei Patienten, bei denen wie im vorliegenden Fall hohe Kräfte auf die Versorgung einwirken, wurde auch hier die Verwendung dieses Materials vorgeschlagen. Die Patientin war von der Möglichkeit der Neuversorgung des Zahnes in nur einer Behandlungssitzung gleich begeistert und willigte ein, die Behandlung wie geplant durchzuführen.

_Präparation

Die bestehende Versorgung wurde zunächst entfernt und die Zahnfarbe bestimmt (Abb. 2). Die Wahl fiel auf einen Block der Farbe A3 und da die natürliche Zahnsubstanz keine starken Verfärbungen aufwies, wurde die Transluzenz HT verwendet. Zur Überprüfung wurde der entsprechende Rohling noch einmal an die natürlichen Zähne gehalten und die Übereinstimmung der optischen Wirkung bestätigt. Es folgte die Präparation des Zahnes nach den Vorgaben, die auch für vollkeramische Restaurationen gelten (Abb. 3 und 4). Der Präparationsrand wird idealerweise in Form einer Stufe oder Hohlkehle gestaltet und darf nicht unterbrochen sein. Innenliegende Ecken und Kanten werden zudem stets abgerundet, um eine gleichmäßige Formgebung der Restauration zu ermöglichen und so deren Stabilität zu gewährleisten. Wichtig für die fräs-

Abb. 6_ Digitale Abformung.
Abb. 7_ Zuordnung der dreidimensionalen Modelle …
Abb. 8_ … des Ober- und Unterkieferquadranten …
Abb. 9_ … mithilfe des bukkalen Bissregistrats.
Abb. 10_ Halbautomatisches Einzeichnen der Präparationsgrenze.
Abb. 11_ Berechnung des vollanatomischen Konstruktionsvorschlags.
Abb. 12_ Finaler Vorschlag, der modifiziert werden kann.
Abb. 13_ Okklusionskontrolle am Bildschirm.
Abb. 14_ Virtuelle Positionierung der Versorgung im Rohling.

Abb. 6

Abb. 7

Abb. 8

Abb. 9

Abb. 10


Abb. 11

Abb. 12

Abb. 13

Abb. 14

Abb. 15_ Ausgeschliffenes Onlay: Die Ränder weisen keinerlei Ausbrüche bzw. Ungenauigkeiten auf.
Abb. 16_ Entfernen des Schleifzapfens.

Abb. 15

Abb. 16

technische Umsetzbarkeit ist, dass keine Unterschnitte entstehen.

_Abformung und Design

Nach Öffnen der Software CEREC SW 4.0.3 (Sirona Dental Systems) wurden das Material (Lava Ultimate), der geplante Restaurationstyp (Krone) und der Designmodus (Biogenerik individuell) festgelegt. Die Zähne im 2. und 3. Quadranten wurden gepudert (Abb. 5) und mit der CEREC Bluecam (Sirona Dental Systems) aufgenommen (Abb. 6): Neben dem Scan des Ober- und Unterkieferquadranten wurde außerdem eine digitale Bissregistrierung durchgeführt. Diese Aufnahme der Zahnreihen von bukkal ist notwendig, um die beiden Quadranten einander exakt zuordnen zu können (Abb. 7 bis 9). Die Zuordnung erfolgt, sobald der Scanvorgang abgeschlossen ist und das 3-D-Modell am Bildschirm des CEREC Acquisition Center (CEREC AC) auf Vollständigkeit geprüft wurde.
Nachfolgend wurde das virtuelle Modell getrimmt, der Präparationsrand eingezeichnet und die Einschubrichtung festgelegt (Abb. 10). Nun berechnet die Software automatisch einen Konstruktionsvorschlag, der auf Grundlage der Geometrie der Nachbarzähne und der hinterlegten Parameter für das gewählte Material erstellt wird (Abb. 11 und 12). Nach Überprüfung der Form – insbesondere unter Berücksichtigung der Kontaktpunkte mit Nachbarzähnen und den Zähnen des Gegenkiefers – und minimaler Veränderung des Vorschlags wurde ein Rohling der Größe 12 gewählt und die Restauration im Block positioniert (Abb. 13 und 14).

_Fertigung und Ausarbeitung

Die Versorgung wurde mit der Schleifeinheit CEREC MC XL (Sirona) hergestellt. Dank der leichten Schleifbarkeit des Materials nimmt der Vorgang nicht viel Zeit in Anspruch und der Werkzeugverschleiß ist erfahrungsgemäß geringer als bei der Bearbeitung von Glaskeramik. Außerdem ist durch die Elastizität von Lava Ultimate eine hohe Randgenauigkeit erzielbar (Abb. 15) – die Restaurationen lassen sich auch sehr gut mit Handinstrumenten ausarbeiten, ohne auszubrechen, und weisen in der Regel eine ausgezeichnete Passung auf, die sich voraussichtlich positiv auf die Langlebigkeit der Versorgungen auswirkt. Die Entfernung des Schleifzapfens erfolgte vor der Einprobe mit einem Gummirad, während für die weitere Ausarbeitung Sof-Lex Ausarbeitungs- und Polierscheiben (3M ESPE) in vier unterschiedlichen Körnungen von grob nach fein zum Einsatz kamen (Abb. 16 und 17). Anschließend wurde eine Ziegenhaarbürste mit SAPHIR Polierpaste (Renfert) angewendet (Abb. 18) und das Onlay mit einem Baumwollschwabbel auf Hochglanz poliert.

_Befestigung

Für die definitive Eingliederung wurde ein Kofferdam verwendet und Scotchbond Universal Adhäsiv in Kombination mit RelyX Ultimate Adhäsives Befestigungscomposite (beides 3M ESPE) gewählt. Hierzu wurde die Innenseite des Onlays mit dem CoJet System von 3M ESPE abgestrahlt (Abb. 19). Auf die präparierte Zahnoberfläche wurde im Total-Etch-Verfahren 35-prozentige Phosphorsäure appliziert, nach einer Einwirkzeit von 20 Sekunden abgespült und die

Abb. 17_ Politur mit Ausarbeitungs- und Polierscheiben …
Abb. 18_ … sowie einem Ziegenhaarbürstchen.

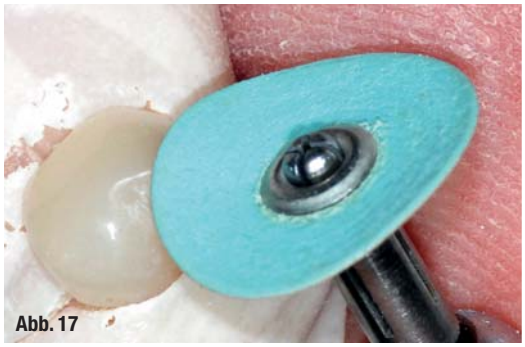
Abb. 17

Abb. 18

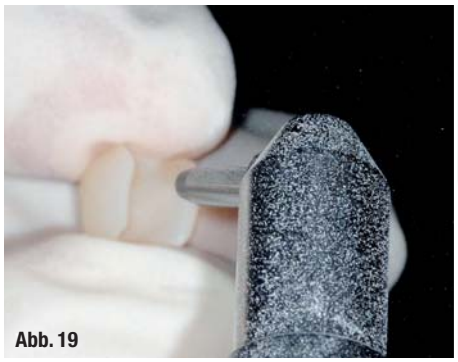
Abb. 19

Abb. 20

Abb. 21

Oberfläche mit Luft getrocknet. Es folgte die Applikation des Haftvermittlers (Abb. 20). Dieser wird stets für 20 Sekunden sowohl auf der Zahnoberfläche als auch auf der Innenseite der Versorgung (als Primer) eingerieben und für 5 Sekunden mit einem sanften Luftstrom verblasen, um eine gleichmäßig dicke und leicht angetrocknete Schicht zu erhalten. Das Befestigungscomposite wurde daraufhin direkt in die Restauration appliziert und diese im Patientenmund platziert und bis zum Härten des Materials stabilisiert (Abb. 21).
Zementüberschüsse lassen sich am besten mit einem Schwamm bzw. Baumwollschwabbel im noch nicht abgebundenen Zustand entfernen. Bei der empfohlenen Lichthärtung sollte jede Fläche der Versorgung 20 Sekunden bestrahlt werden (Abb. 22). Um die Bildung einer Inhibitionsschicht zu vermeiden und somit für eine ausgezeichnete Randintegrität der Restauration zu sorgen, kann vor der Polymerisation eine Schicht Glyceringel aufgetragen werden. Mit Sonde, Scaler und Zahnseide wurden schließlich verbleibende Materialüberschüsse vollständig entfernt. Die Okklusionskontrolle erfolgte mit blauem Okklusionspapier (Abb. 23). Da die Patientin sofort über ein angenehmes Gefühl beim Zubeißen berichtete und auch bei Nachlassen der Anästhesie das Onlay nicht als Fremdkörper empfunden wurde, konnte auf intraorale Anpassungen fast vollständig verzichtet werden. Abbildung 24 zeigt die finale Situation. Die Patientin ist mit der unauffälligen Versorgung äußerst zufrieden.

_Schlusswort

Wie der vorliegende Patientenfall zeigt, können mit Lava Ultimate bei geringem Aufwand Versorgungen mit ansprechender Ästhetik gefertigt werden. Alleine durch die Politur wird ein schmelzähnlicher Glanz erzeugt, eine Glasur sowie ein Brennvorgang sind nicht erforderlich. Daraus resultiert nicht nur eine Zeitersparnis gegenüber der Herstellung glaskeramischer Restaurationen, sondern auch der Vorteil, dass Patienten direkt von der geringen Abrasivität am Antagonisten profitieren können. Dank der höheren Festigkeit und Elastizität im Vergleich zu Glaskeramik ist das Material insbesondere für den Seitenzahnbereich sehr gut geeignet._

Abb. 19_ Vorbehandlung der Restaurationsinnenseite mit dem CoJet System.
Abb. 20_ Applikation des Haftvermittlers.
Abb. 21_ Einsetzen des Onlays.
Abb. 22_ Polymerisation.
Abb. 23_ Okklusionskontrolle.
Abb. 24_ Resultat.

_Autor

digital dentistry

Dr. Jürgen Tobias

1986 Examen (FU Berlin Zahnklinik Nord) • 1989 Gründung der eigenen Zahnarztpraxis in Schwäbisch Gmünd • Seit 1993 Vorsitzender des DRK-Ortsvereins Straßdorf • Seit 1995 CEREC-Anwender • Seit 2008 Lava C.O.S.-Anwender – Weiterbildung in den Bereichen Parodontologie, Funktionsdiagnostik, Implantologie und Lasertherapie – Geschäftsführer der Dentimed Ostalb GbR – Referent für Composite- und Keramiktechniken in Praxis und Labor – Veröffentlichungen in verschiedenen Fachzeitschriften zu den Themen Kunststoff- und Keramiktechnik – Mitglied zahlreicher Fachverbände • Seit 2010 Laseranwender – Referent für Laserzahnheilkunde

Kontakt:
Dr. Jürgen Tobias
Am Bahndamm 10, 73529 Schwäbisch Gmünd
Tel.: 07171 4761, Fax: 07171 44636
E-Mail: praxis@zahnarzt-tobias.de, www.zahnarzt-tobias.de

Autor

Abb. 22

Abb. 23

Abb. 24