

Guided Implant Surgery — eine Literaturrecherche

Autoren Dr. med. dent. Umut Baysal, Dr. Arzu Tuna, Dr. Rainer Valentin

Gegenüber konventionellen ermöglichen computergestützte, dreidimensionale Bohrschablonen intraoperativ eine exakte Führung der Bohrer. Basierend auf einer detaillierten Literaturrecherche setzt sich der vorliegende Artikel mit Vor- und Nachteilen dieser auseinander und veranschaulicht anhand eines Fallbeispiels unter Verwendung der Guided Implant Surgery die Anwendungsmöglichkeiten.

Klassische vs. 3-D-Bohrschablone

In der heutigen Implantattherapie ist neben der Freihandimplantation die Einbeziehung einer Bohr- oder Orientierungsschablone zur Übertragung der präoperativen Planung in vielen, insbesondere ästhetischen Indikationen Standard.¹ Dabei unterscheiden wir die konventionell hergestellte „klassische“ Bohrschablone von der 3-D-Bohrschablone.

Die klassische Bohrschablone ist eine einfache Orientierungsschablone mit eingearbeiteten Schlitzen oder Hülsen, die auf Basis der zweidimensionalen Panoramaaufnahme, der klinischen Situation und der Gipsmodelle hergestellt werden und nur einen ungefähren Anhaltspunkt zur Abschätzung der Implantatposition und Implantatausrichtung bietet. Hierbei ist mit Abweichungen der Implantatposition zur Idealposition besonders im Bereich des Apex mit $\geq 2,0$ mm zu rechnen.^{1,2} Die Implantatplanung kann dabei an der Panoramaaufnahme und am Sägeschnittmodell, dessen Erstellung nach einem Kompressionsabdruckverfahren und Ermittlung der Schleimhautdicke mittels dünner Injektionskanüle und aufgestecktem Gummistopp erfolgt (bone-sounding/mapping), durchgeführt werden. Die Orientierungsschablone berücksichtigt zwar unter Verwendung eines Wax- oder Set-ups die prothetische Planung, lässt jedoch wenige Rückschlüsse auf anatomische Gegebenheiten zu.

Im Gegensatz dazu steht die auf der Basis der geplanten prothetischen Ideallösung und den dreidimensionalen Datensätzen hergestellte 3-D-Bohrschablone. Sie ermöglicht intraoperativ die exakte Führung der Bohrer in allen Durchmessern und ggf. die Implantatinsertion. Somit kann eine exakte Implantatpositionierung in allen drei Ebenen durchgeführt werden. Dieses Verfahren der computergestützten, dreidimensionalen und navigierten Im-

plantologie ist genauer als die einfache Orientierungsschablone.³ Im Rahmen einer Metaanalyse wurden bei der intraoperativen Umsetzung der virtuellen Implantatplanung der verschiedenen computergestützten Bohrschablonen Abweichungen von 1,07 mm an der Implantatschulter und 1,63 mm an der Implantatspitze gezeigt.⁴

Es gibt nur wenige Untersuchungen, die die konventionelle Bohrschablone mit der 3-D-Bohrschablone vergleichen. Sarmet et al. zeigten hierbei, dass besonders im Apexbereich des Implantats die größte Abweichung zur ideal geplanten Position vorlag.² Die mittlere Abweichung lag bei den konventionellen Schablonen über 2 mm. Mit der Anwendung der 3-D-Bohrschablone konnte an den gleichen Modellen eine mittlere Abweichung kleiner 1,0 mm erreicht werden. Bezüglich des Freihandimplantierens konnten Nickenig et al. ebenfalls signifikante Unterschiede zur Implantation mittels 3-D-Bohrschablone zeigen.⁵ Im Apexbereich konnten die Abweichungen von 2,4 bis 3,5 mm mittels Freihandimplantieren durch die 3-D-Führungsschablonen auf 0,6 bis 0,9 mm reduziert werden.

Hohe Überlebensraten bedürfen jedoch einer sorgfältigen Planung mit genauer chirurgischer Umsetzung. Die Positionierung, Angulation und Insertionstiefe des Implantates ist dabei essenziell, um nachhaltige funktionelle und ästhetische Resultate zu erzielen.^{6,7} Schon früh wurde die Notwendigkeit einer sorgfältigen Planung in klinischen Studien gezeigt.⁸⁻¹⁰ Eine optimale Nutzung der klinischen und radiologischen Daten, unter Berücksichtigung der Interdisziplinarität von Prothetik und Chirurgie, führen zur Bestimmung der Anzahl und Position der zu setzenden Implantate.^{8,11,12}

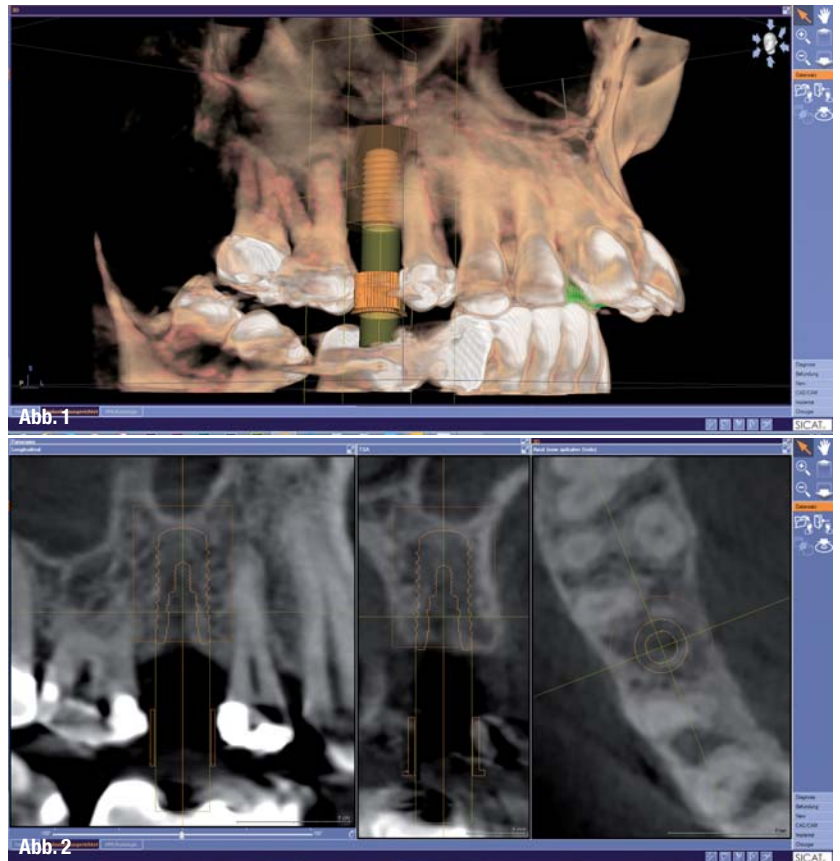
Metrische Abweichungen von der Idealposition können zu Hypersensibilitäten neuraler Strukturen und zur Verletzung anatomischer Areale führen.¹³ Deren



Beschädigung kann durch den Einsatz von 3-D-Bohrschablonen verhindert werden.^{14,15} Die konventionelle Standarddiagnostik beschränkt sich neben der Modellplanung an Situationsmodellen ausschließlich auf die zweidimensionale Bildgebung und lässt keine Rückschlüsse auf die unter der Schleimhaut befindliche Knochenmorphologie zu. Ergänzungen durch eine Schleimhautdickenmessung und dessen Übertragung auf ein Sägeschnittmodell liefern nur bedingt erforderliche Informationen. Die klassische Bohrschablone erfüllt nur den Anspruch einer einfachen Orientierungsschablone und hat in zwei Drittel der Fälle nichts mit der realen Knochen-situation zu tun.¹ Die genaue Evaluation der Knochenstrukturen ist durch die zweidimensionale Bildgebung nicht möglich, gibt keinerlei Auskunft über die Transversale und ist mit erheblichen Verzerrungen behaftet.¹⁶ Präzise Messungen sind wegen der gerätespezifischen Vergrößerung der Orthopantomografie von 1:1,25 unerfüllbar, sodass exakte Aussagen über die Lage von anatomisch wichtigen Strukturen nicht getroffen werden können.¹⁷ Bei klassischen Orientierungsschablonen liegt im Bereich des Apex die mittlere Abweichung zur geplanten Implantatposition bei über 2 mm.¹⁸ Generell sollte die klassische Orientierungsschablone der Freihandimplantation vorgezogen werden, bei der die mittlere Abweichung zur geplanten Implantatposition auf 6,1 mm steigt.^{1,5,19–22} Dieser einfache Ansatz der klassischen Schablone ist für Patienten ohne anatomische Einschränkungen in Bezug auf Knochenangebot, Dichte und räumliche Beziehung zu besonderen Nachbarstrukturen geeignet, die eine ordnungsgemäße Implantatinsertion ermöglichen.²³

Bildgebende Verfahren

Komplexere Fälle erfordern jedoch die Anwendung weiterführender, über die Standarddiagnostik hinausgehender bildgebender Verfahren.^{24,25} Im Konsensuspapier der European Consensus Conference 2009 und der Stellungnahme der American Academy of Oral and Maxillofacial Radiology 2000 wird die dreidimensionale Bildgebung als Mittel der Wahl in der bildgebenden Diagnostik nach dem ALARA-Prinzip empfohlen.^{26,27} Mit der Einführung der DVT-Technologie hat die dreidimensionale Bildgebung in den Praxen an Bedeutung gewonnen und das bei einer zehnfach geringeren Strahlenbelastung gegenüber dem klassischen CT.^{28–30} Zusätzlich wurde der DVT-Technologie eine hohe bildgebende Diagnostik und metrische Genauigkeit, welche die der klassischen CT übertreffen, und eine geringere Anfälligkeit gegenüber metallischen Artefakten nachgewiesen.^{31–34} Die alleinige Verwendung der dreidimensionalen bildgebenden Verfahren reicht jedoch zur genauen



Umsetzung der Implantatplanung nicht aus und führt bei Freihandimplantation trotzdem zu Abweichungen von 15 Grad in der Angulation, lateral von 2,4 bis 3,5 mm im Bereich der Implantat-schulter und am Apex von 2,0 bis 2,5 mm.⁵ Nur die Umsetzung der in der DVT gewonnenen Planungsdaten über 3-D-Bohrschablonen erfüllt den Anspruch der exakten Implantation mit hoher Verlässlichkeit.⁵ Die In-vitro-Anwendung verschiedener Navigationssysteme an Acrylmodellen resultierte im Vergleich zum Freihandimplantieren mit einer signifikant höheren Präzision und Reproduzierbarkeit der Implantation bezüglich Position, Angulation und Insertionstiefe.^{35,36} Insgesamt erzielen computer-gestützte Implantationen eine signifikant höhere Präzision als die konventionelle Freihandimplantation und schaffen die Voraussetzung für ein minimalinvasives Vorgehen (Flapless Surgery).^{37–39} Dadurch wird die postoperative Morbidität und Dauer des chirurgischen Eingriffes reduziert, was bei der klassischen Lappenpräparation für den Patienten mit Schmerzen und Beschwerden einherging.^{40–43} Relevant ist dies besonders bei älteren Patienten mit herabgesetztem Allgemeinzustand, jedoch verbessert es in allen Altersgruppen die Akzeptanz komplexerer Eingriffe.^{42–44} War Flapless Surgery stark durch anatomische Gegebenheiten wie der Breite des Alveolarfortsatzes (Breite mind. 7 mm), dem Vorhandensein von Unterschnitten (≤ 15 Grad) und vestibulären Kon-

Abb. 1 und 2_ Planung zweier Bone Level Implantate mit $\varnothing 4,1$ mm/10 mm und $\varnothing 4,8$ mm/10 mm.



Abb. 3

Abb. 3_ Farbcodiertes System mit Implantatbohrer.

kavität beschränkt, ist durch den Einsatz von 3-D-Bohrschablonen die Indikation stark erweitert worden.⁴⁵⁻⁴⁸

Mehrere Studien zeigen, dass eine erfolgreiche Osseointegration mit dem Einsatz der computer-gestützten Implantation in Kombination mit der Flapless Surgery erreicht werden kann und dass diese für den Behandler mit einer Steigerung der Sicherheit bezüglich des chirurgischen Eingriffes einhergeht.^{37,39,49,50}

Zur Genauigkeit der 3-D-Bohrschablonen liegen Ergebnisse sowohl von In-vitro- als auch In-vivo-Studien vor. Für die optimale prothetische Versorgung ist die krestale Position (Implantatschulter) entscheidend, dessen Mittelwerte von 0,27 bis 1,5 mm reichen. Die Mittelwerte der apikalen Abweichung zeigen immer größere Mittelwerte von 0,46 bis 2,99 mm.^{5,51-56}

Für die stereolithografische 3-D-Führungsschablonen konnten Ozan et al. in einer klinischen Studie (n = 110) Genauigkeiten von 1,11 ± 0,7 mm an der Implantatschulter und 1,41 ± 0,9 mm am Apex des Implantats erreichen.⁵² In einer weiteren klinischen Studie (n = 21) lagen die Genauigkeiten bei 1,45 ± 1,42 mm und 2,99 ± 1,77 mm. Dabei zeigten sie je-

Abb. 4_ Mögliche Einstellungen der Führungshülsen.

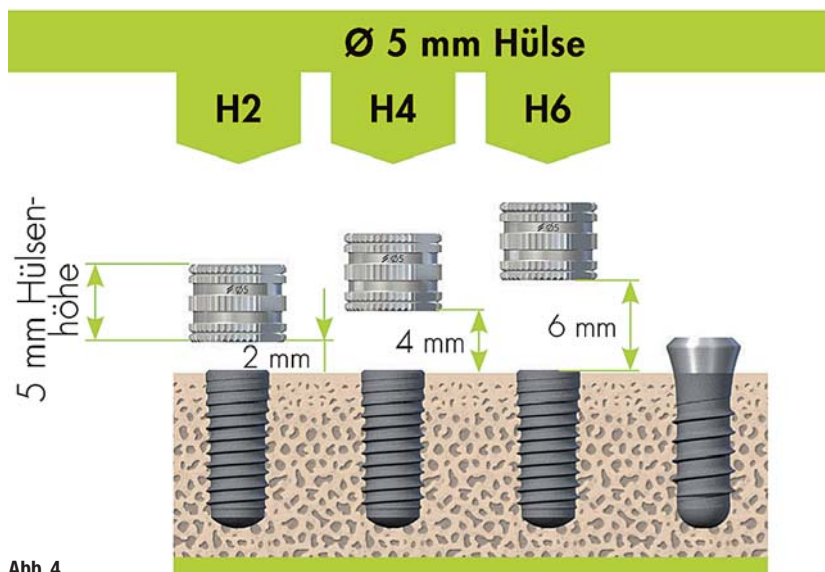


Abb. 4

doch erhebliche Abweichungen von 4,5 mm an der Implantatschulter und 7,1 mm an der Implantat-spitze, was in der Herstellungsweise der stereo-lithografischen Bohrschablone begründet liegt.⁵¹

_Parodontale und gingivale Abstützung im Vergleich

Im Rahmen einer retrospektiven Untersuchung an der Universität zu Köln (n = 185) wurde für das in dieser Kasuistik genutzte System (SICAT) mit voll geführter Masterhülse eine Abweichung von 0,3 ± 0,23 mm für die okklusale Position des Implantat-körpers und 0,46 ± 0,32 mm für die apikale Position gezeigt.⁵⁷

Einen signifikanten Einfluss auf die Genauigkeit hat die Art der Abstützung der 3-D-Bohrschablone. Sowohl Neugebauer als auch Ozan erreichten in der Anwendung von parodontal gestützten 3-D-Bohrschablonen höhere Genauigkeiten im Bereich der Implantatschulter als in der Anwendung von rein gingivalgetragenen 3-D-Bohrschablonen.^{52,56}

Die signifikant höhere Ungenauigkeit im krestalen Bereich der gingivalgestützten Bohrschablonen (n = 36), im Vergleich zu den parodontalgestützten Bohrschablonen (n = 149), ist auf die schlechtere Repositionierung zurückzuführen, zeigt aber in der Studie im apikalen Bereich keinen signifikanten Unterschied und bietet ebenfalls ein hohes Maß an Sicherheit bezüglich der Schonung sensibler Regionen.⁵⁷ Einige Autoren sehen vor allem bei zahnlosen Patienten mit starker Atrophie eine höhere Anfälligkeit zu stärkeren Abweichungen bezüglich gingival-gestützter 3-D-Bohrschablonen.⁵⁸

Kalt und Gehrke fanden jedoch keinen signifikanten Unterschied – weder an der Implantatschulter noch an der Implantat-spitze – bezüglich parodontaler zu gingivaler Abstützung.⁵⁹ Einige Studien beschreiben signifikante Unterschiede zwischen den Anwendungen im Ober- oder Unterkiefer.

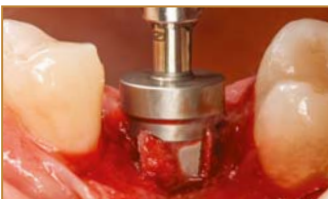Ozan et al. realisierten signifikant geringere Werte für den Oberkiefer im Bereich der Achse, und Widmann et al. fanden die Reproduzierbarkeit für den Unterkiefer als geringfügig günstiger.^{52,60} Die Ergebnisse von Ozan et al. werden mit den Ergebnissen von Neugebauer bestätigt, die einen hoch signifikanten Unterschied ($p \leq 0,01$) in der Achse zwischen Oberkiefer und Unterkiefer zeigt.^{52,56} Die Winkelabweichung ist mit 6,17 ± 3,38 Grad im Oberkiefer und mit 7,99 ± 5,42 Grad im Unterkiefer für den Oberkiefer als günstiger zu bewerten. Bezüglich der Winkelabweichung lassen sich signifikant geringere Abweichungen ($p \leq 0,05$) mit dem Gebrauch des Guide Systems (3,48 ± 1,15 Grad) zum rein pilotgeführten System (7,67 ± 4,81 Grad) erreichen. Kalt & Gehrke (2008) beobachteten Winkelabweichungen ≥ 10 Grad an Implantaten, die in einen in der Breite im Bereich der Implantatschulter redu-

Aurea®

phibo^φ

Aurea®: Design. Funktionalität. Ästhetik.

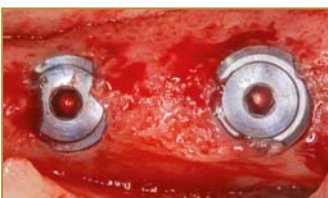We decode nature.



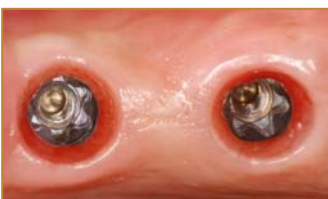Tiefen- / Anschlagstop



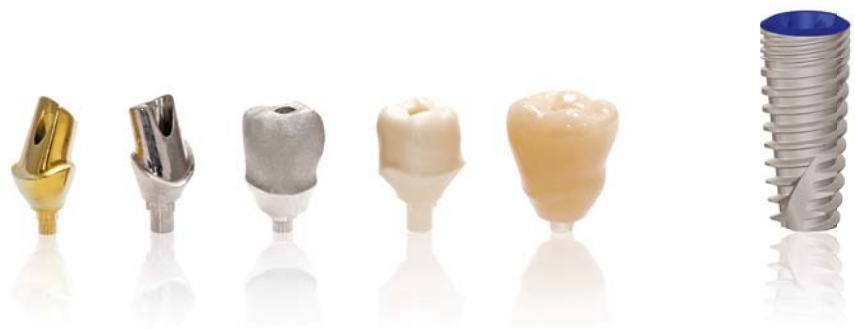Mehrfachbohrer mit Sammelkammer für autologes Knochenmaterial



Innenliegende Deckschraube und Knochenüberlagerung an der Implantatschulter bei Freilegung



Konische Innensechskantverbindung mit einer basalen parallelwandigen Torxverbindung



“Aufgrund meiner langjährigen Erfahrung mit unterschiedlichen Implantatsystemen, knochenerhaltenden Maßnahmen und augmentativen Verfahren stelle ich fest, dass dieses System hervorragende Resultate zeigt.”

*Dr. med. dent. Jörg Munack, M.Sc.,
ZahnMedizinischesTeam am Aegi (www.zmtaa.de),
Hannover*

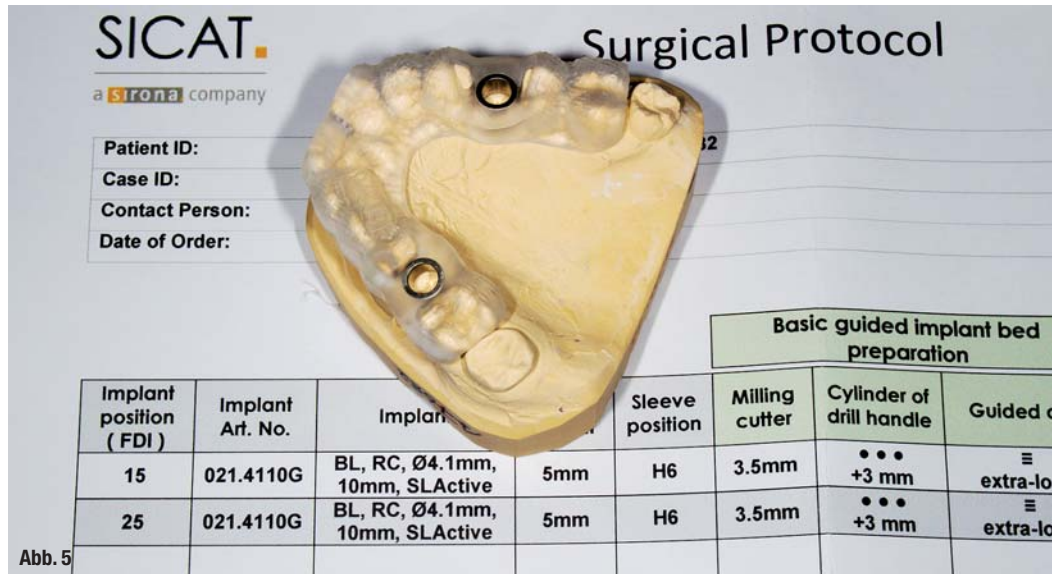

“Darüber hinaus bietet das System sowohl im implantologischen als auch prothetischen Bereich komplette Lösungen für das Labor und die Praxis.”

*Dr. med. dent. Jens Becker, M.Sc.,
ZahnMedizinischesTeam am Aegi (www.zmtaa.de),
Hannover*



Abb. 5_ Das chirurgische Protokoll mit Angaben über Bohrer und Bohr­löffel wird mit der Bohrschablone mitgeliefert.



zierten Knochen inseriert wurden, und begründeten dies in der fehlenden Führung auf den ersten Millimetern bei der weiteren manuellen Aufbereitung.⁵⁹ Diesem Problem kann mit der Anwendung von vollgeführten Systemen entgegengewirkt werden. Weiterhin besteht kein signifikanter Unterschied zwischen den 3-D-Bohrschablonen stabilisiert bei Freundsituationen oder Schaltlücken. Dies zeigte sich in den Studien von Behneke et al., van Assche et al. und Neugebauer et al.^{54,56,61}

klagte die zwei Schaltlücken Regio 15 und 25. Zur weiterführenden Diagnostik wurde ein DVT angefertigt. In Bezug auf die Implantation lagen keine allgemeinanamnestischen Bedenken vor.

Digitale Planung

Die Auswertung und digitale Planung der Implantate erfolgte mit SICAT Implant (SICAT). Die intuitive Bedienung der Software und die Darstellung von verschiedenen Ansichten des virtuellen Implantatkörpers ermöglichen eine genaue Beurteilung des Knochenangebots und der prothetischen Lage. Anhand der Datenbank mit allen gängigen Implantatherstellern bietet SICAT Implant eine offene Schnittstelle. In diesem Fall wurden zwei Bone Level Implantate der Firma Straumann (Ø 4,1 mm/10 mm und Ø 4,8 mm/10 mm) eingeplant (Abb. 1 und 2). Der Datensatz wurde auf CD gebrannt und mit einem Modell des Oberkiefers (Superhartgips) zu SICAT geschickt.

Klinisches Vorgehen

An der folgenden Kasuistik soll das klinische Vorgehen der voll geführten Implantation mittels 3-D-Bohrschablone (SICAT) dargestellt werden. Die 48-jährige Patientin stellte sich erstmalig im Juni 2014 in unserer Praxis vor. Die Patientin be-

Straumann Guided Surgery

Das Straumann Guided Surgery System bietet eine ausgesprochen anwenderfreundliche Handhabung. Das farbcodierte System hat durch die Bohrlöffel eine sehr präzise Führung der Implantatbohrer mit einer physischen Tiefenkontrolle (Abb. 3). Das Besondere an dem System ist die Möglichkeit, auf verschiedene anatomische Gegebenheiten einzugehen. Anders als bei anderen vollgeführten Systemen (z.B. CAMLOG Guide) kann die Position der Führungshülse auf eine von drei unterschiedlichen Höhen (2 mm, 4 mm, 6 mm) festgelegt werden. So kann bei dicken Schleimhautverhältnissen oder engen Schaltlücken die Führungshülse auf 6 mm und bei eingeschränkter Mundöffnung auf 2 mm über Knochenniveau eingestellt werden (siehe Abb. 4).

Abb. 6_ Örtliche Betäubung.
Abb. 7 und 8_ Präparation eines vestibulär gestielten Lappens. Kontrolle des Lagers zwischen jeder Sequenz mit einer Sonde.
Abb. 9_ Durchführung der Implantatbetaufbereitung nach dem mitgelieferten chirurgischen Protokoll.

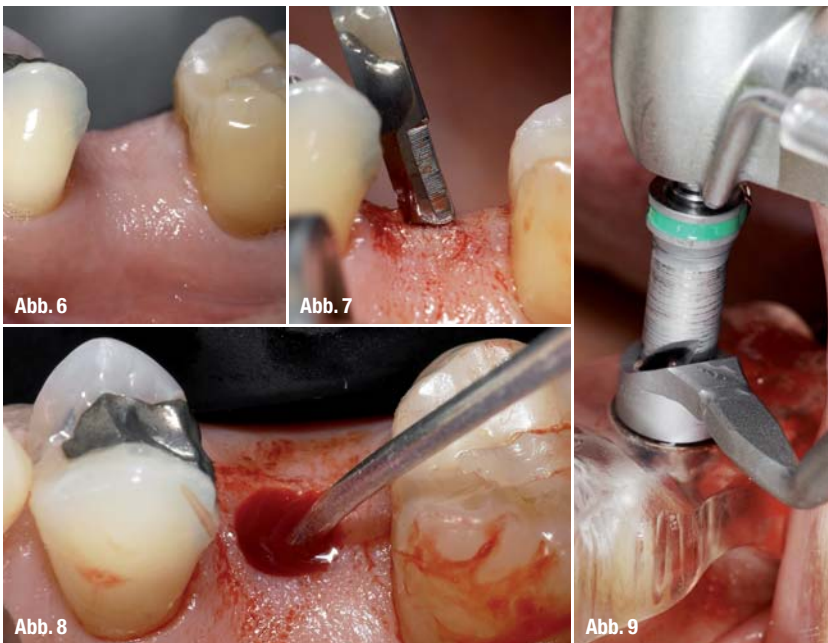

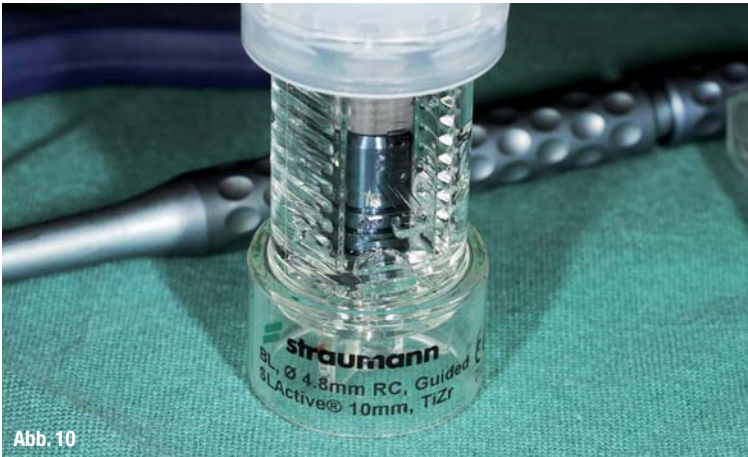


Abb. 10



Abb. 11

Die Stanzung der Gingiva, Implantatbettaufbereitung und die Implantatinsertion unterliegen dem vollgeführten Workflow. Das chirurgische Protokoll mit Angaben über Bohrer und Bohrlöffel wird mit der Bohrschablone mitgeliefert (Abb. 5). Neben den Bone Level Implantaten können auch die Standard Plus Implantate verwendet werden. Die Bohrlöffel bestehen aus rostfreiem Stahl und gewährleisten eine spanfreie Implantatbettaufbereitung.

_Chirurgisches Vorgehen

Nachdem der Sitz der Bohrschablone geprüft wurde, erfolgte die örtliche Betäubung (Abb. 6). Aufgrund der guten keratinisierten Umgebung konnte auf eine krestale Schnittführung verzichtet werden. Mithilfe der Gingivastanze (Straumann) wurde der geplante Zugang für die Implantatinsertion leicht markiert. Es folgte die Präparation eines vestibulär gestielten Lappens der nach Deepithelisierung in eine präparierte Tasche zwischen Mukosa und Periost vestibulär eingeschlagen wurde (Abb. 7 und 8). Die Implantatbettaufbereitung wurde nach dem mitgelieferten chirurgischen Protokoll durchgeführt (Abb. 9). Das Lager wurde zwischen jeder Sequenz mit einer Sonde (Aesculap) kontrolliert (Abb. 8). Nach erfolgter Aufbereitung wurde das geplante Implantat (Abb. 10) inseriert (Abb. 11) und es folgte die postoperative Kontrolle mit einem Zahnfilm (Abb. 12). Anschließend wurde der Implantatkörper mit einem flachen Gingivaformer (Ø 5 mm/ 2 mm Höhe) verschlossen (Abb. 13).

_Schlussfolgerung

Die Resultate der Literaturrecherche zeigen, dass durch die Anwendung einer dreidimensional geplanten Bohrschablone mit gleichzeitig vollgeführter Implantatbettaufbereitung ein hohes Maß an Genauigkeit, unter Schonung sensibler Regionen, erreicht werden kann.

Man darf annehmen, dass die größte Fehlerquelle des Verfahrens in der eigenen Planung liegt. Es be-

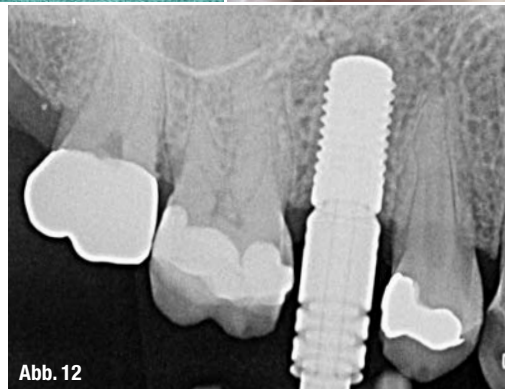

Abb. 12

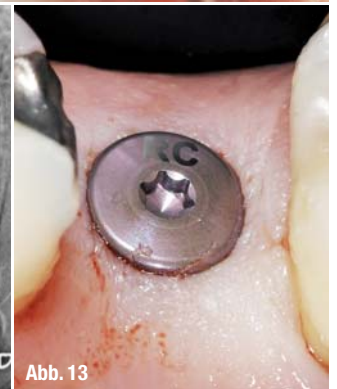


Abb. 13

darf der genauen Diagnostik und Interpretation der anatomischen Strukturen zur präzisen Einhaltung des geforderten Sicherheitsabstandes, welcher in der Literatur mit 1,0 bis 2,0 mm angegeben wird.⁶²⁻⁶⁵ Sicherheitsabstände werden mit dem Dreifachen der Standardabweichung bestimmt.⁶⁶ Die Anwendung eines vollgeführten Systems sollte bei Implantationen in näherer Nachbarschaft zu sensiblen Strukturen, wie den Nervus alveolaris inferior, mit einem Sicherheitsabstand von 1,5 mm obligat sein. Die Rehabilitation erfolgt dabei unter Reduktion der Risiken mit gesteigertem Komfort für den Patienten.

Abb. 10 und 11 Insertion des geplanten Implantats.

Abb. 12 Postoperative Kontrolle mit einem Zahnfilm.

Abb. 13 Verschluss des Implantatkörpers mit einem flachen Gingivaformer (Ø 5 mm/ 2 mm Höhe).

_Kontakt

digital
dentistry



Dr. med. dent.

Umut Baysal

Große Brinkgasse 29

50672 Köln

u.baysal@gmx.de

Infos zum Autor

