

Gesichtsscanner unterstützen Behandlungsplanung

Autor _Priv.-Doz. Dr. Dr. Lutz Ritter

Gesichtsscanner helfen Mund-Kiefer-Gesichtschirurgen sowie Kieferorthopäden bei der Behandlungsplanung und Patientenkommunikation. Dafür ist jedoch mehr erforderlich, als nur ein Bild der Gesichtsoberfläche zu erzeugen, wie dies im Markt befindliche Stand-Alone-Lösungen anbieten. Der Anwender muss diesen Scan dann erst mit einer separat erstellten Röntgenaufnahme kombinieren. Dieses Verfahren birgt das Risiko von Ungenauigkeiten. Eine einfachere und deutlich präzisere Lösung bietet der integrierte Facescan. Er überlagert die Oberflächendaten des Patientengesichts mit simultan gewonnenen 3D-Röntgendaten. Das Ergebnis ist nicht nur visuell überzeugend, es erleichtert auch Befundung und Operationsplanung.

_In unserer Praxis kommt das DVT-Gerät GALILEOS mit integriertem Facescan mehrmals wöchentlich zum Einsatz – überwiegend bei Patienten mit auffälligem extraoralen Befund wie Asymmetrien des Gesichts, angeborenen oder erworbenen Wachstumsveränderungen sowie Veränderungen der Weichteile durch konservativ kieferorthopädische oder chirurgische Behandlungsmethoden. Der Gesichtsscanner liefert eine originalgetreue 3D-Abbildung der Oberfläche und gestattet somit eine Analyse und Beurteilung der Gesichtsproportionen, einschließlich der Nasen-, Lippen- und Kinnkonfiguration. In Fällen, die asymmetrisch sind, hilft die dreidimensionale Darstellung des Gesichts, um die Schiefelage genau zu bewerten. Auf Basis dieser Daten wird der klinische Befund und im Anschluss ein kieferorthopädischer oder kieferorthopädisch-kieferchirurgischer Behandlungsplan erstellt. Auch kann der Facescanner ohne Röntgenstrahlung betrieben werden – um etwa im ästhetischen Bereich Ausgangsbefund und Verlauf zu dokumentieren.

_Bessere Planung und Dokumentation

Gutes Bildmaterial und eine präzise Analyse der Ausgangssituation sind immer dann besonders wichtig, wenn eine kieferorthopädische Versorgung durch einen chirurgischen Eingriff ergänzt werden soll. Denn nicht selten vergehen zwischen dem letzten Patientenbesuch und der OP-Planung einige Tage oder gar Wochen. Nimmt man sich dann die Unterlagen des Patienten wieder vor, können die Zusatzinformationen, die ein 3D-Facescan liefert, eine sinnvolle Unterstützung bei der Vorbereitung sein. Auch während des Eingriffs hilft oft ein Blick auf den Scan – etwa, um das geplante Procedere zu überprüfen. Nach Abschluss einer Behandlung dienen die Aufnahmen unserer sorgfältigen Dokumentation. Weil wir gerade im Gesicht viele verändernde Operationen durchführen, ist es gut, wenn man das Ergebnis mit der Planung noch einmal vergleichen kann. Die Dokumentation des „Vorher-Nachher“ ist natürlich auch für die Patientenkommunikation wichtig. Zum einen, um den Behandlungserfolg zu veranschaulichen und damit die Zufriedenheit zu erhöhen. Zum anderen aber auch zur Absicherung für den Fall, dass ein Patient bspw. eine andere Vorstellung vom Behandlungsergebnis hatte.

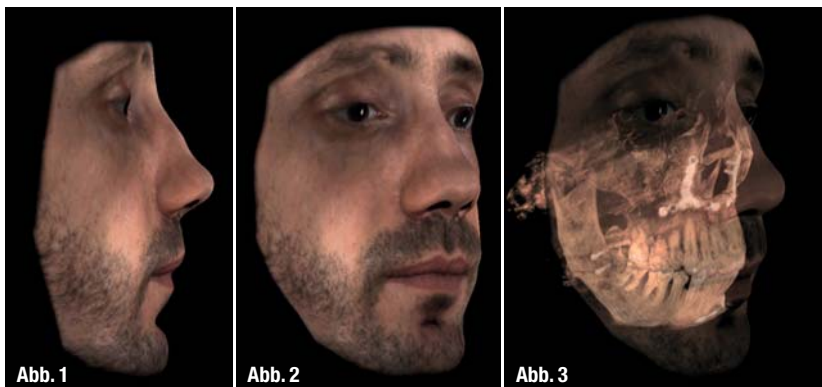_Präzise Überlagerung, keine Verzerrungen

Um bei den vielen komplexen Fällen in unserer Praxis möglichst optimale Ergebnisse zu erzielen, haben wir uns gleich zur Eröffnung unseres Fach-

Abb. 1 _Ausgangsbefund mit supramentaler narbiger Einziehung nach bimaxillärer Umstellungsosteotomie.

Abb. 2 _Ausgangsbefund von schräg frontal.

Abb. 3 _Präoperative Situation mit überlagerten Röntgen- und Oberflächendaten.



zentrums bewusst für ein DVT mit integriertem Facescan entschieden. Das System ist deshalb viel präziser, weil die Oberflächen- und die 3D-Röntgendaten gleichzeitig in demselben Koordinatensystem aufgenommen und vom Computer deshalb geometrisch korrekt zugeordnet werden. Die nachträgliche Kombination eines Gesichtsscans mit einem separat erstellten Röntgenbild kann diese Präzision nicht erreichen. Denn zum einen entstehen Ungenauigkeiten bei der manuellen Registrierung von Röntgen- und Gesichtsaufnahmen. Zum anderen hat man den Nachteil, dass der Patient mit zwei verschiedenen Geräten aufgenommen werden muss. Dabei lässt es sich kaum vermeiden, dass die Positionierungen voneinander abweichen und so weitere Ungenauigkeiten entstehen. Auch die auf den Facescans basierenden Front- und Lateralansichten sind beim integrierten System von deutlich besserer Qualität. Weil die Aufnahmen aus den 3D-Daten des Scans errechnet werden, gibt es zudem keine Verzerrungen. Die Optik digitaler Spiegelreflexkameras, die üblicherweise für solche Aufnahmen eingesetzt werden, liefert annähernd gute Ergebnisse nur, wenn man einen großen Abstand und eine entsprechend große Brennweite wählt.

_Mehr Verständnis in die Behandlung

Weil Gesichtsscanner in der Zahnmedizin hauptsächlich in der Mund-, Kiefer- und plastischen Gesichtschirurgie zum Einsatz kommen, werden sie bislang hauptsächlich im universitären Umfeld genutzt. Sicher sind die Systeme auch wegen ihres Platzbedarfs und der Anschaffungskosten nicht für jede Praxis geeignet. Doch dass die integrierte Technologie die Hauptnachteile heutiger Systeme beseitigt, macht sie auch für den niedergelassenen Arzt interessant. Nicht zuletzt, weil sie in der Beratung hilfreich ist. Denn hochwertige, anschauliche Aufnahmen erleichtern dem Patienten die Identifikation und Vorstellung der anatomischen Strukturen sowie das Verständnis für die geplante Behandlung. Zukünftig bieten Facescanner noch weitere Möglichkeiten in der Patientenberatung und Behandlungsplanung: Wenn die Gesichtsaufnahmen mit einem Bearbeitungsprogramm kombiniert werden, kann die geplante Veränderung vorab digital visualisiert werden. Das erleichtert dem Patienten die Vorstellung des Behandlungsergebnisses und erhöht dadurch das Therapieverständnis.

_Fallbeispiel

Der Patient stellte sich nach bimaxillärer Umstellungsosteotomie und operativer Korrektur der Kinnrücklage vor. Als störend wurde vor allem die

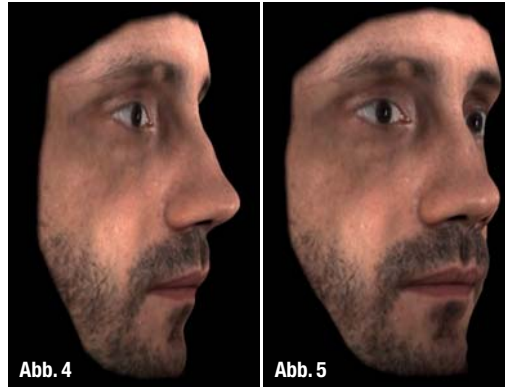


Abb. 4_ Zustand nach Narbenlösung und Augmentation der supra-orbitalen Falte.

Abb. 5_ Postoperative Situation von schräg frontal.

supra-orbitale narbige Einziehung empfunden. Ein präoperativer Facescan und DVT stellte das verbliebene Metall sowie die mental unvollständige ossäre Regeneration und die daraus resultierende weichteilige Einziehung zweifelsfrei dar (Abb. 1–3). Wir empfehlen dem Patienten eine Metallentfernung und einen knöchernen Aufbau der Hart- und Weichgewebstexturen zur Reduktion des supra-orbitalen Defizits. Das postoperative Bild zeigt den Erfolg nach sechs Monaten (Abb. 4 und 5).

_Fazit

In DVT-Systeme integrierte Gesichtsscanner bieten bei kieferorthopädischen sowie bei mund-, kiefer- und gesichtschirurgischen Behandlungen eine Reihe von Vorteilen. Zum einen kann der Behandler die Gesichtsaufnahmen bei der Behandlungsplanung, -durchführung und -dokumentation einsetzen. Zudem gibt die 3D-Darstellung kurz vor oder auch während der Operation noch einmal eine gute Orientierung. Die Aufnahme des Patientengesichts kann darüber hinaus als Dokumentation des Behandlungsverlaufs sowie als Vorher-Nachher-Vergleich der klinischen und ästhetischen Situation eingesetzt werden. Dem Patienten erleichtert sie das Verständnis von geplanten Behandlungsmaßnahmen.



Sirona
Infos zum Unternehmen

_Kontakt

digital
dentistry



Priv.-Doz. Dr. Dr. Lutz Ritter

Facharzt für Oralchirurgie,
Facharzt für Mund-Kiefer-Gesichtschirurgie
Fachzentrum Ritter & Ritter
Marktplatz 39–41, 53773 Hennef
Tel.: 02242 9676-10
info@fachzentrumritter.de
www.fachzentrumritter.de

Infos zum Autor

