Behandlung skelettaler Klasse III-Malokklusion mit nicht angelegten oberen seitlichen Schneidezähnen

Autoren: Dr. med. Dr. med. dent. Rainer Fangmann, M.Sc., Dr. med. dent. Reiner Reinhold Franke, ZTM Fabian Zinser

Die Nichtanlage von Zähnen gehört zu den verbreitetsten Anomalien und betrifft vorzugsweise das bleibende Gebiss. Da Aplasien eine erbliche Basis haben dürften, liegt der Anteil der Personen mit mäßiger Hypodontie unter den Geschwistern weit über dem Populationsdurchschnitt.

„Aplasien permanenter Zähne sind nicht ungewöhnlich. Sie repräsentieren die häufigste kraniofaziale Malformation mit einer Prävalenz von 1,5 bis 11,3 Prozent. Die Prävalenz nicht angelegter oberer lateraler Inzisiven wird zwischen einem und zwei Prozent angegeben. Obwohl der Entstehungsmechanismus noch nicht vollständig geklärt werden konnte, gelten – mit der Identifikation von zwei Genen (PAX9, MSX1) – genetische Ursachen als wichtige (Co-)Faktoren bei der Entstehung nonsyndromaler Hypodontien."[1,2]
Bei der Behandlung von Aplasien der oberen 2er steht der Kieferorthopäde vor der therapeutischen Entscheidung des Lückenschlusses oder der Lückenöffnung mit späterer Brückenversorgung oder implantatprothetischer Versorgung. Diese kann erst nach abgeschlossenem Wachstum durchgeführt werden, da andernfalls eine Infraposition des Implantats und somit ein ästhetischer Misserfolg resultiert.[3–5]

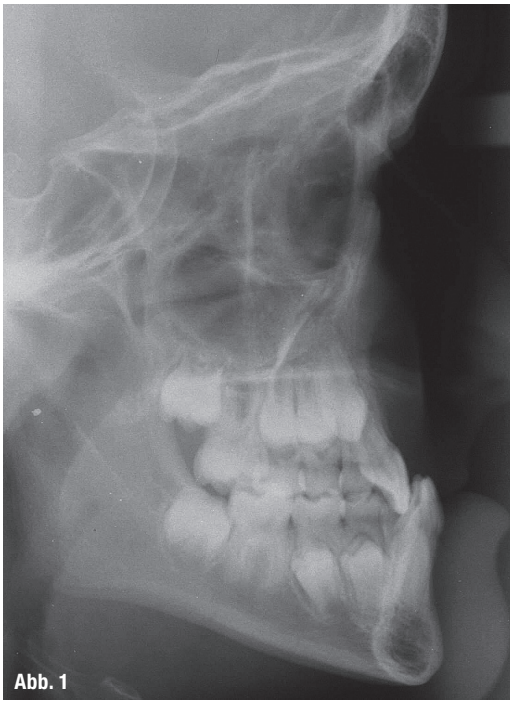

Abb. 1: Fernröntgenseitenbild.

Zur Klärung dieser Entscheidung sind „folgende Parameter zu berücksichtigen:
- Ausmaß und Lokalisation der Lücken
- Art der Dysgnathie und der Okklusion
- extraorale und intraorale ästhetische Faktoren
- parodontaler Zustand und Knochenangebot
- Motivation, Mundhygiene und ökonomische Verhältnisse

Aus implantologischer Sicht ist ein adäquates Platzangebot die Grundvoraussetzung für eine implantologische Versorgung. Dabei zu beachten sind der interimplantäre Abstand von 3 mm und der Abstand vom Implantat zum Nachbarzahn von 1,5 mm.[6] Auch der ausreichende Abstand zu den benachbarten Zahnwurzeln muss gewährleistet sein. Eine radiologische Kontrolle muss präimplantologisch erfolgen, um insbesondere die Abstände der Wurzelspitzen zu eruieren. Die durchschnittliche Breite oberer lateraler Inzisivi wird mit 7 mm im Bereich der Kontaktpunkte und 5 mm auf Höhe der Zahnhälse angegeben.[7] Da hier Durchschnittswerte angegeben wurden, sind auch kleinere Werte zu erwarten. Vor allem bei Nichtanlagen sind kleinere Werte jedoch wahrscheinlich, daher muss häufig auf durchmesserreduzierte Implantate unter 4 mm Breite zurückgegriffen werden. Diese Richtwerte muss der Kieferorthopäde bereits in seine Behandlungsplanung einarbeiten."[8]

Literaturliste

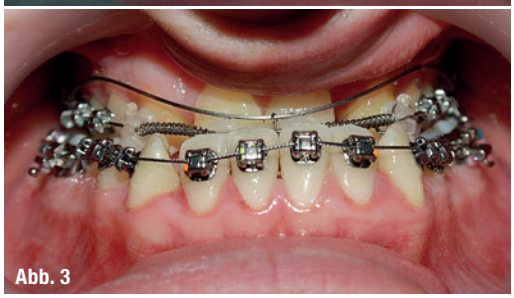

Abb. 2: Ausgangssituation intraoral. – **Abb. 3:** KFO-Apparatur in situ.

Folglich gilt für die Einzelzahnlücke eine Lückenbreite minus 3 mm als maximaler Implantatdurchmesser. Auch kann kieferorthopädische Lückenöffnung zu einem Papillenverlust führen, der später chirurgisch oder prothetisch kompensiert werden muss. Hier ist die Einschätzung des Gingivatyps durch das behandelnde Team vorab sinnvoll.

Ätiologie und Genese einer skelettalen Klasse III-Malokklusion

Die Behandlung von skelettalen Klasse III-Dysgnathien stellt eine der größten Herausforderungen für die kieferorthopädische Behandlung dar. Aufgrund der Komplexität, der Diagnose, der Prognose und der Langzeitstabilität des Behandlungsergebnisses ist diese Malokklusion als besonders schwierig einzustufen. Die Entstehung einer Klasse III-Dysgnathie ist nicht abschließend geklärt. Aufgrund der familiären Häufung wird jedoch eine deutliche genetische Ätiologie vermutet, jedoch scheint die Ausprägung der Fehlstellung individuell und durch äußere Faktoren wie z. B. funktionelle und weichgewebige Faktoren beinflussbar.[9] Daher gibt es zu jeder individuellen Form der Progenie eine individuelle Therapieoption, abhängig vom Grad der skelettalen Diskrepanz, dem skelettalen Muster und dem Alter des Patienten.[10] Demnach sind in milden Formen durchaus dentale Kompensationen im Sinne einer Camouflage-Therapie (Extraktion von Prämolaren im Unterkiefer) denkbar. Frühbehandlungen während des Wachstums mit extraoralen Geräten (z. B. Kopf-Kinn-Kappe) sind hinsichtlich der Prognose und der Rezidivbildung des Unterkiefers schwierig einzuschätzen.[11] Bei extremer Ausprägung sollte als langfristig stabile Option eine kombiniert kieferorthopädisch-kieferchirurgische

ANZEIGE

Modelle gedruckt mit SHERAprint

Wenn Intraoralscan-Daten statt Abdruck ins Labor flattern, werden Sie mit dem Druck locker fertig. SHERAeco-print erstellt Ihnen erstklassige Modelle in allen Varianten - jederzeit reproduzierbar, mit Stümpfen dazu, zuverlässig und leicht gemacht. Fertigen Sie im 3D-Druck mit SHERAprint auch Bohrschablonen und Schienen, individuelle Löffel, Guss Designs, Kronen und Brücken - blitzschnell und präzise!

NEU: SHERAprint-model fast

3D-Druck-Kunststoff für noch schnellere Modelle

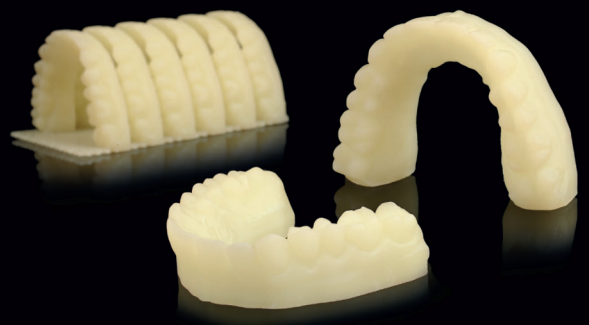

SHERA®
WERKSTOFF TECHNOLOGIE

Mehr Infos für Blitzmerker: www.sheradigital.de

SHERA Werkstoff-Technologie GmbH & Co. KG · Espohlstr. 53 · 49448 Lemförde
Tel.: + 49 (0) 54 43 - 99 33 - 0 · Fax: + 49 (0) 54 43 - 99 33 - 100 · www.shera.de

Abb. 4: Klinische Okklusalansicht.
Abb. 5: Klinische Frontalansicht.
Abb. 6: Klinische Ansicht Regio 012 – rechts.
Abb. 7: Klinische Ansicht Regio 022 – links.

Therapie nach Abschluss des Wachstums geplant werden.[12]

Die skelettale Klasse III-Dysgnathie kann insgesamt drei Ursachen haben: 1) eine maxilläre Retrognathie, 2) eine mandibuläre Prognathie oder 3) eine Kombination von 1) und 2) als skelettale Diskrepanz zwischen Ober- und Unterkiefer. In der Diagnostik dieser Varianten spielt die Auswertung der FRS-Aufnahme eine entscheidende Rolle. Dabei ist besonders die WITS-Bewertung als individuelle Information über die sagittale Lage der Mandibula in Bezug auf die Schädelbasis und der SNA-Winkel entscheidend für die Ursachen und die Therapie der Malokklusion. Diese drei Varianten können so in unterschiedlichen Ausprägungen individuell vorliegen und unter anderem durch dentale Faktoren beeinflusst werden. Diesbezüglich konnte in einer umfangreichen Studie festgestellt werden, dass die Nichtanlage seitlicher Inzisivi signifikant häufig mit einem prognathen Unterkiefer vergesellschaftet ist.[13] Dies ist bei o. g. Patienten ebenfalls erkennbar. Dabei ist in der Therapie die Beseitigung der Diskrepanz zwischen Ober- und Unterkiefer das Hauptziel. Im Falle von Nichtanlage der seitlichen Schneidezähne ist bei gleichzeitigem Vorliegen einer skelettalen Klasse III-Malokklusion dies die Entscheidung zur Lückenöffnung in dieser Region, um die transversale und sagittale Entwicklung der Maxilla zu fördern. Um eine solch langwierige und umfangreiche Therapie erfolgreich durchzuführen, ist eine kollegiale interdisziplinäre Therapieplanung erforderlich.

Fallbericht eines Patienten, Jahrgang 1992

Im vorliegenden Fallbericht werden die Ergebnisse der kombiniert kieferorthopädisch-kieferchirurgischen Behandlung einer skelettalen Klasse III-Malokklusion in Kombination mit einer Aplasie von 12 und 22 und anschließender prothetischer Versorgung mit Implantaten vorgestellt. Der Patient zeigt eine retrognathe Maxilla und eine prognathe Mandibula. Diese Diskrepanz wird bei o. g. Patienten weiterhin durch die Aplasie von 12 und 22 verstärkt. Es führte zu einer verminderten Entwicklung des Frontzahnsegmentes und verstärkt somit den frontalen Kreuzbiss.

Der o. g. Patient stellte sich das erste Mal im Jahr 2002 in unserer kieferorthopädischen Fachpraxis vor. Zu diesem Zeitpunkt ist der Patient 9 Jahre alt. Es handelt sich um eine familiär bedingte mandibuläre Prognathie mit Aplasie von 12 und 22 bei maxillärer Retrognathie. Der WITS-Wert, gemessen auf dem FRS

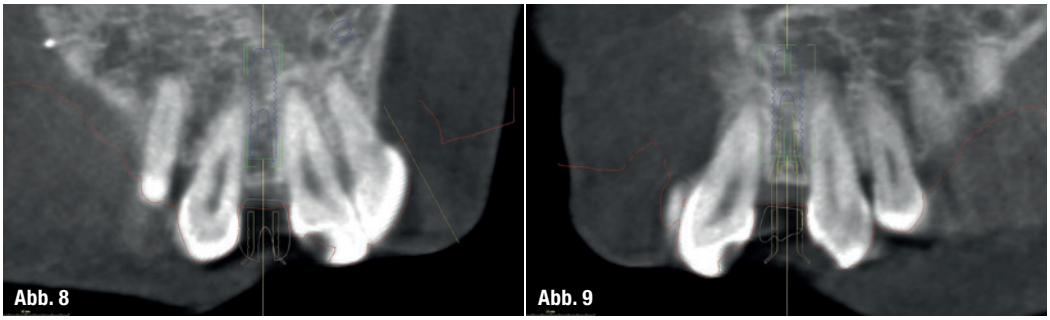

Abb. 8: Regio 012 tangential.
Abb. 9: Regio 022 tangential.

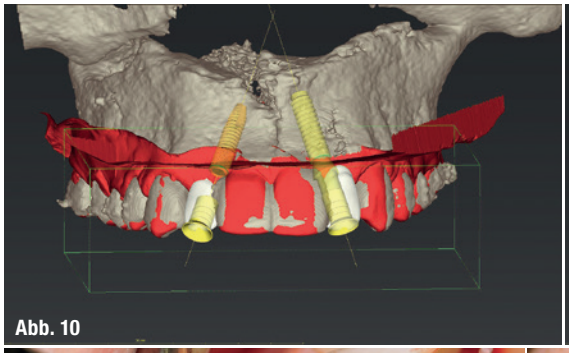

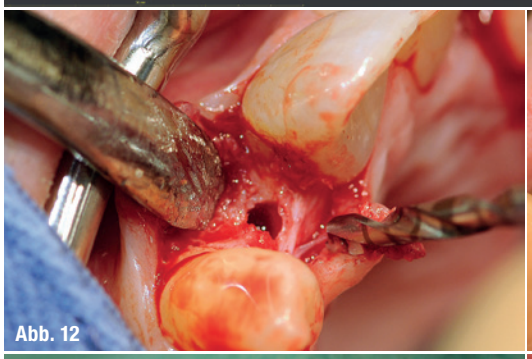

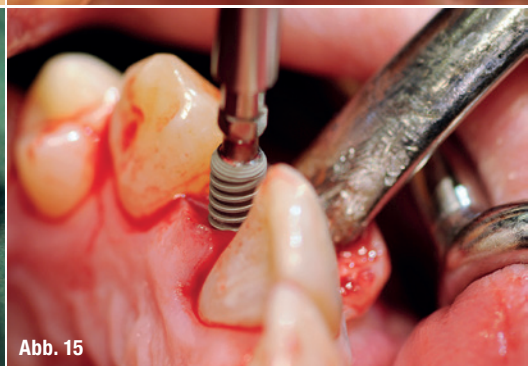

Abb. 10: DVT mit gematchtem Modelldatensatz und geplanten Bohrhülsen.
Abb. 11: Geplante Bohrschablone.
Abb. 12: Schnittführung und Pilotbohrung.
Abb. 13: Bohrschablone in situ.
Abb. 14: K3Pro Implantat auf der Einbringhilfe.
Abb. 15: Implantatinsertion K3Pro.

(Abb. 1), beträgt bereits jetzt –9,7 mm. Aufgrund des ausgeprägten Schweregrades der Anomalie wurde ein kombiniert kieferorthopädisch-kieferchirurgisches Vorgehen geplant. Frühbehandlungen oder vorbereitende kieferorthopädische Maßnahmen waren bei dem vorliegenden zirkulären Kreuzbiss und bei einer Klasse III-Verzahnung von einer Prämolarenbreite nicht indiziert. Es erfolgten Kontrolltermine zur Überwachung des Zahnwechsels.

Die aktive kieferorthopädische Behandlung wurde im Jahr 2010 begonnen (Abb. 2). Zu diesem Zeitpunkt ist der Patient 18 Jahre alt. Die Auswertung des FRS ergibt nun einen WITS-Wert von –14,6 mm. Da aufgrund der Aplasie von 12 und 22 die skelettale Komponente der maxillären Retrognatie in der Sagittalebene verstärkt wird und die Maxilla zusätzlich eine transversale Diskrepanz zeigt, ist in der präoperativen kieferorthopädischen Phase vor allem die Lückenöffnung (Abb. 3) für eine spätere Implantatinsertion in Regio 012 und 022 und eine transversale Erweiterung nötig. Nach Ausformung des Unterkieferzahnbogens erfolgte die bimaxilläre Umstellungsosteotomie im Jahr 2014. Anschließend erfolgte die Feineinstellung der Okklusion.

Implantatplanung und Auswahl

Die Ausgangssituation (Abb. 4 bis 7) des vorliegenden Falles wies eine erhebliche chirurgische Herausforderung auf. Um eine umfassende Planung zu realisieren und ein damit entsprechendes realistisches Ergebnis zu garantieren, erfolgte die Aufnahme eines DVTs (Abb. 8 und 9) in der Abschlussphase der kieferorthopädischer Behandlung 2015. Der MKG-Chirurg importierte den Datensatz in die Planungssoftware coDiagnostiX und positionierte die Implantate aus chirurgischer Sichtweise. Bei der Implantatauswahl kam nach Annibali et al. und seinem systematischen Review der bis 2014 erschienenen Literatur nur ein Implantatsystem mit Platform-Switch infrage. Die Meta-Analyse zeigte einen osseoprotektiven Effekt des Platform-Switch im marginalen periimplantären Knochen. Weiter wichtig war die Dichtigkeit und Microleakage der Implantat-Abutment-Verbindung, denn Leakage von mikrobiellem Material durch die Implantat-Abutment-Verbindung wird als Einflussfaktor diskutiert, der Entzündungsreaktionen im benachbarten Gewebe hervorruft. Es kam das Implantatsystem K3Pro zum Einsatz, da dieses eine

Abb. 16: Abformpfosten in situ.
Abb. 17: Gestaltung der Abutments in einer CAD-Software.
Abb. 18: Abutments in situ.
Abb. 19: Design der provisorischen Kronen in der Software.
Abb. 20: Design der definitiven Kronen.

Abb. 16


Abb. 17

Abb. 18

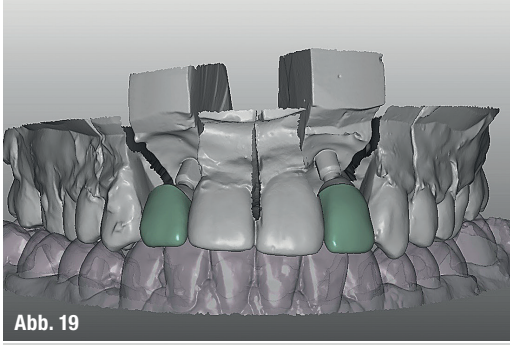
Abb. 19

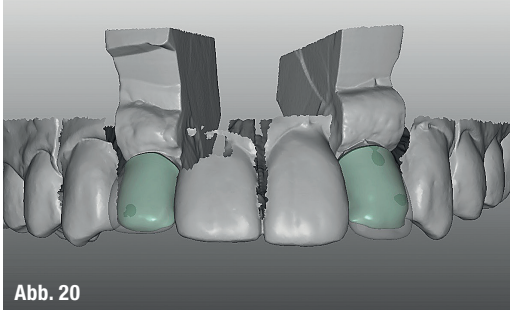
Abb. 20

Wurzelanalogie aufweist und zudem eine Klebebasis zur Verfügung stellt, um eine perfekte Ästhetik zu erzielen.
Die chirurgische Planung wurde per caseXchange an das Dentallabor übertragen, wo diese Planung unter prothetischen Gesichtspunkten verfeinert wurde. Abschließend erfolgte die Besprechung der geplanten Implantatpositionen im Team. Nach der Freigabe des Planungsdatensatzes durch den MKG-Chirurgen erfolgte die Fertigung der Bohrschablone durch das Dentallabor im laboreigenen Druckzentrum (Abb. 10 und 11).
Der implantologische Eingriff wurde unter antibiotischer Abschirmung (Clindamycin 600 mg, zweimal täglich für einen Tag präoperativ und fünf Tage postoperativ) vorgenommen. Ein krestaler Schnitt zur Eröffnung sowie mit angedeuteten sulkulären Schnitten um die beiden Nachbarzähne herum wurde ausgeführt (Abb. 12). Es wurde ein Mukoperiostlappen (Full-Flap) präpariert. Auf Entlastungsschnitte wurde aufgrund ästhetischer Einbußen verzichtet. Die mesiodistale Distanz der Schaltlücke betrug in der Breite ca. 5,5 mm. Ein K3Pro Rapid Implantat (Argon Medical, Bingen) von 3,0 mm Breite und 11 mm Länge wurde entsprechend Bohrprotokoll inseriert (Abb. 13–15).

Prothetische Herangehensweise

Die Abformung (Abb. 16) erfolgte im vorliegenden Fall intraoperativ vor Nahtverschluss mithilfe eines Folienlöffels. Das Meistermodell wurde im zahntechnischen Labor mit Zahnfleischmaske angefertigt und im Anschluss digitalisiert. Hauptaugenmerk bei der Anfertigung des Provisoriums galt bei dieser Arbeit dem Abutment. Der Patient sollte mithilfe des „One Abutment – One Time" Konzeptes rehabilitiert werden, was im Umkehrschluss bedeutet, dass der Zahntechniker sich aus der vorhandenen Gingivatopografie vor Nahtverschluss eine idealisierte Gingivasituation herstellen musste. Dies geschah unter Verwendung eines präoperativen Situationsmodells und dem stetigen Austausch über die angewandten Operations- und Augmentationstechniken mit dem MKG-Chirurgen. Bei einem „One Abutment – One Time" Vorgehen ist die Kommunikation auf Augenhöhe eines der maßgeblichen Erfolgskriterien. Die Vorteile des Konzeptes wurden bereits ausreichend publiziert[14] und reichen von dem nur einmaligen Verschrauben des Abutments über die Schonung des Weichgewebes bis hin zu weniger Behandlungssitzungen und einer damit verbundenen Zeit- und Kosten-Ersparnis.
Die Gestaltung der Abutments erfolgte mithilfe der Titanklebebasen auf K3Pro in einer CAD-Software (Abb. 17). Das Emergenzprofil und die damit verbundene Klebefuge wurden so gestaltet, dass die Klebefuge nach vollständiger Ausheilung leicht supragingival verlaufen sollte (Abb. 18). Dies erleichtert das Entfernen von Zementresten und beugt „Zementitis" vor. Kontraindiziert ist dieses Vorgehen selbstverständlich bei einem Patienten mit einer hohen

Abb. 21: Intraorale Situation.
Abb. 22: Abschlusssituation.

Lachlinie. Im vorgestellten Fall zeigte der Patient jedoch selbst bei hochgezogener Lippe kein Zahnfleisch.
Ebenfalls wurden die beiden provisorischen Kronen aus PMMA in der Software designt (Abb. 19). Im Anschluss erfolgte die Fertigung der Hybridabutments aus Zirkon und des Provisoriums im laboreigenen Fräszentrum.
Nach einer Einheilphase von drei Monaten erfolgte die definitive Versorgung. Hierfür wurde lediglich eine Alginatabformung über die vorhandene Situation mit eingesetztem Provisorium sowie eine definitive Farbnahme mit Fotodokumentation genommen. Die Abformung wurde im Labor digitalisiert und in den vorhandenen Datensatz gematcht. Somit konnte der Zahntechniker sich die aktuelle Gingivasituation in den Datensatz laden, der schon zur Fertigung der definitiven Abutments und des Provisoriums benutzt worden war (Abb. 20). Das so designte Zirkonkäppchen wurde ebenfalls im laboreigenen Fertigungszentrum gefräst und im Anschluss voll verblendet. Zur Überprüfung der Kontaktpunkte fertigte das Labor aus dem vorangegangenen Abutment-Datensatz ein Modell im 3-D-Druckverfahren (Abb. 21 und 22).

Schlussbemerkung

Durch neu oder weiterentwickelte Materialien und Techniken wird es möglich, andere Therapieformen zu entwickeln, bessere ästhetische oder funktionelle Ergebnisse zu erzielen oder im Rahmen einer Behandlung mehrere Möglichkeiten anbieten zu können, um z. B. den individuellen Patientenwünschen zu entsprechen. Dieses erfordert bei allen Mitgliedern des behandelnden Teams eine große Bereitschaft zur steten Wissensaktualisierung und permanenten Professionsentwicklung.
Abschließend bleibt festzustellen, dass nur durch eine enge Absprache zwischen kieferorthopädischem, chirurgischem und prothetischem Behandlungspartner eine erfolgreiche und ästhetisch ansprechende Versorgung des Patienten gewährleistet wird. Das Ziel, dass die Klebefuge nach vollständiger Einheilphase leicht supragingival verlaufen sollte, konnte erreicht werden. Ebenso konnte das „One Abutment – One Time" Konzept erfolgreich umgesetzt werden.

In dem vorliegenden Fall konnten die vorher festgelegten Ziele mit hoher subjektiver Patientenzufriedenheit erreicht werden. Es ist jedoch auch und gerade hier zu erkennen, dass der zuvor betriebene Aufwand von der kieferorthopädischen Vorbehandlung bis zur implantatchirurgischen und -prothetischen Versorgung eine sehr große Compliance des Patienten und selbstverständlich eine umfangreiche Absprache innerhalb des behandelnden Teams erfordert._

Kontakt

Dr. med. Dr. med. dent.
Rainer Fangmann, M.Sc. Implantologie
Gesundheitszentrum St. Willehad
Luisenstraße 28
26382 Wilhelmshaven
drfangmann@gmx.de
www.Implantologie-WHV.de

Infos zum Autor

Dr. med. dent. Reiner Reinhold Franke
Dohuser Weg 12
26409 Wittmund
ReinerFranke@gmx.net
www.aerztehaus-wittmund.de/
praxen/kieferorthopadie/

Infos zum Autor

ZTM Fabian Zinser
Zinser Dentaltechnik GmbH
Rademoorweg 7
27612 Loxstedt
fz@zinser-dentaltechnik.de
www.zinser-dentaltechnik.de

Infos zum Autor