

# Parodontalprothetische Behandlungsstrategie – Lebenslanger Erhalt von Zähnen?

Das primäre Ziel der zahnärztlichen Prophylaxe sollte ein lebenslanger Erhalt der natürlichen Zähne in einem gesunden, funktionell und ästhetisch akzeptablen schmerzfreien Zustand sein (Schweizerischen Zahnärzte-Gesellschaft, 2000). Dass dieses bei entsprechender parodontaler Entzündungsfreiheit über mehr als ein halbes Jahrhundert möglich ist, konnte von Schätzle et al. (2009) und Lang et al. (2009) gezeigt werden. Trotz allem bleibt die Schlüsselfrage: „Wie lange funktionieren parodontal geschädigte Zähne?“ (Eickholz 2009).

Dr. Christian Graetz, Dr. Claudia Springer, Antje Geiken, Prof. Dr. Christof Dörfer

■ Mittels einer adäquaten aktiven Parodontal- (APT) und anschließender regelmäßiger, risikoorientierter unterstützender Parodontitistherapie (UPT) sind Überlebensraten von Zähnen im parodontal behandelten Gebiss um die 90% über ein Jahrzehnt möglich (Pretzl et al. 2008, Matulienė et al. 2008, Chambrone et al. 2010). Selbst bei Behandlung kritischer Zähne mit fragwürdiger Prognose aufgrund eines Attachmentverlusts von mehr als 60% wurden Überlebensraten von 88 bis 93% in der UPT erreicht (Checchi et al. 2002, Eickholz et al. 2008, Graetz et al. 2011). Deshalb sollte grundsätzlich die Planung und Durchführung einer definitiven prothetischen Rekonstruktion erst nach Abschluss der APT mit Reevaluation der parodontalen Verhältnisse während der risikoorientierten UPT (Lang und Tonetti 2003) erfolgen. Es sei aber angemerkt, dass auch bereits initial prothetischer Behandlungsbedarf bestehen kann, wenn zum Beispiel nicht erhaltungsfähige Frontzähne extrahiert werden müssen (Rühling et al. 2004, Zitzmann et al. 2012). Zumeist erscheint es aber sinnvoll, sich erst mit der Zahnerhaltung, vor allem aber dem Erhalt der geschlossenen Zahnreihe oder einer suffizienten fest-sitzenden Versorgung, ggf. Ersatz eines einzelnen Zahnes zu beschäftigen, um sich die Therapieoption einer umfassenden prothetischen Neuversorgung für einen späteren Zeitpunkt offenzuhalten.

## Langzeitdokumentierter Fallbericht: Anamnese und Befund (1985)

Der 59-jährige Patient suchte 1985 zur parodontalen Vorbehandlung vor prothetischer Neuversorgung die Abteilung für Parodontologie des Universitätsklinikums in Kiel auf. Der Patient war zeitlebens Nichtraucher und die Allgemeinanamnese war unauffällig. Intraoral zeigte sich ein prothetisch insuffizient versorgtes Gebiss (ZE ca. 15 Jahre in situ) mit weichen und harten Belägen (PI: 77%). Die Gingiva war lokal livide gerötet und ödematös geschwollen, mit lokalisierten Rezessionen und Retraktionen der interdentalen Papillen (Abb. 1a). Ferner fanden sich sowohl zervikale kariöse Läsionen an 17, 14, 27, 37 und 47 (Abb. 1b) bzw. Sekundärkaries an den überstehenden Kronenrändern 13, 21, 23 als auch okklu-

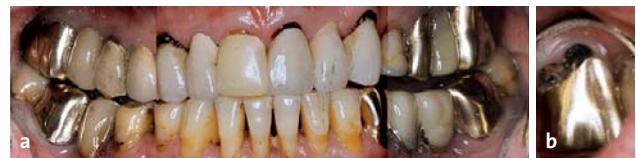

Abb. 1a: Intraorale Ansicht bei Neuaufnahme 1985. – Abb. 1b: Intraorale Ansicht bukkal Zahn 27.

sale kariöse Läsionen an den Zähnen 24, 38 und 48. Die generalisierten Sondierungstiefen (ST) lagen zwischen 4 und 6 mm (Abb. 2). Alle Zähne, mit Ausnahme von 17, 15, 14, 37, 47 (Grad I) sowie 27 (Grad II) zeigten keine erhöhte Beweglichkeit (Lindhe und Nyman 1977). Die horizontale Sondierung der Furkationen ergab Grad I an 17, 14, 37, 47 und Grad II an 27 (Hamp et al. 1975). Die Panoramaschichtaufnahme (Abb. 3) zeigte einen generalisierten horizontalen Knochenabbau von circa einem Viertel, im Bereich der Unterkieferfront bis zur Hälfte der Wurzellänge. Weiterhin waren röntgenologische Aufhellungen in der Furkation 27, Verschattungen

	K	B	K	K	K	K	K	K	K	FA	K	B	K		
	+		WF	+	+	+	+	+	+	WF	+	+	WF		
	6.4.4 (1) 3.3.3		4.4.4 1 4.3.4	4.3.4 1 4.3.3	4.4.5 1 3.3.3	4.3.3 1 4.3.3	4.3.3 1 4.3.3	4.3.3 1 4.3.3	4.3.3 1 4.3.3	5.4.4 4.4.4	4.4.4		5.3.5 (1) 5.4.5		
	4.4.4 (1) 4.4.4	6.3.4 (1) 6.3.4	4.3.4 3.3.4	3.3.4 3.2.3	3.3.3 3.3.3	4.3.4 1 4.3.3	4.3.3 4.3.3	4.3.4 4.3.4	4.3.3 4.3.3	5.4.4 4.4.4	4.4.4		5.3.5 (1) 5.3.3		
	WF		+	+	+	+	+	+	+	+			+		
c	K	B	FK	FK							K	B	B	K	c

Abb. 2: Klinischer Befund bei Erstvorstellung mit Sondierungstiefen, Furkationsbefund, Beweglichkeitsgraden, Sensibilität und dentalem Befund vom 25.2.1985.

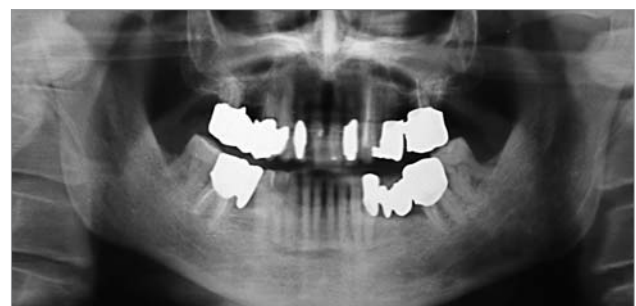
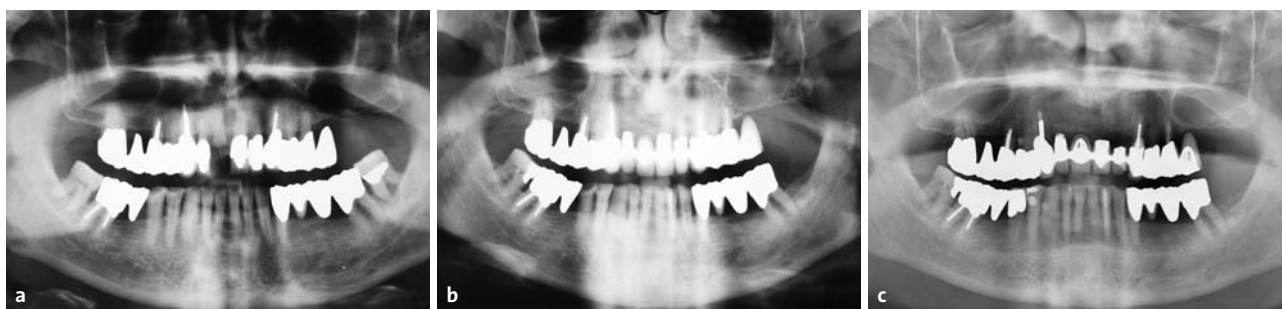
Abb. 3: Panoramaschichtaufnahme vom 15.2.1985.



**Abb. 4a:** Panoramaschichtaufnahme 1989 (drei Jahre nach APT). – **Abb. 4b:** Panoramaschichtaufnahme 2005 (19 Jahre nach APT). – **Abb. 4c:** Panoramaschichtaufnahme 2012 (26 Jahre nach APT).

im Sinne überstehender Kronenränder an 17, 24, 37 und 47 sowie Verschattungen im Sinne von Wurzelfüllungen an 15, 23, 27 und 47 jeweils ohne periapikale Aufhellungen zu erkennen.

### Diagnose und Therapieplanung (1985)

Es lagen eine generalisierte chronische Parodontitis (Armitage 1999) sowie multiple kariöse Läsionen und überstehende Kronenränder vor. Es wurde ein Erhaltungsversuch aller Zähne mit Ausnahme des Zahnes 27 aufgrund der fortgeschrittenen Sekundärkaries und der Furkationsbeteiligung vorgeschlagen. Dem Patienten wurde eine verkürzte Zahnreihe im Oberkiefer links bei einer späteren primären Verblockung der Unterkieferseitenzähne empfohlen. Da der Patient Nichtraucher war und eine gute Mitarbeit erkennen ließ, wurde die Prognose der übrigen Zähne insgesamt als gut bezeichnet, wobei weiterführende Therapiemaßnahmen erst während der Reevaluation nach der APT entschieden werden sollten.

### Aktive parodontale Therapie (1985)

Nach Unterweisung bezüglich einer effektiveren Zahnpfutztechnik und dem Gebrauch von individuell angepassten Interdentalraumbürsten erfolgte eine geschlossene Wurzeloberflächenbearbeitung aller Zähne sowie eine Zugangslappenoperation zur Instrumentierung der Wurzeloberflächen unter Sicht an 37, 38 und 25 einschließlich der Extraktion des Zahnes 27. Bei einer Reevaluation nach sechs Monaten wurden generalisiert Sondierungstiefen von 2–3 mm gemessen (Jahr 1986).

### Unterstützende Parodontitistherapie (1986–2013)

Die UPT umfasst bisher 27 Jahre und erfolgte regelmäßig in sechsmonatigem Intervall. Bei persistierenden  $ST \geq 4$  mm und Bluten auf Sondieren (BOP) sowie bei  $ST \geq 5$  mm erfolgte eine subgingivale Reinstrumentierung in der jeweiligen Sitzung. Bei einer Reevaluation 1990 wurde der Erhalt des Zahnes 38 als nicht sinnvoll eingestuft und er wurde entfernt. Bis zu diesem Zeit-

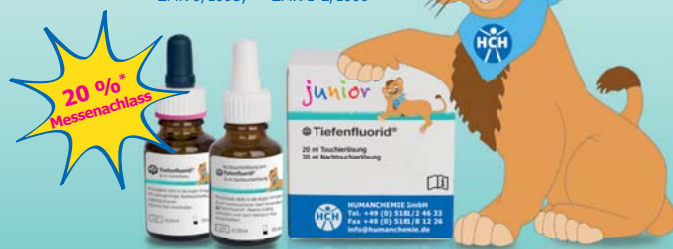punkt war röntgenologisch kein progressiver Knochenabbau erkennbar (Abb. 4a–c). Die Wurzel des Zahnes 12 wurde 1994 infolge einer erfolglosen endodontischen Behandlung unter der verblockten Rekonstruktion der Oberkieferfront entfernt (Abb. 5b, intraorale Ansicht 2005, elf Jahre nach Entfernung der Wurzel 12). Im Jahr 2010 wurde der Zahn 21 nach einer fehlgeschlagenen endodontischen Behandlung (alio loco) und einer Perforation der Wurzel im mittleren Wurzeldrittel ebenfalls unter der bestehenden verblockten Krone entfernt. Ebenso musste die Wurzel des Zahnes 22 im Jahr 2012 aufgrund einer Längsfraktur unter Erhalt der bestehenden prothetischen Versorgung entfernt werden (Abb. 5c, intraorale Ansicht 2012, nach Entfernung der Wurzeln 21, 22 und 12). Bei einer Reevaluation 2012

ANZEIGE

## HCH Tiefenfluorid® junior Zwei Schritte zum Erfolg

- sichere Kariesprophylaxe durch Depot-Effekt
- Langzeit-Remineralisation auch an schwer erreichbaren Stellen
- White Spots verschwinden\*
- zur mineralischen Fissurenversiegelung\*\*
- fruchtig-süß ohne Zucker, für alle Altersklassen

Neu!  
Mit fruchtigem Geschmack



\*ZMK 9/1995; \*\*ZMK 1-2/1999

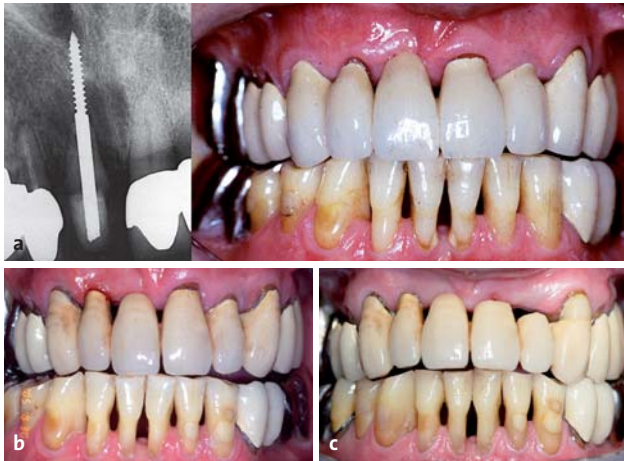20%  
Messnachlass

\*auf alle HCH Tiefenfluorid®- und HCH Tiefenfluorid® junior-Packungen bei Bestellung bis 15.11.2013

Besuchen Sie uns auch auf den Dentalfachmessen.

**HCH HUMANCHEMIE**  
Kompetenz in Forschung und Praxis

Humanchemie GmbH  
Hinter dem Krüge 5 • DE-31061 Alfeld/Leine  
Telefon +49 (0) 51 81 - 2 46 33  
Telefax +49 (0) 51 81 - 8 12 26  
www.humanchemie.de  
E-Mail info@humanchemie.de



**Abb. 5a:** Einzelzahnfilm 1989 und intraorale Ansicht nach transdentaler Fixation 11 und neuer Einzelzahnkrone. – **Abb. 5b:** Intraorale Ansicht 2005. – **Abb. 5c:** Intraorale Ansicht 2012.

zeigte die Panoramaschichtaufnahme gegenüber dem Ausgangsbefund keinen klinisch relevanten weiteren Knochenabbau.

### Prothetische Behandlung (1986 und 1993)

Die Zähne 34 bis 37 wurden durch eine Metallkeramikbrücke 1986 nach APT neu versorgt. Die Oberkieferfrontzähne 13 bis 22 erhielten Einzelzahnkronen. Der Zahn 26 wurde mittels eines Freidendbrückengliedes in Prämolarenbreite an den verblockten Zähnen 23, 24 und 25 ersetzt, ebenso wie der fehlende Zahn 46 an Zahn 47. Die Lücke des Zahnes 16 wurde durch eine Metallkeramikbrücke an den Zähnen 14, 15 und 17 geschlossen. Im Jahr 1989 wurde der Zahn 11 mithilfe einer transdentalen Schraube alio loco nach Retentionsverlust der Krone fixiert und mit einer neuen Einzelzahnkrone versorgt (Abb. 5a). Im Jahr 1992 musste dieser Zahn aufgrund einer Wurzelfraktur entfernt werden, und es erfolgte 1993 eine erneute prothetische Versorgung der Oberkieferfront mittels einer Brücke von 22 und 21 auf 12 und 13. Der Zahn 22 wurde noch während der prothetischen Behandlungsphase wegen pulpitischer Beschwerden endodontisch behandelt. Die 1993 bzw. 1986 eingesetzten festsitzenden prothetischen Rekonstruktionen blieben bis zum bisher letzten Nachsorgetermin im März 2013 erhalten (Abb. 6b und c). Nach Entfernung des Zahnes 22 im Jahr 2012 wurde der Brückenanker 23 mit dem nun vorhandenen Brückenglied 22 mittels einer Slotpräparation und Einlage eines glasfaserverstärkten Bandes (Ribbond®, Seattle, US) von palatinal adhäsiv verblockt (Abb. 5c).

### Diskussion: Zeitpunkt der prognostischen Entscheidung?

Unbestritten ist, dass eine intensive und im Rahmen einer UPT nachhaltige Parodontistherapie einen Zahnerhalt auch bei bereits fortgeschrittenem Knochenab-

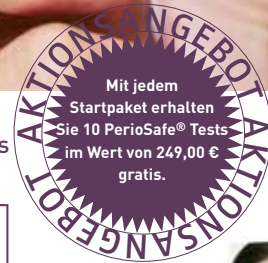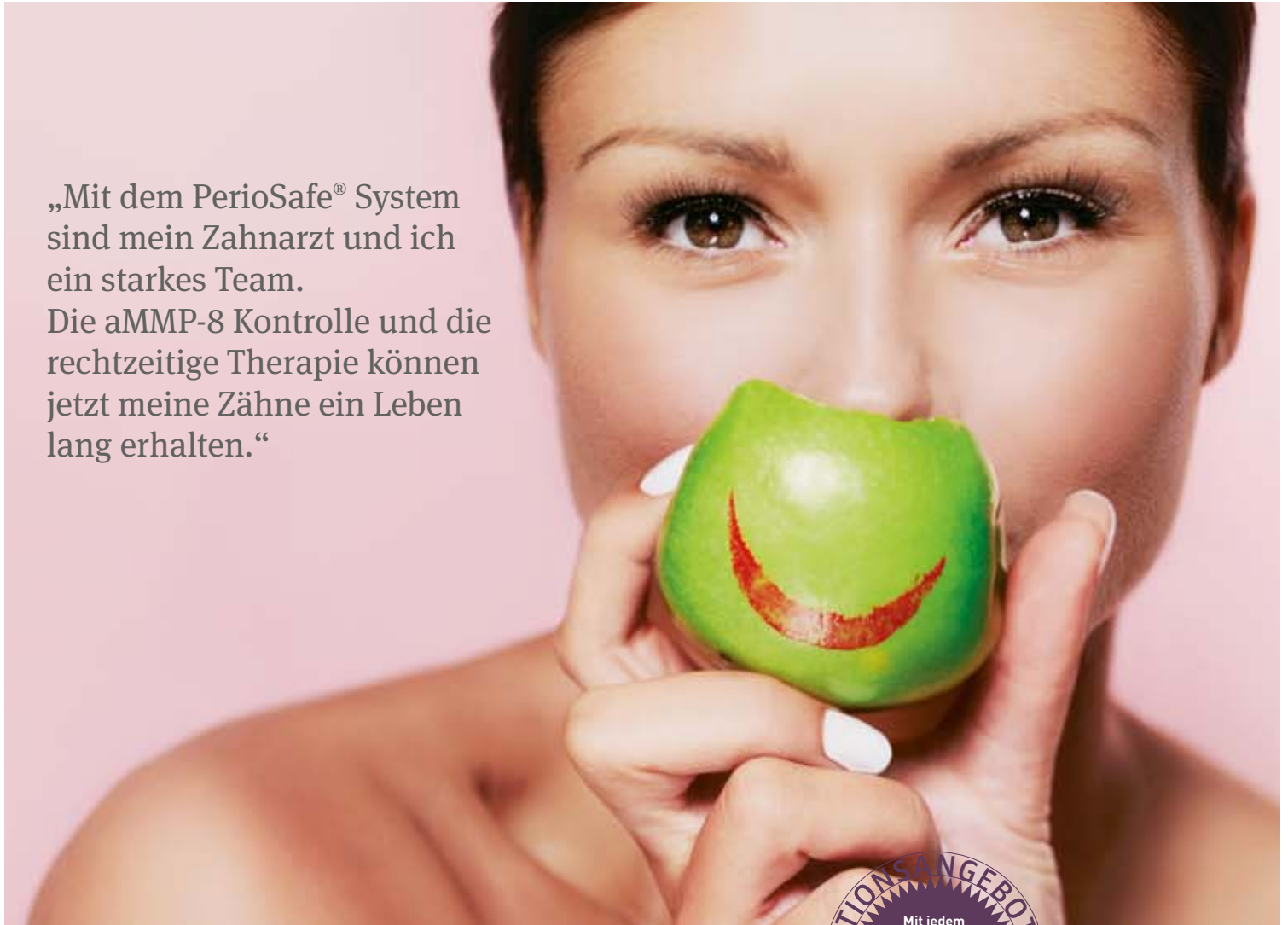bau ermöglicht, wobei ein lebenslanger Erhalt eine frühzeitige Behandlung der Parodontitis oder noch besser eine frühzeitige präventive Betreuung erfordert (Lang et al. 2009). Bei Erstvorstellung des beschriebenen Patienten lag jedoch bereits ein fortgeschrittener Attachmentverlust vor, sodass einzelne Zähne in ihrer Prognose bereits initial als fraglich bezeichnet werden konnten (McGuire 1991, McGuire et al. 1996, Checchi et al. 2002, Machtei and Hirsch 2007). Grundsätzlich wird diese initiale Untersuchung einer adäquaten prognostischen Einschätzung aber nicht gerecht (Zitzmann et al. 2010). Badersten et al. (1984) zeigten, dass eine Reevaluation erst nach Abschluss der APT erfolgen sollte. Dies sollte insbesondere dann beachtet werden, wenn prothetische Rekonstruktionen erforderlich und prognostisch fragliche Zähne als potenzielle Pfeilerzähne einbezogen werden müssen. Trotzdem werden bereits vorher ebensolche Zähne extrahiert, da die Therapieentscheidung mit einer prognostischen Einschätzung des Zahnes einhergeht, die primär unter dem Aspekt der Gewährleistung für den nachfolgend geplanten Zahnersatz zu sehen ist und nicht den Erhaltungsmöglichkeiten des noch vorhandenen Zahnes entspricht (Rühling et al. 2010, Schlagenhauf 2013). Mit Ausnahme weniger Zähne, die bereits initial als nicht erhaltungswürdig einzuschätzen sind (Kombination aus fortgeschrittenen kariösen, parodontalen und/oder endodontischen Läsionen, Wurzelfrakturen), sollte die prognostische Bewertung grundsätzlich erst im Rahmen der Reevaluation circa drei bis sechs Monate nach erfolgter APT vorgenommen werden. Je nach Schwere der Erkrankung können auch längere Beobachtungszeiträume angezeigt sein. Im vorliegenden Patientenfall wurden auch einzelne strategisch wichtige Zähne mit fortgeschrittenem Knochenabbau sowie Molaren mit Furkationsbeteiligung mit in die Therapieplanung einbezogen. Eine frühzeitige Extraktion dieser Zähne hätte eine Vielzahl erforderlicher therapeutischer Maßnahmen nach sich gezogen, wobei auch weitere initial als kritisch eingestufte Zähne gegebenenfalls nicht als prothetische Pfeiler infrage gekommen wären. Durch die beschriebene Behandlungsstrategie konnte im vorliegenden Fall eine präprothetisch stabile Situation für die festsitzende Versorgung erreicht werden, welche bis zum heutigen Zeitpunkt Bestand hat. Abbildung 6 zeigt die schematisierte Übersicht des Patientenfalls.

### Zahnerhalt durch Pfeilerzahngestützte Rekonstruktion?

Zähne werden aus sehr unterschiedlichen Gründen extrahiert, wie zum Beispiel kariöse Zerstörung, fortgeschrittene und fortschreitende Parodontitis, endodontische Komplikationen oder Frakturen. Neben der patienteneigenen Wertschätzung der Zähne beeinflusst auch der Zahnarzt die Therapieplanung maßgeblich (Lundgren et al. 2008, Rühling et al. 2010). Die parodontologisch-prothetische Behandlung im vorliegenden Fallbeispiel führte zu sechs Zahnverlusten im Beobachtungs-

# Prävention mit PerioSafe® „I'm keeping my teeth forever!“

„Mit dem PerioSafe® System sind mein Zahnarzt und ich ein starkes Team. Die aMMP-8 Kontrolle und die rechtzeitige Therapie können jetzt meine Zähne ein Leben lang erhalten.“



Limitiertes Angebot solange der Vorrat reicht.

## Werden Sie PerioSafe® Partner-Praxis!

dentogistics

Bestellung per Telefon: 01805-33686-1\*, Bestellung per Fax: 01805-33686-2\* oder [bestellung@dentog.de](mailto:bestellung@dentog.de)

\*0,14 EUR/min. aus dem dt. Festnetz | max. 0,42 EUR/min. aus dem Mobilfunknetz

- Ja – ich möchte mich gerne aktiv im Bereich Prävention und interdisziplinäre Zusammenarbeit positionieren und von der PerioSafe® Patientenkommunikation profitieren. Bitte registrieren Sie mich als kooperierende Partner -Praxis auf ihrer Webseite als Experten. (kostenfrei)
- Ja – hiermit bestelle ich Ihre Kennenlern-Offerte mit einer 5'er Bestückung der Produkte zum Aktionspreis von 149,90 € netto statt regulär 167,40 € und erhalte 10 kostenfreie Promotion-Tests „PerioSafe® PRO“ zur Etablierung eines PZR-Plus-Konzeptes mit PerioSafe® im Wert von 249,00 € brutto mit begrenzter Haltbarkeit (11/2013).

Stempel:

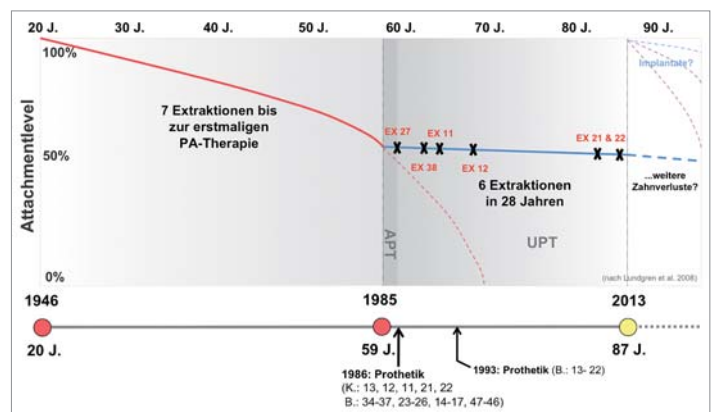
### PerioSafe® Früherkennungstests für die Parodontologie Praxis

Anzahl	Beschreibung	Artikelnummer	Inhalt Packung	VE	Einzelpreis netto.
	PerioSafe® Display Kranke Zähne – Kranker Körper bestehend aus:				149,90
	<b>Wahlweise</b>				
	entweder PerioSafe® HOME aMMP-8 Schnelltest zur Heimanwendung z.B. zur Mitgabe an Patienten zur Partnertestung	840-00022	1 Test	5	
	oder PerioSafe® PRO aMMP-8 Schnelltest zur Anwendung im Rahmen der PZR	880-00015	1 Test	5	
	PerioSafe® Mund Gesundheits Zahncreme Zahncreme 75 ml mit MicroSilver BG™	700-00001	1 Stück	5	
	PerioSafe® Mund Gesundheits Spülung Mundspülung 300 ml mit MicroSilver BG™	700-00024	1 Stück	5	



**PerioSafe®**  
Gesunder Mund. Gesunder Körper.

zeitraum von 28 Jahren ohne relevanten weiteren Knochenabbau (Abb. 5a–c). Retrospektive Untersuchungen (König et al. 2002, Lundgren et al. 2008, Graetz et al. 2013) mit Beobachtungszeiträumen von bis zu 30 Jahren dokumentieren, dass parodontal behandelte Zähne mit fortgeschrittenem Attachmentverlust auch als Brückenpfeiler Überlebensraten von bis zu 90% aufweisen, zumindest wenn eine regelmäßige Erhaltungstherapie durchgeführt wurde (Nyman und Lindhe 1979, Laurell et al. 1991, Yi et al. 1995, Tan et al. 2004). Fardal und Linden (2010) haben zeigen können, dass es auch bei langspannigen Brücken zu wenigen technischen Komplikationen und zu einer niedrigeren Zahnverlustrate kommt. Einschränkung muss hier aber erwähnt werden, dass vor allem endodontische Komplikationen begrenzend auf das Überleben nicht nur der prothetischen Rekonstruktion, sondern auch der Pfeilerzähne wirkt. Circa 10% der initial vitalen Pfeilerzähne zeigen einen Sensibilitätsverlust innerhalb von zehn Jahren nach Präparation (Karlsson S. 1986, Schwartz und Whitsett 1970). Es werden aber deutlich mehr endodontische Komplikationen bei langspannigen Brücken und reduziertem Attachment der Pfeilerzähne beschrieben. Erklärt wird dies durch ein erhöhtes Traumatisierungsrisiko aufgrund einer invasiveren Präparation bei einer langen klinischen Krone und dem Versuch des Divergenzausgleichs gekippter Pfeilerzähne (Bergenholtz und Nyman 1984, Randow et al. 1986b, Rühling 2004). Eine weitere Folge endodontischer Komplikationen wird trotz erfolgreicher Wurzelbehandlung in der erhöhten Frakturgefahr des Pfeilerzahnes gesehen, wie dies im vorliegenden Fallbeispiel zweimal aufgetreten ist. Nach Hämmerle et al. (2000) kann eine Wurzelfraktur zum Verlust der gesamten Rekonstruktion führen. Nyman und Lindhe (1976) geben ca. 3% Pfeilerzahnfrakturen bei reduziertem Attachment an – wohingegen aber bis zu 35% nach Wurzelkanalbehandlung diskutiert werden (Landolt und Lang 1988, Randow und Glantz 1986a, Rühling 2004). Eine Lösung zur Vitalerhaltung des Pfeilers besteht hier nur durch eine sehr substanzschonende Präparation der Pfeilerzähne (Glantz und Nyman 1982, Mezzomo et al. 2003, Zhi-Yue und Xu-Xing 2003, Rühling 2004). Zusätzlich steigert die Insertion eines Stiftkerns die Frakturgefahr der verbliebenen Zahnhartsubstanz nochmals stark (Strub et al. 2011). Ist wie im vorliegenden Fall der Zahnhartsubstanzverlust der Krone so groß, dass die Verwendung eines Stiftes notwendig wird, ist das Stiftsystemdesign von Bedeutung. Auch sollte ausreichend Dentinwandstärke verbleiben und das Umfassen der Restzahnkrone mit ca. 1,5 mm erfolgen (Libman und Nicholls 1995, Strub et al. 2011, Fokkinga et al. 2007). Als obsolet erscheinen heute Stiftbohrungen bis in das apikale Wurzeldrittel – wie im vorliegenden Fall – da diese die Gefahr der Perforation gegenüber aktuellen Stiftsystemen (max. 1/2 der Wurzellänge) wesentlich erhöhen. Auch geschraubte Stiftsysteme, die Spannungen und Mikrorisse verursachen (Schmitter et al. 2007), sind nicht mehr indiziert. Abgesehen dieser vielfältigen technischen Komplikationen zeigt eine aktuelle Untersuchung über rund 15 Jahre UPT hohe Pfeilerzahnüberlebensraten, wobei sich eindeutig



**Abb. 6:** Im vorliegenden Fallbeispiel wurde eine Überlebenszeit der Pfeilerzähne und der festsitzenden prothetischen Rekonstruktion bis zu einem Alter von 87 Jahren erreicht.

Hinweise auf die zwingende Notwendigkeit einer parodontalen Therapie vor prothetischer Versorgung (100% Überleben der Rekonstruktion nach APT vs. 49% vor APT) finden und es dann sogar möglich war, bis zu 96% der Pfeilerzähne mit weit fortgeschrittenem Knochenabbau zu erhalten (Graetz et al. 2013). Spekulativ kann nur diskutiert werden, ob beim vorgestellten Patientenfall die enossale Implantation zu Behandlungsbeginn im Jahr 1985 vergleichbar gute Langzeitergebnisse erzielt hätte. Heute weist vieles darauf hin, dass Patienten, die wegen einer Parodontitis behandelt wurden, ein höheres Risiko für periimplantäre Entzündungen tragen (Karoussis et al. 2003, Roos-Jansåker et al. 2006, Schou et al. 2006) und dass selbst nach erfolgreicher Implantation aufgrund biologischer oder technischer Komplikationen deutlich höhere Kosten in der langfristigen Erhaltungstherapie zu erwarten sind (Fardal und Grytten 2013).

Zusammenfassend kann man feststellen, dass der Erfolg oder Misserfolg der prothetischen Rekonstruktion weniger von der biologischen Kapazität des Restparodonts, sondern vielmehr von technischen und biomechanischen Faktoren beeinflusst wird (Nyman und Ericsson 1982). Dieses Wissen um potenzielle Komplikationen muss schon frühzeitig in der prothetischen Planungsphase bei Patienten mit reduziertem Attachment Berücksichtigung finden, wobei nicht nur die aktive parodontale Behandlung zum Ausschluss möglicher Risiken bereits abgeschlossen und reevaluiert sein sollte, sondern auch eine konsequente und qualitativ hochwertige UPT folgen muss. ■



## ■ KONTAKT

### Dr. Christian Graetz

Klinik für Zahnerhaltungskunde und Parodontologie, Universitätsklinikum Schleswig-Holstein, Campus Kiel  
Arnold-Heller-Str. 3 (Haus 26), 24105 Kiel  
graetz@konspar.uni-kiel.de

