

# Ein Traum wird wahr

Der Traum jedes Zahnmediziners und auch jeder Dentalhygienikerin: Eine Tinktur oder Paste, die wir einfach auf den initial geschädigten Zahn auftragen und dieser würde sich dann, wie von Zauberhand, selbstständig regenerieren. Der folgende Erfahrungsbericht zeigt, wie sich durch die Stimulation der natürlichen Regenerationsprozesse neue Zahnhartsubstanz bildet. Denn unsere Klientel erwartet eine moderne, noninvasive sowie schmerzfreie, substanz-erhaltende, schnelle und preiswerte Behandlung.

Meral Schnatterer

■ Jeder kennt das Szenario: Eine Patientin kommt regelmäßig in die Praxis zur Prophylaxesitzung. Die Patientin ist motiviert, sie tut ihr Bestes, und dennoch hat sie immer wieder – vor allem im Zahnhalsbereich – Whitespot-Läsionen. Was können wir tun? Verliert die Patientin den Glauben an die Prophylaxe, wenn wir nicht helfen können? Denn sie hat noch keinen kariösen Defekt. Seit Jahrzehnten schon ist die Zahnmedizin auf der Suche nach Regenerationsmöglichkeiten. Ich habe vor einigen Monaten etwas gefunden, das möglicherweise der Durchbruch sein könnte. Und als es im März auf der IDS der Öffentlichkeit präsentiert wurde, war mir klar, jetzt ist der Augenblick gekommen, ein neues Behandlungsfeld in mein bestehendes Prophylaxekonzept zu implementieren. Mein Ziel war es, ein Produkt zu finden, das in der Lage ist, beginnende Kariesläsionen tiefenwirksam zu regenerieren und Whitespots zu remineralisieren, und zwar auf dauerhafte und nachhaltige Art und Weise.

## Was bedeutet Prophylaxe?

Die zahnmedizinische Prophylaxe beschäftigt sich mit vorbeugenden Maßnahmen, die die Entstehung von Krankheiten der Zähne und des Zahnhalteapparates

verhindern sollen. Und, womit werden wir in der Prophylaxe konfrontiert? In den meisten Fällen haben wir es mit Parodontitis und Karies zu tun. Diese zu vermeiden, ist unsere Profession. Manchmal gelingt uns das nicht, und die Ursachen dafür sind vielfältiger Natur. Was begegnet uns dann? Whitespots, Initiailläsionen und Sekundärkaries. Die betroffene Patientenklientel umfasst dabei die gesamte Bandbreite der Bevölkerung: Erwachsene und Kinder sind gleichermaßen betroffen. Die Zahl der in Deutschland an Karies erkrankten Kinder liegt bei etwa 30% und bei Erwachsenen bei etwa 50%. Dieser Personenkreis hat bereits ein- oder mehrmalige Karieserfahrung gemacht. Die Pathogenese der Karies ist klar und muss nicht mehr infrage gestellt werden. Dass es Bereiche in der Pathogenese gibt, die für uns, beziehungsweise für den Patienten, sehr gut beeinflussbar sind, ist ebenfalls unumstritten. Ich denke da an die Primär-Primär-Prophylaxe (Verhinderung der Kolonisation der Streptococcus mutans im Säuglingsalter) oder die Reduktion der Bakterien durch das Ernährungsverhalten selbst. Die natürliche Reparaturfähigkeit unseres Speichels funktioniert außerordentlich gut. Noch besser wird sie durch die Zugabe von Fluoriden in einem in Balance stehenden Ökosystem.

Eine stabile und neutrale Ausgangsbasis des pH-Wertes wäre bei circa 7,0. Bereits unter dem kritischen Wert von

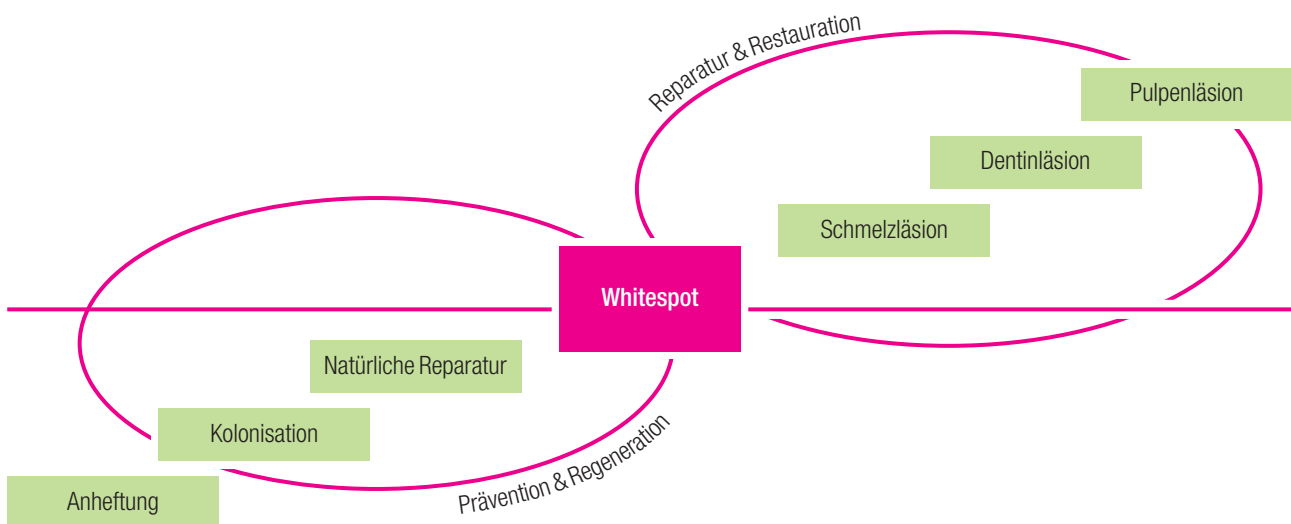


Abb. 1: Ablauf der Kariesentstehung.

5,5–5,7 geht Schmelz in Lösung, bei einem pH-Wert von 6,0–6,8 in Dentin. Eine annähernd neutrale pH-Situation ist allerdings zur Erreichung des optimalen De- und Remineralisationsverhaltens von großer Bedeutung – dieses ist im Alltag jedoch nur vereinzelt und/oder schwer realisierbar. Wenn also die Remineralisation versagt, etablieren sich die Kariesbakterien weiter und ein Whitespot entsteht (Abb. 1).

### Der Whitespot

Der Umgang mit der Whitespot-Läsion, respektive der Compliance des Patienten, entscheidet, ob der Zahn in naher Zukunft ein Loch entwickelt oder nicht. Der Whitespot ist anfangs eine kreideweiße, entkalkte Stelle am Zahn. Durch die Einlagerung von Farbpigmenten wird dieser zunehmend bräunlich verfärbt. Wird jetzt die obere intakte Schmelzschicht zerstört, kann die Karies unaufhaltsam und relativ rasch fortschreiten. In der täglichen Praxis würde ich sagen, dass sich circa acht von zehn Whitespots zu einer profunden Kariesläsion entwickeln. Wird diese Schicht im Rahmen der Prophylaxesitzung oder einer Routineuntersuchung mit „scharfen“ oder „spitzen“ Instrumenten bearbeitet und/oder abgetastet, erhöht sich das Risiko des Kariesausbruchs sehr. Verschiedenes wurde in der Vergangenheit ausprobiert, um Whitespots auszuheilen. Zu unserer Verfügung, ausgehend von delegierbaren Möglichkeiten, standen hochkonzentrierte Fluoridlacke und andere die Remineralisation fördernde Produkte. In den meisten Fällen ist die Karies dennoch eingebrochen und der Zahn musste durch eine Füllungstherapie versorgt werden.

Die Zielgruppe?	Die Indikation?
Grundsätzlich kommen alle Patienten infrage:	<ul style="list-style-type: none"> <li>• Initiale Approximalkaries</li> <li>• Initiale Okklusalkaries</li> <li>• Aktive Whitespot-Läsionen, z.B. nach KFO</li> <li>• Zervikale Subsurface-Läsionen, gegebenenfalls mit Hypersensibilität</li> </ul>
<ul style="list-style-type: none"> <li>• Kinder</li> <li>• Jugendliche</li> <li>• Erwachsene</li> <li>• Senioren</li> </ul>	

### Innovatives Kariesmanagement während der Prophylaxesitzung

Nach langem Ausprobieren (Was ist wirksam? Was ist umsetzbar? Was ist dauerhaft? Was ist in die Prophylaxe integrierbar?) bin ich auf ein Produkt gestoßen, welches nicht nur in der Lage ist, auf natürliche Art Zahnschmelz und Dentin zu regenerieren, sondern in vielen Fällen Dentin-Überempfindlichkeiten sofort

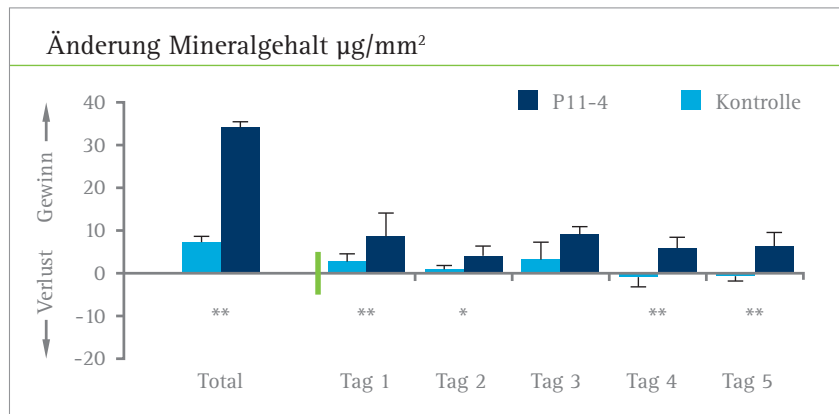
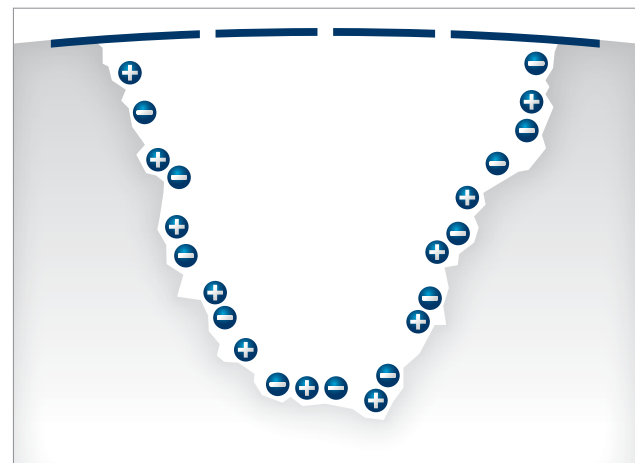
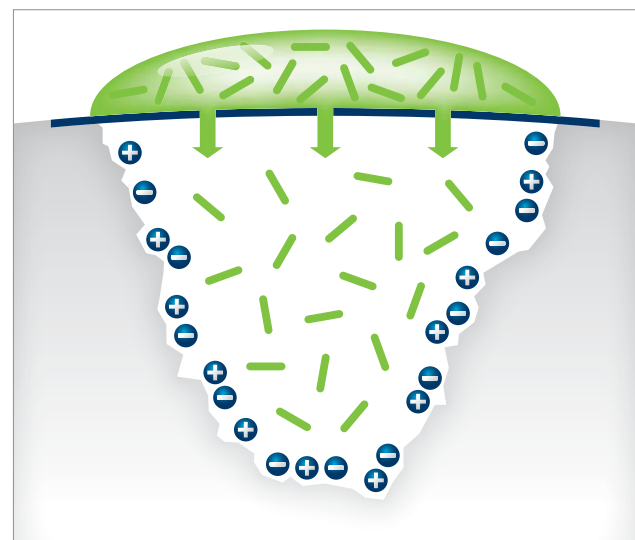


Abb. 2: Effekt von CURODONT™ Repair auf die Re- und Demineralisation von Kariesdefekten in humanem Zahnschmelz im in vitro pH-Cycling-Experiment (Grafik nach Kirkham et al. [Journal of Dental Research 2007]).

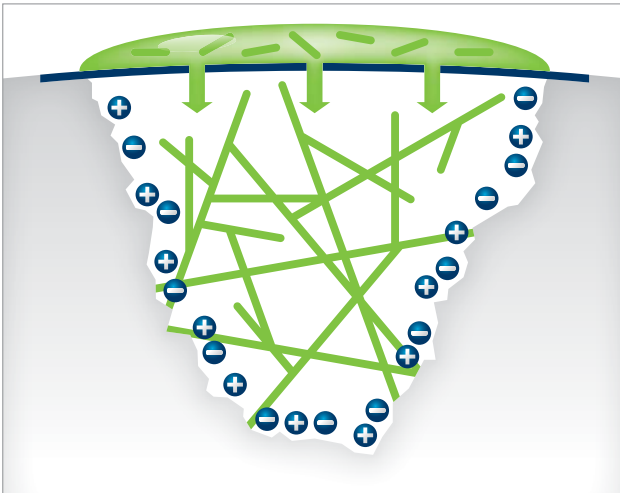
und nachhaltig zu reduzieren. Die dahinterstehende Technologie heißt CUROLOX™ und basiert auf einer patentierten Erfindung der Universität Leeds, UK. CURODONT™ Repair ist ein Präparat zur schmerzfreien und tiefenwirksamen Regeneration von früher Karies.



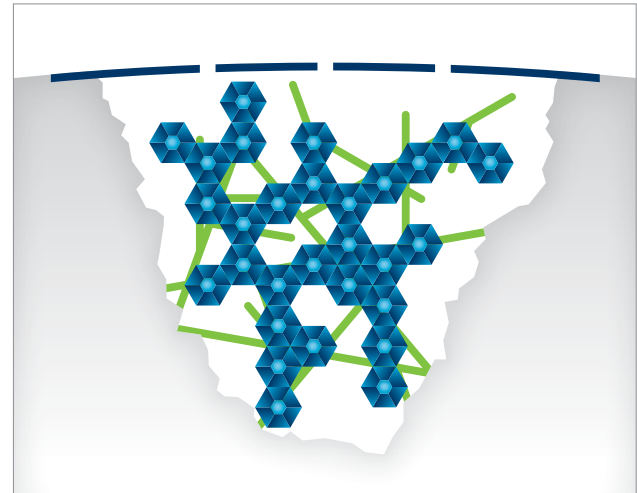
Stufe 1: Beginnende frühe Karies (bis Klasse D1) ist in der Regel durch eine pseudointakte, hypermineralisierte Deckschicht gekennzeichnet. Durch den Einsatz von Phosphorsäure wird diese durchlässig gemacht.



Stufe 2: CUROLOX™-Eiweißmoleküle diffundieren an der von früher Karies beschädigten Stelle in den Zahnschmelz hinein.



**Stufe 3:** Dort bilden die Eiweißmoleküle ein biologisches Gerüst („Biomatrix“).



**Stufe 4:** Die Neubildung von Zahnschmelzkristallen erfolgt mithilfe von Kalzium- und Phosphationen aus dem Speichel.

Der Hauptbestandteil sind spezielle Eiweißmoleküle (CUROLOX™ Technologie), die in der Lage sind, die organische Schmelzmatrix durch ein biologisches Gerüst („Biomatrix“) zu simulieren. An dieser Biomatrix werden mithilfe von körpereigenem Kalziumphosphat aus dem Speichel neue Schmelzkristalle gebildet. Dadurch verschiebt sich das natürliche Demin-Remin-Gleichgewicht in Richtung Remineralisation (Abb. 2) und die Selbstheilung wird stimuliert.

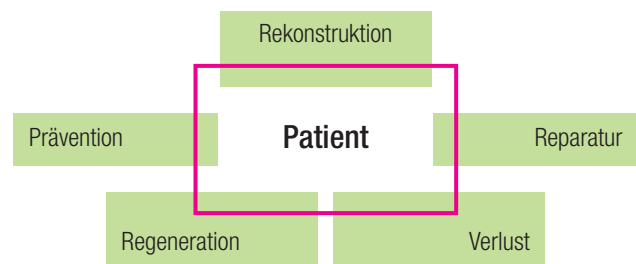
Bereits seit etwa 15 Jahren wird an dieser Technologie gearbeitet und geforscht. In zahlreichen Studien wurde die Wirkung belegt. Die vereinfachte Zusammenfassung lautet: Die speziellen Eiweißmoleküle, die sich in wässriger Lösung befinden, diffundieren durch die gereinigte Zahnoberfläche in die Läsion hinein. Dort baut sich selbstständig und automatisch ein biologisches Gerüst auf. Durch die Einlagerung der im Speichel natürlicherweise befindlichen Kalzium- und Phosphationen entstehen neue Hydroxylapatitkristalle.

Bei diesem Vorgang handelt es sich um eine tiefenwirksame Regeneration im Sinne einer echten Biomineralisation und nicht nur um eine Präzipitatabildung.

Die Anwendung ist sehr einfach und der Zeitaufwand gering. Dadurch wird die Umsetzung des „Innovativen Kariesmanagements“ leicht gemacht und ist wirtschaftlich interessant in die Prophylaxesitzung integrierbar.

- Zahnreinigung durch DH oder ZA
- Auflösung des Pellikels und Öffnung der Mikroporen
- Gründlich mit Wasser spülen, dann trocknen
- CURODONT™ Repair anmischen und auftragen
- fünf Minuten einwirken lassen
- **Extra-Tipp:** Zur Förderung des Behandlungsergebnisses und zur nachhaltigen Stabilisierung: Abschlussbehandlung und häusliche Nachbehandlung durch CURODONT™ Protect
- Visuelle Kontrolle nach drei Monaten/  
Röntgenkontrolle nach sechs Monaten

Bereits nach drei Monaten Einwirkzeit ist durch eine visuelle Kontrolle der betroffenen Stelle die positive Veränderung der Oberfläche sichtbar. Für präventionsorientierte Zahnarztpraxen ist der Weg zur noninvasiven Kariestherapie nun geebnet – getreu dem Motto „Zeit nutzen und regenerieren, statt später reparieren“.



**Abb. 3:** Die Compliance des Patienten entscheidet.

Die regenerative Behandlung lässt sich nach einer gründlichen Einweisung der entsprechenden Mitarbeiterin delegieren. Selbstverständlich hat die Diagnose und Indikationsstellung durch einen Zahnarzt zu erfolgen.

Von nicht unerheblicher Bedeutung für den nachhaltigen Erfolg der natürlichen Regeneration ist die Compliance des Patienten (Abb. 3). Der Patient trifft nach Aufklärung durch den ZA oder die DH die Entscheidung, welchen Weg er gehen möchte. ■

## KONTAKT

### Meral Schnatterer

VitaDenti – Fachberatung für Zahnärzte  
Theodor-Veiel-Straße 86  
70374 Stuttgart  
Tel.: 0711 3658493  
meral.schnatterer@vitadenti.de  
**www.vitadenti.de**

