

Die perfekte Prophylaxesitzung in 60 bis 70 Minuten

In meinem folgenden Patientenbericht, möchte ich den Ablauf, die Durchführung sowie das dazugehörige Zeitmanagement einer perfekt strukturierten Prophylaxesitzung darstellen. Zusätzlich werden hilfreiche Tipps und Tricks zur Umsetzung im Praxisalltag aufgezeigt.

Sabrina Dogan

■ Die 50-jährige Patientin stellte sich mit generalisierten Rezessionen von 3–5 mm und damit einhergehenden überempfindlichen Zahnflächen zur Prophylaxesitzung vor. In der Prophylaxebehandlung finden unter anderem Produkte der DMG Flairesse Prophylaxeserie Anwendung.

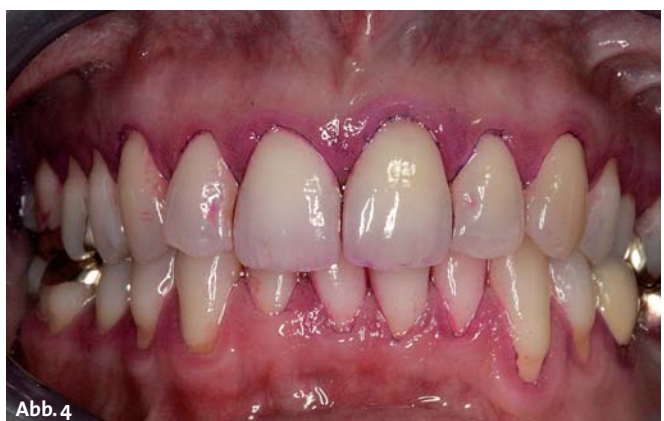
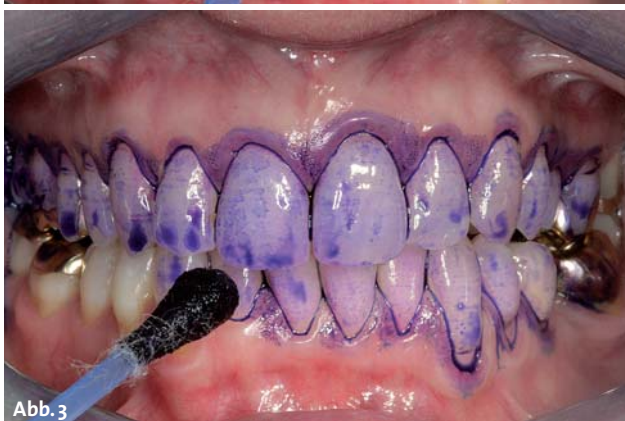
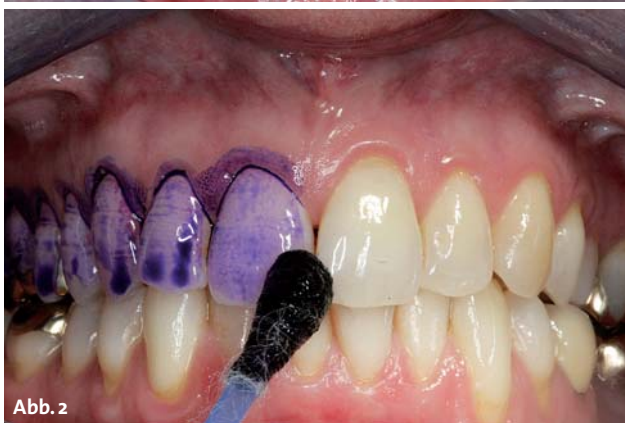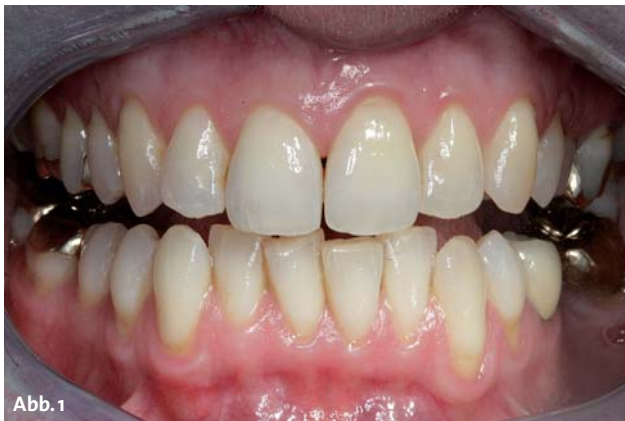Abb. 1: Die Ausgangssituation. – Abb. 2 und 3: Anfärben der Zähne. – Abb. 4: Der Plaque-Index.

Überblick der Zeitphasen

1. Arbeitsplatzvorbereitung (5 Minuten)

Eine gute Vorbereitung des Arbeitsplatzes spart während der Durchführung der Prophylaxebehandlung Zeit, minimiert die nötig werdenden Greifwege und sichert eine hygienisch einwandfreie Umsetzung, daher ist es ratsam, verschiedene Grundinstrumente oder Basisprodukte vorab gezielt auf die folgende Behandlungsmaßnahme abzustimmen.

2. Patienten „abholen“ (5 Minuten)

Nach einem kurzen Einführungsgespräch, in welchem das Prophylaxepersonal gezielt auf die Wünsche sowie Rückfragen des Patienten eingehen kann, folgt der Check-up des Anamnesebogens. Danach kann mit der Durchführung der Individualprophylaxe begonnen werden.

3. Inspektion der Mundhöhle, Kontrolle der Weichgewebe und Kontrolle des Mundhygienestatus (10–15 Minuten)

Nach einer kurzen Inspektion der Mundhöhle folgt die Kontrolle der Weichgewebe. Hierbei sollten unter anderem die Zungenoberfläche/Unterseite, der Mundboden, der Gaumen, die Umschlagfalte, die Wangeninnenflächen und die Lippen genauer beurteilt werden (Abb. 1). Dann kann mit der Erhebung des Mundhygienestatus begonnen werden, dieser besteht aus Blutungs- und Plaque-Index. Es ist sinnvoll, den Blutungs-Index vor dem Plaque-Index durchzuführen und zu erheben, da die positiven Blutungspunkte vor dem Anfärben der Zähne leichter zu erkennen sind als danach. Das Anfärben der Zähne kann mittels Mira 2 Ton und einem Q-Tip umgesetzt werden (Abb. 2 und 3).

GUM® PerioBalance®

SUNSTAR



Das Nahrungsergänzungsmittel FÜR DAS ZAHNFLEISCH

- Nurch die probiotische Wirkungsweise wird das Gleichgewicht der oralen Mikroflora wieder hergestellt und dadurch die natürlichen Abwehrmechanismen des Mundes gestärkt.
- Enthält Lactobacillus reuteri Prodentis®, die patentierte Kombination von zwei Bakterienstämmen vom Lactobacillus reuteri.¹
- Geeignet für Patienten mit chronischer Parodontitis und immer wieder auftretender Gingivitis.
- Als Ergänzung zu Scaling und Root Planing während der Erhaltungsphase bei der Parodontalbehandlung.^{2,3}
- Um den Nutzen professioneller Zahnreinigung langfristig zu erhalten.



¹ L. reuteri AT CC 55730 und L. reuteri AT CC PTA 5289

² Teughels W et al. Clinical and microbiological effects of Lactobacillus reuteri probiotics in the treatment of chronic periodontitis: a randomized placebo-controlled study. J Clin Periodontol 2013

³ Vivekananda et al. Effect of the probiotic Lactobacilli reuteri (Prodentis) in the management of periodontal disease: a preliminary randomized clinical trial. J Oral Microbiology 2010, 2:5344

SUNSTAR



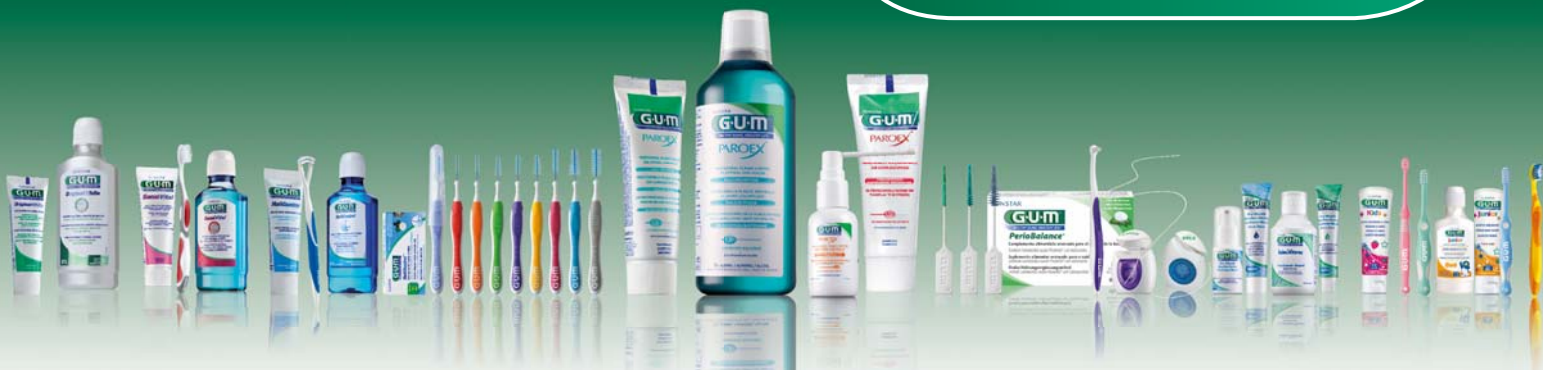PERIOBALANCE

Möchten Sie mehr über die Einsatzgebiete von Probiotika erfahren?

Besuchen Sie unser Symposium
im Rahmen der DGP Jahrestagung
in Münster am

20.09.2014

von 10:00 - 11:30 Uhr



Telefon Service

Apotheke: +49 7673 885 10833

Zahnarzt: +49 7673 885 10855

Online Service

service@de.sunstar.com

www.GUM-professionell.de

Sunstar Deutschland GmbH

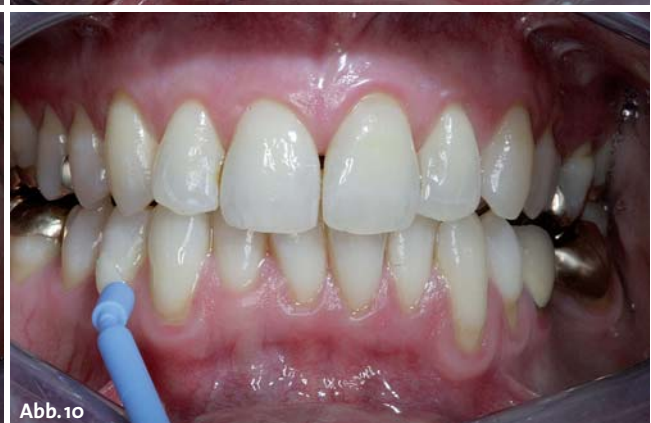
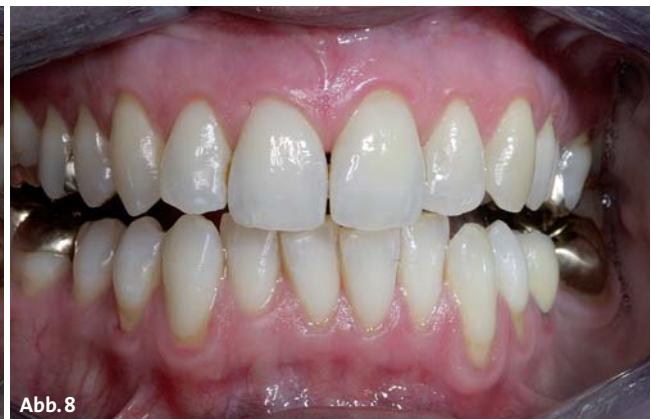
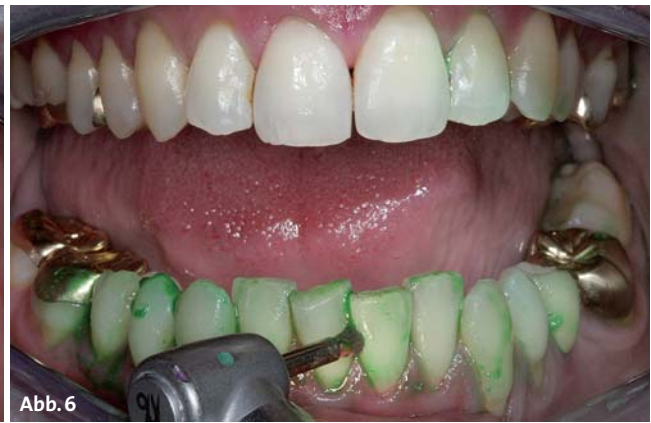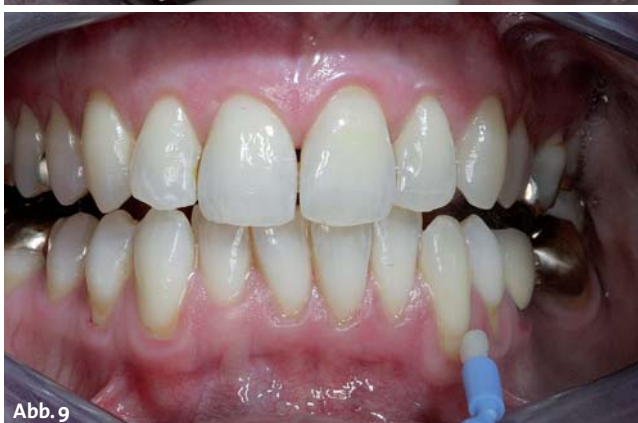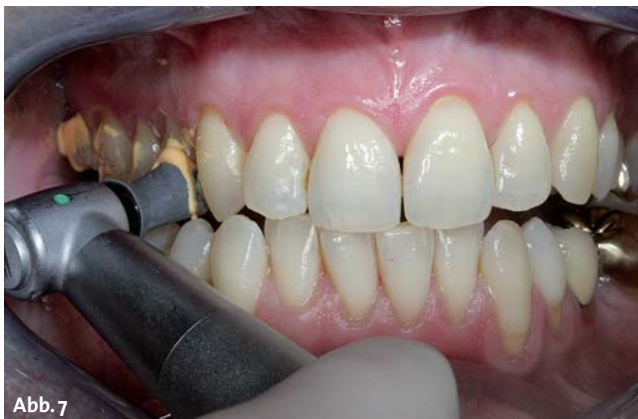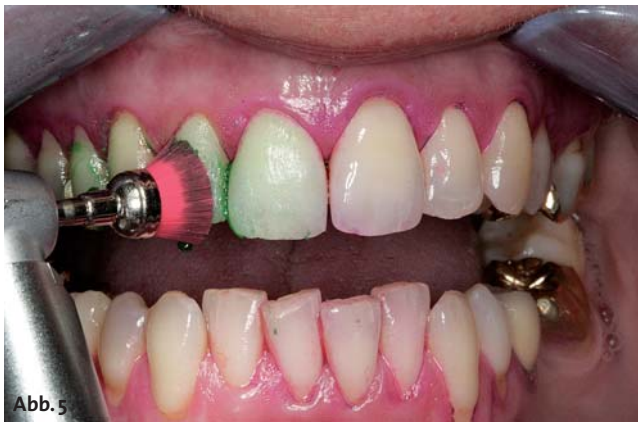Abb. 5: Die Vorpolitur. – **Abb. 6:** Die Vorpolitur mit Minibrush. – **Abb. 7 und 8:** Feinpolitur und Abschlussituation mit dem Reinigungsergebnis. – **Abb. 9 und 10:** Die Intensivfluoridierung.

Es ist ratsam, sich im Prophylaxeteam auf die Durchführung und Dokumentation eines bestimmten Index zu beschränken, um eine bessere Reproduzierbarkeit gewährleisten zu können. Nach dem Auswerten der Indices (Abb. 4) sollten die Befunde kurz mit der Patientin besprochen werden. Eine intraorale Kamera oder ein Handspiegel mit Vergrößerungseffekt können hierbei unterstützen und behilflich sein.

4. Durchführung der Professionellen Zahnreinigung und Politurmaßnahmen (Vor- und Feinpolitur) (30 Minuten)

Mittels maschineller sowie manueller Instrumente werden alle supragingivalen, harten und weichen Zahnbeläge entfernt. In diesem Patientenfall folgt bezüglich der freiliegenden Zahnflächen eine Vorpolitur mit einer weichen Prophylaxebürste und der feinkörnigen DMG Flairesse Prophylaxepaste mit Minzaroma, um leichte

extrinsische Zahnverfärbungen schonend entfernen zu können (Abb. 5). Schachtelstellungen und schwer erreichbare Areale werden mit einer Soft-Minibrush und selbiger Paste nachbearbeitet (Abb. 6).

Danach führe ich eine Feinpolitur durch. Hierzu verwende ich einen feinen Prophylaxekelch und die feinkörnige Prophylaxepaste mit Melonengeschmack (Abb. 7). Das fruchtig frische Aroma punktet bei allen Altersklassen. Die Paste lässt sich sehr gut verarbeiten, sie spritzt und klebt nicht an den Weichgeweben. Die Prophylaxepaste fördert trotz des vorhandenen Fruchtaromas, nicht zusätzlich den Speichelfluss. Es ist eine leichte, angenehme Durchführung der Politurmaßnahme möglich. Zervikalbereiche werden optimal gereinigt und erreicht, ohne dass die Patientin empfindliche Areale im Mund als unangenehm wahrnehmen kann (Abb. 8).



We care for healthy smiles

Immer ein Grund zum Strahlen!

TePe Interdentälbürsten stehen für höchste Effizienz,
Qualität und Komfort bei der Anwendung.
Mit langem oder kurzem Griff, geradem oder gewinkeltem
Bürstenkopf, in unterschiedlichen Stärken und Größen –
einfach immer die richtige Empfehlung für Ihre Kunden!

TePe. Das Original.

QM-Checkliste

Vorbereitung des Arbeitsplatzes, Basis-Set

- Bestücken der Behandlungseinheit: zwei Luft- und Wasserdüsen, grünes Winkelstück, maschinelle Instrumente, z.B. Schall-/Ultraschallgerät, Airflow/Pulver in diversen Geschmacksrichtungen oder für supra- und subgingival
- Absaugkanülen (groß/klein)
- Mundspülbecher, Papiertaschentuch, Patientenumhang
- Arbeitstray (zwei Mundspiegel klein, eine zahnärztliche Tastsonde, ein Parodontometer oder eine PSI-Sonde, eine zahnärztliche Pinzette, eine anatomische Pinzette, manuelle Instrumente/Scaler/Küretten [nach Vorlieben])
- Wattepellets, Watterollen, Q-Tip, Plaquetfärbelösung im Dappenglas, Watterolle mit Vaseline
- Handspiegel mit Vergrößerungseffekt
- Mundhygienehilfsmittel (Demomodell, Handzahnbürste, elektrische Zahnbürsten, Zahnpasta/Mundspüllösungen, Zahnseide/Flosser, Interdentalbürsten ...)
- Politurmaterialien (Politurkelch, Prophylaxebürstchen, je nach Einsatzgebiet grob und fein)
- Politurpaste (grob, mittel, fein – in diversen Geschmacksrichtungen wählbar)
- Anmischblock/Glasplatte
- Becher im Haltersystem, zum Entsorgen der benutzten Materialien
- Fluorid/CHX-Präparate
- Merkblätter, Aufklärungsmaterialien, Dokumentationsunterlagen, Give-aways ...

5. Mundhygieneinstruktion und Motivation, PSI/Messstatus, Lokalfluoridierung/CHX-Anwendung (10–15 Minuten)

Es folgt die Mundhygieneinstruktion, bei welcher man sich, um die Patienten nicht zu überfordern, auf maximal drei Basics beschränken sollte. Optimal ist es, wenn die häuslich bereits vorhandenen Putzutensilien zu jeder Prophylaxesitzung mit in die Zahnarztpraxis gebracht werden. Dies ermöglicht dem Fachpersonal eine einfache und zweckgemäße Beratung oder auch Umstrukturierung.

Zum Beispiel:

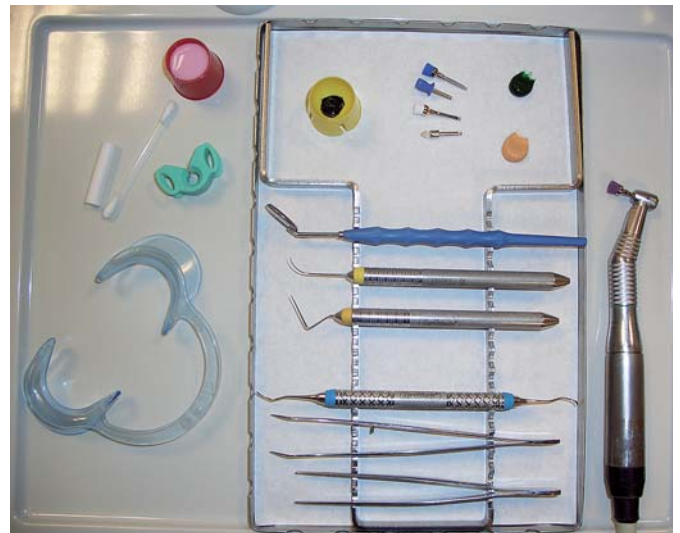
I. Zahnbürste

Handzahnbürste: manuell, weich/soft, mit rezessionsorientierter Putztechnik und Demo am Modell sowie in der Mundhöhle

Elektrische Zahnbürste: Hersteller/Modell erfragen, Soft-Aufsteckbürste, Demo am Modell und in der Mundhöhle (wenn elektrische Zahnbürste anbei)

II. Zahnpasta

Sensitivzahnpasta



III. Interdentalraumpflege

Zahnzwischenraumbürsten anpassen (maximal zwei Größen), Demo mittels Handspiegel und unter Anleitung, Patientin „üben lassen“, Motivation nicht vergessen.

Nach der Motivation und Instruktion kann ein PSI-Index oder ein Sondierstatus erhoben werden. Zum Abschluss der Behandlung folgt eine Intensivfluoridierung der freiliegenden Zahnhalsbereiche mittels DMG Flairesse Fluoridlack (Abb. 9 und 10).

6. Nachrüsten des Arbeitsplatzes (5 Minuten)

Der Arbeitsplatz wird gesäubert, gereinigt und nachgerüstet.

Fazit

Das Durchführen einer perfekten Prophylaxesitzung ist unter Berücksichtigung bestimmter Arbeitsabläufe, gekonnter Umsetzung theoretischer Fachkenntnisse in den praktischen Behandlungsphasen sowie Erkennen des derzeit vorliegenden Mundgesundheitszustandes inklusive der dazugehörigen Dokumentation der intraoralen Befunde einfach umsetzbar.

Unter Berücksichtigung des Hauptanliegens unserer Patientin führen wir individuelle Behandlungsmaßnahmen durch, welche durchaus positiv in Erinnerung bleiben. Dies schafft Vertrauen und fördert zusätzlich auch die Patientenbindung. ■

KONTAKT

Sabrina Dogan

Dentalhygienikerin
Praxis für Zahnheilkunde Mauer
Sinsheimer Str. 1
69256 Mauer
Tel.: 06226 1200

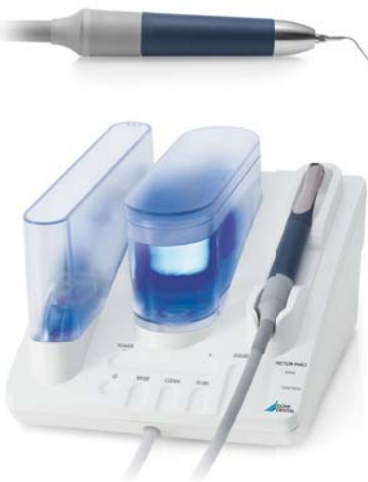

Ultrastarke Vector-Power für Schnelligkeit bei der PZR.

Der neue Vector Paro Pro.

- Mit dem kraftvollen Scaler für Top-Speed
- Die wirksame Methode zur nachdrücklichen Entfernung supragingivaler und subgingivaler Auflagerungen
- Zusätzliches Paro-Handstück mit linearer Schwingungsumlenkung für die schonende Recall- und Periimplantitistherapie

Mehr unter www.duerrdental.com



Der neue Vector® Paro Pro.

 DÜRR
DENTAL