

Endodontische Revision in Kombination mit MTA – ein Fallbericht

In Folge der Weiterentwicklungen in der Endodontie ist es heutzutage möglich, auch stark geschädigte Zähne langfristig zu erhalten. Für den klinischen Alltag stehen dazu eine Vielzahl von Materialien und modernen Behandlungsmethoden zur Verfügung.

Dr. med. dent. Ralf Schlichting/Passau, Dr. Christian R. Gernhardt/Halle (Saale)

■ Aus der dentalen Literatur sind mehrere Ursachen für Wurzelresorptionen bekannt. Sie können physiologischer (Milchzahnresorption) oder pathologischer (Resorptionen der zweiten Dentition) Natur sein. Bei pathologischen Resorptionen wird die interne von der externen Resorption unterschieden. Dabei kann die Wurzelresorption an einem oder mehreren Zähnen auftreten. Als mögliche Auslöser externer Resorptionen werden Reize bedingt durch eine nekrotische Pulpa, Tumoren, Trauma, internes Bleichen, kieferorthopädische Behandlung, Zysten oder Parodontitis diskutiert. Die exakten Mechanismen der Wurzelresorptionen sind allerdings bisher noch nicht vollständig bekannt. Auch hinsichtlich der Lokalisation gibt es mehrere Erscheinungsbilder. Die externen Resorptionen können sowohl im zervikalen, mittleren und apikalen Wurzel Drittel auftreten.⁷ Ebenso vielfältig wie die möglichen Ursachen sind auch die Therapieansätze zur Therapie externer Resorptionen. Im folgenden Fallbericht soll das Auftreten einer apikalen externen Resorption nach Wurzelbehandlung sowie ein Therapieversuch zum Zahnerhalt durch Verschließen des infolge der apikalen externen Resorption entstandenen Defekts mittels Mineral Trioxid Aggregate (Pro-ROOT MTA) dargestellt und anhand der verfügbaren Literatur diskutiert werden.

Klinischer Fall

Der 51-jährige Patient stellte sich im Juni 2006 zur Abklärung von Schmerzen im Unterkiefer rechts in der Praxis vor. Die Allgemeinanamnese war unauffällig. Der Patient gab an, Pfeifenraucher zu sein. Die zahnmedizinische Anamnese ergab ein konservierend und prothetisch versorgtes Gebiss. Bei der speziellen Anamnese gab der Patient an, den schmerzenden Zahn im linken Unterkiefer genau lokalisieren zu können. Zahn 35 war mit einer insuffizienten Amalgamfüllung versorgt, Zahn 36 diente mit einer Vollgusskrone als Brückenpfeiler. Die Sensibilitätsprobe am Zahn 35 war negativ. Die Sensibilitätsprobe an Zahn 36 war ebenfalls negativ. In axialer und horizontaler Richtung lag bei Zahn 35 eine Perkussionsempfindlichkeit vor. Zahn 36 war nicht perkussionsempfindlich. Die Sondierungstiefen am Zahn 35 lagen bei 2–3 mm. Der Lockerungsgrad war I. Es lag keine apikale Druckdolenz vor. Die intraorale Inspektion zeigte keine Anzeichen einer

Schwellung. Auf dem angefertigten Orthopantomogramm war am Zahn 35 distal eine deutliche Sekundärkaries zu erkennen. Der wurzelbehandelte Zahn 36 wies einen massiven Resorptionsprozess beider Wurzeln auf.

Im angefertigten Einzelröntgenbild von 35 war der Parodontalspalt mesial nur leicht erweitert. Die Verdachtsdiagnose lautete: infizierte Pulpanekrose an Zahn 35 mit apikaler Parodontitis sowie massive entzündliche externe Resorption an Zahn 36.

Mögliche Therapieansätze

Vor dem Hintergrund des negativen Sensibilitätstests, der vertikalen und auch horizontalen Perkussionsempfindlichkeit von 35 sowie den geringen Sondierungstiefen war von einer primär endodontisch bedingten Läsion auszugehen. Um den Patienten von seinen akuten Schmerzen zu befreien, wurde unverzüglich mit der endodontischen Therapie am Zahn 35 begonnen. Da die akuten Schmerzen nicht vom resorptiven Prozess an 36 auszugehen schienen, sollte dieser Zahn erst in einer späteren Sitzung entfernt werden. Die durch Entfernung des Brückenankers entstehende Lücke sollte durch eine verzögerte Sofortimplantation mit zwei Implantaten verschlossen werden. Nach Einheilung der Implantate war eine Versorgung des Zahnes 35 sowie der beiden Implantate durch Einzelkronen geplant.

Therapie

Nach umfassender Aufklärung des Patienten über die Therapieoptionen (Zahnerhalt durch Wurzelbehandlung, Extraktion und Sofort- bzw. verzögerte Sofortimplantation) entschied sich der Patient für den Versuch des Zahnerhalts durch eine Wurzelbehandlung. Nach Oberflächen- und Leitungsanästhesie (Ultracain DS, Sanofi Aventis, Frankfurt am Main) erfolgte die vollständige Entfernung der alten Füllung. Es folgte eine Isolierung des Zahnes unter Kofferdam. Alle folgenden Arbeitsschritte wurden mit Unterstützung des Dentalmikroskops (OPMI Pico, Zeiss, Oberkochen) durchgeführt. Nach vollständiger Kariesentfernung mithilfe von Kariesdetector (Kuraray Medical, Japan) erfolgte eine adhäsive Aufbaufüllung mit Core Paste (Dent Mat,

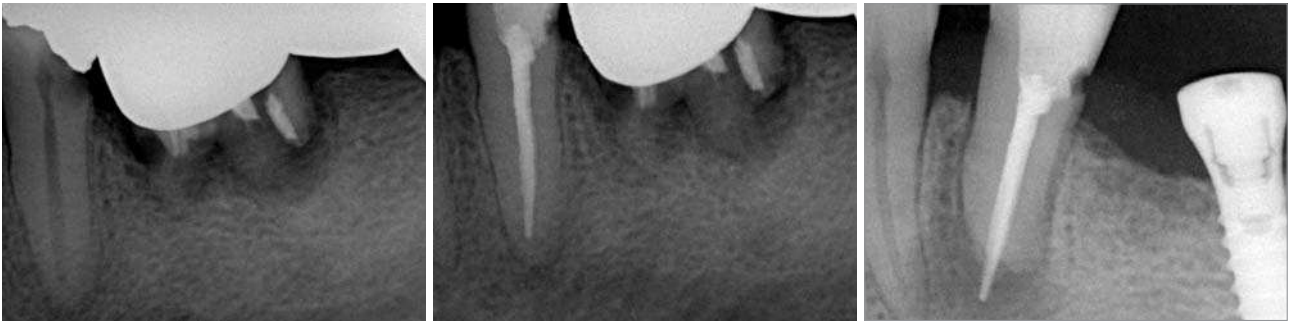


Abb. 1: Ausgangsröntgenbild zu Beginn der Behandlung. – **Abb. 2:** Kontrollröntgenbild nach erfolgter Wurzelfüllung. – **Abb. 3:** Kontrolle der Situation nach 13 Monaten.

USA). Anschließend wurde die primäre Zugangskavität präpariert.

Es folgte die Darstellung des Kanaleinganges mit der diamantierten Ultraschallspitze ET 20 (Satelec, Frankreich) sowie eine Präparation der sekundären Zugangskavität mit Gates-Bohrern der Größen 5-1 (DENTSPLY Maillefer, Ballaigues, Schweiz). Nach ausgiebiger Spülung mit auf 60 Grad erwärmter 2,5% NaOCL erfolgte eine erste elektrometrische Längenbestimmung (ProPex, DENTSPLY Maillefer, Ballaigues, Schweiz). Die vorläufige Arbeitslänge wurde auf 17 mm (elektrische Längenmessung – 4 mm) festgelegt. Der Kanal wurde daraufhin mittels ProTaper Feilen (DENTSPLY Maillefer, Ballaigues, Schweiz) entsprechend der empfohlenen Sequenz auf die vorläufige Arbeitslänge aufbereitet. Es erfolgten dabei immer imittierende NaOCL-Spülungen und die Kontrolle der Patency mittels einer Kerr-Feile der ISO Größe 8 (VDW, München). Nach Trocknung des Kanals mit sterilen Papierspitzen erfolgte eine Kalziumhydroxideinlage (Calxyl, OCO, Dürnstein) und ein dichter provisorischer Verschluss mittels Cavit (3M ESPE, Seefeld) und Glasionomermzement (Dyract, DENTSPLY DeTrey, Konstanz). In einer zweiten Sitzung erfolgte nach Oberflächen- und Leitungsanästhesie die Isolierung des Zahnes 35 mittels Kofferdam. Nach Entfernung des provisorischen Verschlusses erfolgte eine ausgiebige Spülung mit auf 60 Grad erwärmter 2,5% NaOCL.

Die Wurzelkanalwände wurden mit dem Dentalmikroskop und einem Microopener der ISO Größe 10 (DENTSPLY Maillefer, Ballaigues, Schweiz) einer erneuten Inspektion unterzogen. Es ergab sich jedoch kein Hinweis auf einen lingualen Kanal bzw. eine Wurzelfraktur. Es erfolgte eine erneute elektrische Längenmessung (ProPex, DENTSPLY Maillefer, Ballaigues, Schweiz). Als Referenzpunkt wurde die bukkale Höckerspitze gewählt. Die elektrische Längenmessung ergab eine Länge von 21 mm. Die Arbeitslänge wurde auf 20,5 mm festgelegt. Mittels einer ISO 15 Kerr Feile (VDW, München) erfolgte eine Röntgenmessaufnahme zur Verifizierung der Arbeitslänge. Der Kanal wurde unter ständiger Spülung mit NaOCL bis zur ProTaper Feile F3 aufbereitet. Ein Verifier der Größe V35 (DENTSPLY Maillefer, Ballaigues, Schweiz) wurde auf Arbeitslänge in den Kanal eingebracht. Nach Spülung mit 17% EDTA erfolgte eine ultraschallaktivierte Spülung mit NaOCL. Nun wurde der Kanal nach Abschluss-

spülung mit Alkohol mit Papierspitzen getrocknet. Es folgte eine thermoplastische Wurzelfüllung mit AH Plus und einem Thermafil-Stift (DENTSPLY DeTrey, Konstanz) der Größe 35. Der Zahn wurde daraufhin mit Core Paste adhäsiv dicht verschlossen.

Aus beruflichen Gründen erfolgte die Implantatinsertion Regio 36 und 37 beim Patienten erst zehn Monate nach Abschluss der Wurzelbehandlung. Bei der Röntgenkontrolle der Implantate nach einer Einheildauer von fünf Monaten vor prothetischer Versorgung war auf dem Röntgenbild ein apikaler stark resorptiver Prozess an Zahn 35 zu erkennen. Der Lockerungsgrad von 35 war 0, es konnten keine erhöhten Sondierungstiefen festgestellt werden. Der Patient war seitdem beschwerdefrei. Es erfolgte eine ausführliche Besprechung des Röntgenbefundes an Zahn 35 mit dem Patienten. Als Therapieoptionen wurde eine Extraktion mit anschließender verzögerter Sofortimplantation sowie der Versuch einer Entfernung des Thermafil-Stiftes und eines orthograden Verschlusses des Wurzelkanals mit Mineral Trioxid Aggregat (ProRoot MTA, DENTSPLY Maillefer, Ballaigues, Schweiz) und Stabilisierung mittels Glasfibrerstick und Komposit genannt. Der Patient wünschte ausdrücklich den Versuch des Zahnerhaltes.

Vor Behandlungsbeginn zwei Monate später erfolgte eine erneute Röntgenkontrollaufnahme. Der externe resorptive Prozess war darauf bereits weiter fortgeschritten. Unter Kofferdam und Kontrolle mit dem Dentalmikroskop (Zeiss Pico, Oberkochen) wurde die adhäsive Aufbaufüllung komplett erneuert. Nach erneuter Trepanation und Darstellung des Thermafil-Kunststoffträgers mit einer diamantierten Ultraschallspitze ETD 20 (Satelec, Frankreich) gelang es mittels einer Hedström-Feile (VDW München), den Trägerstift in toto zu entfernen. Es erfolgte eine Spülung mit 5 ml NaOCL 2,5%, wobei die verbliebenen Guttapercharestes mittels ultraschallaktivierter Spülung entfernt wurden. Nach Spülung mit Chlorhexidin 3% wurde der Kanal mit Papierspitzen getrocknet und mit Calxyl (OCC, Dürnstein) gefüllt. Es erfolgte ein provisorischer Verschluss des Zahnes mit Schaumstoffpellet, Cavit (3M ESPE, Seefeld) und Dyract (DENTSPLY DeTrey, Konstanz).

Beim folgenden Termin wurde nach Anlegen von Kofferdam und Entfernung der provisorischen Füllung der Kanal ausgiebig mit NaOCL 2,5% gespült. Es folgte eine Spülung mit 17% EDTA und nochmalige ultraschallaktivierte Spülung mit NaOCL. Nach einer Zwischenspü-

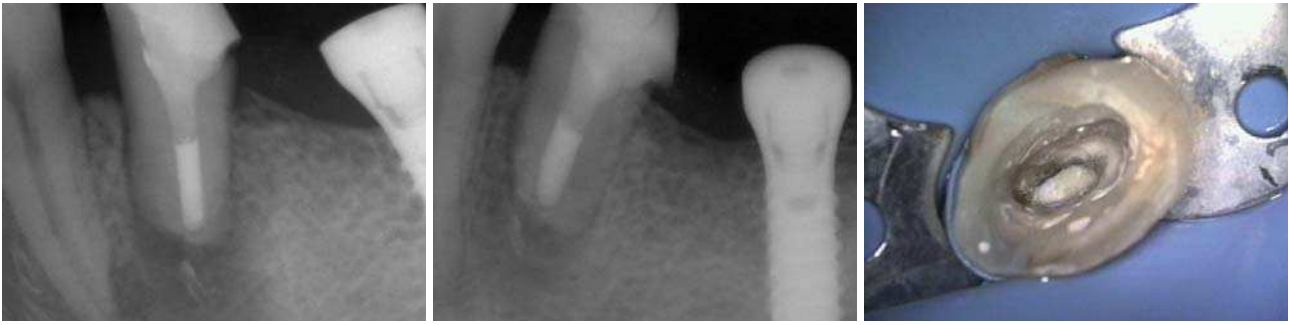


Abb. 4: Kontrollröntgenbild nach apikalem MTA Verschluss und Wurzelfüllung. – **Abb. 5:** Das Röntgenbild nach einem Monat zeigt eine deutliche Verbesserung der Situation. – **Abb. 6:** Klinische Aufnahme des apikalen Verschlusses mit MTA.

lung mit Alkohol erfolgte eine Abschlusspülung mit Chlorhexidin 3 %. Der Kanal wurde vorsichtig mit umgekehrten sterilen Papierspitzen getrocknet. Die blutungsfreie apikale Resorptionsstelle war dabei deutlich durch das Dentalmikroskop zu erkennen. Mittels eines zurechtgeschnittenen Gelastyp Schwammes (Sanofi-Aventis, Frankfurt am Main), der mit einem Machtou Plugger (DENTSPLY Maillefer, Ballaigues, Schweiz) auf die Resorptionstelle aufgebracht wurde, sollte ein Widerlager für die Kompaktion des ProRoot MTA geschaffen werden. Weißes ProRoot MTA (DENTSPLY Maillefer, Ballaigues, Schweiz) wurde mit destilliertem Wasser angemischt und mittels einer MTA Pistole (DENTSPLY Maillefer, Ballaigues, Schweiz) nach apikal positioniert. Der MTA Plug wurde zuerst mit Pluggern, dann mit umgedrehten sterilen Papierspitzen der ISO Größe 80 bis zu einer Schichtdicke von ca. 4 mm, welche mit einer PA-Sonde kontrolliert wurde, kompaktiert. Es erfolgte eine Röntgenkontrolle des Plugs. Nach Positionierung eines feuchten Schaumstoffpellets auf das MTA wurde der Zahn wieder dicht verschlossen.

Zwei Tage später wurde nach Anlegen von Kofferdam die provisorische Füllung wieder entfernt und die korrekte Aushärtung des ProRoot MTA unter Mikroskopkontrolle mittels einer Sonde beobachtet. Es folgte die Einmessung eines passiv im Kanal sitzenden Glasfibrerstift (DT Light Post, VDW, München). Nach Ätzung mit 35 % Phosphorsäure und Konditionierung mit Prime&Bond (DENTSPLY DeTrey, Konstanz) wurde der Stift mit einem dualhärtenden Compositezement (RelyX, 3M ESPE, Seefeld) in das Kanallumen eingebracht und zusätzlich lichtgehärtet. Abschließend fand ein adhäsiver Aufbau des Zahnes mit Composite sowie eine Röntgenkontrolle statt. Bei einer Röntgenkontrolle einen Monat später war eine deutliche Ausheilungstendenz apikal zu erkennen. Auch hier wies der Zahn einen Lockerungsgrad 0 sowie keine erhöhten Sondierungstiefen auf.

Diskussion

Im vorliegenden Fall war bei Erstvorstellung des Patienten aufgrund des negativen Sensibilitätstest sowie der starken horizontalen und vertikalen Perkussionsempfindlichkeit des Zahnes 35 sowie physiologischer Son-

dierungstiefen von einer endodontisch bedingten Schmerzsymptomatik auszugehen. Auch der röntgenologische Befund mit einer großen subgingival reichenden Sekundärkaries erhärtete die Diagnose. Nach Entfernung der Amalgamfüllung, adhäsiver Aufbaufüllung, Trepanation, intensiver Spülung mit erwärmter NaOCL 2,5 %, Aufbereitung, Trocknung mittels Papierspitzen und Kalziumhydroxideinlage war der Patient beschwerdefrei. Die in den Folgeterminen durchgeführte weitere Aufbereitung und abschließende Wurzelfüllung mit AH Plus und Thermafil erwies sich ebenfalls als komplikationslos. Erst bei einer ca. ein Jahr später erfolgten Röntgenkontrolle konnte ein massiver apikaler externer Resorptionsprozess festgestellt werden. Als ätiologische Faktoren für das Entstehen von externen Wurzelresorptionen sind Trauma³, Parodontitis⁷, kieferorthopädische Behandlung⁵, internes Bleichen⁴, Zysten⁶, Tumoren² sowie Reize bedingt durch eine nekrotische Pulpa beschrieben worden. Anamnestisch konnten sowohl Trauma als auch internes Bleichen sowie eine vorangegangene kieferorthopädische Behandlung ausgeschlossen werden.

Die eigentlichen Mechanismen der externen Wurzelresorptionen sind noch nicht vollständig geklärt. Eine Hypothese basiert auf der Annahme, dass die Bedeckung des Dentins durch Zement auf der Wurzeloberfläche und Prädentin auf der Wurzelkanalseite die Bedingung für eine Resistenz der Zahnwurzel gegenüber Resorptionen darstellt.⁸ Eine zweite Hypothese geht davon aus, dass intrinsische Faktoren des Zements (bzw. Prädentins) die klastischen Zellen inhibieren.⁹ Eine weitere Hypothese besagt, dass bei der externen Wurzelresorption die Zone des hoch kalzifizierten intermediären Zements eine Barriere zwischen den Dentinkanälchen und dem parodontalen Ligament darstellt.¹⁰ Bei der hier beschriebenen externen Resorption könnte die nekrotische Pulpa den Reiz für die Zerstörung des Zements und/oder Parodonts dargestellt haben. Endotoxine diffundieren durch Dentintubuli zur Zementgrenze, zerstören hier Zement und Zementoid und treten im Bereich der Schädigung ins Parodont über. Als Folge daraus kann eine ausgedehnte Entzündungsreaktion des parodontalen Ligaments und des Knochens resultieren.¹¹ Im beschriebenen Fall stellt sich die Frage, ob der externe Resorptionsprozess zum Zeitpunkt der primären Wurzelbehandlung nicht bereits eingesetzt hatte. Eine weitere Überlegung zur



Pathogenese könnte ein mögliches Mikroleakage im subgingivalen Bereich der adhäsiven Füllung mit Reinfektion des Kanals sein.

Die Therapieplanung erfolgte in enger Abstimmung mit dem Patienten. Es wurden alle Therapieoptionen dargelegt. Der Patient entschied sich jedoch ausdrücklich für den Versuch des Zahnerhaltes durch orthograde Revision unter Zuhilfenahme des Dentalmikroskopes. Durch die Anwendung des Dentalmikroskopes war nach Entfernung der vorhandenen Wurzelfüllung eine Inspektion unter ausreichender Sicht auf den verbliebenen Anteil des Wurzelkanalsystems sowie die Resorptionsstelle möglich.

Zum apikalen Verschluss des durch die Resorption weitlumigen Kanals wurde ProRoot MTA gewählt. Dieses Material zeichnet sich durch eine hervorragende Randadaptation, Dichtigkeit¹² und Biokompatibilität¹³ aus. Zudem belegen mehrere Studien die Fähigkeit von MTA, die Regeneration von Fibroblasten des Parodontalligaments und die Apposition von zementoblastenähnlicher Zellen zu fördern sowie eine Knochenneubildung zu induzieren.¹⁴ Als Widerlager zum Kompaktieren des MTA diente Gelastyp (Sanofi-Aventis, Frankfurt am Main). Wie im Kontrollröntgenbild ersichtlich, betrug die Stärke des apikalen MTA Plugs mehr als 4 mm. Dies ist insofern von Bedeutung, da Studien belegen, dass die Dichte von MTA bei Schichtstärken von mehr als 4 mm signifikant zunimmt.¹⁵ Nach Kontrolle der korrekten Aushärtung des MTA erfolgte ein Aufbau des Zahnes mit einem Glasfaserstift und dualhärtendem Komposit. Nach In-vitro-Studien soll diese Kombination die Frakturresistenz geschwächter Zähne erhöhen.¹⁶ Bei einer Röntgenkontrolle nach vier Wochen war eine deutliche Heilungstendenz erkennbar. Hier müssen aber in jedem Fall noch weitere Röntgenkontrollen folgen, um die Tendenz auch langfristig zu bestätigen.

Generell muss bei veränderter Kanal Anatomie von einer eingeschränkten Erfolgswahrscheinlichkeit orthograde Revisionen ausgegangen werden.¹⁷ Die gezeigte Behandlung ist als Behandlungsversuch zum Erhalt des Zahnes auf ausdrücklichen Wunsch des Patienten anzusehen. Eine genaue Aufklärung des Patienten über alle Behandlungsoptionen sowie deren Vor- und Nachteile ist hierbei obligat. Angaben zu Erfolgsaussichten liegen nicht vor. Durch den großen apikalen Substanzverlust scheint die Prognose des Zahnes zumindest als fragwürdig. Bei weiterer apikaler Ausheilung ist die Versorgung mit einer Einzelkrone geplant. In jedem Falle ist jedoch eine engmaschige Röntgenkontrolle des Zahnes erforderlich. ■

Eine Literaturliste kann in der Redaktion angefordert werden.

■ KONTAKT

Dr. med. dent. Ralf Schlichting

Dr.-Hans-Kapfinger-Str. 30

94032 Passau

E-Mail: ralfschlichting@t-online.de



50.000 Lux

an Ihrer Seite

Halle 10.2
Stand R 38

- **Sensationelle Leuchtstärke**
- **Reinweißes Arbeitslicht**
- **Hochleistungs-Akku**
- **Geprüfte Sicherheit**

Helle Begeisterung strahlt die limitierte Sonderedition Led^{ION} DeLux aus. Das patentierte high-end Gerät ist das Produkt einer revolutionären Entwicklung und stellt in punkto Anwenderfreundlichkeit und Lichtqualität vieles in den Schatten.

Sigma Dental – wir sorgen für Lichtblicke!

Sigma Dental Systems-Emasdi GmbH

Heideland 22 / D-24976 Handewitt

Tel. +49(0)461-95788 0

www.sigmadental.de



Sigma Dental Systems