

Endodontische Revisionen mit System

In den letzten beiden Jahrzehnten hat die Endodontie eine regelrechte Revolution erfahren. Durch die Einführung und Etablierung vieler technischer Neuerungen wie der rotierenden Wurzelkanalaufbereitung mit Nickel-Titan-Instrumenten mit unterschiedlichen Konizitäten, Schneidegeometrien und Durchmesser, spezieller Ultraschallinstrumente, der Endometrie (Abb. 1) und insbesondere das dentale Operationsmikroskop wurden die Behandlungsmöglichkeiten erweitert und Erfolgsraten signifikant verbessert.

Dr. Kianusch Yazdani/Münster

■ Die moderne Endodontie bietet viele Möglichkeiten, Zähne konservativ langfristig zu erhalten, welche noch vor nicht langer Zeit aussichtslos erschienen und der Extraktionszange gewidmet waren. Zusätzlich erfolgte ein großer Wissenszuwachs über die Kenntnisse der Mikrobiologie im Wurzelkanal. Daraus leitete sich ein verbessertes chemisches spezielles Aufbereitungs- und Spülmanagement ab.

„Das Ganze ist mehr als die Summe seiner Teile“

Der endodontische Erfolg ist nicht nur von der reinen Wurzelkanalaufbereitung und Wurzelfüllung abhängig. Nach den heutigen Studien sollte ebenso der prä- wie postendodontischen Behandlung mindestens genauso viel Aufmerksamkeit gewidmet werden. Der Zahn gilt nur als endodontischer Erfolg, wenn dieser erfolgreich restauriert und in die Funktion des Kauorgans integriert werden kann.

Besonders bei Revisionsbehandlungen ist dieses Ziel umso schwerer zu erreichen.

Wenn zusätzlich Stiftaufbauten, Blockaden, Stufen, frakturierte Instrumente und/oder schwierige apikale Verhältnisse hinzukommen, ist ein erfahrener Behandler bzw. Endodontologe gefragt, da spezielle Instrumente, Materialien, Techniken und Vergrößerungsoptiken zur endodontischen Behandlung unabdingbar sind, um eine gute Prognose zu erreichen. Verblockungen oder Stufen alio loco können häufig unter Zuhilfenahme spezieller vorgebogener Stahlfeilen, Ultraschallansätze und dem Operationsmikroskop umgangen werden, doch dieses ist im Vorfeld nicht zu garantieren. Zunächst geht es überhaupt um die Abklärung, ob ein Zahn überhaupt langfristig erhaltungsfähig ist.

Eine absolute Kontraindikation zur Erhaltung ist die Längsfraktur (Abb. 2). Parodontale Defekte stellen je nach Ausbreitungsgrad eine relative Kontraindikation dar, lassen jedoch eine gute endodontische Prognose ungünstiger erscheinen.

Besonders bei Revisionen muss eine nachfolgende Wurzelspitzenresektion (WSR) mit retrograder Füllung mit MTA Inhalt der ausführlichen Aufklärung sein, falls eine Ausheilung der apikalen Läsion ausbleiben und/oder eine Schmerzsymptomatik weiterhin vorhanden sein sollte.

Grundsätzlich sollte vor der WSR die orthograde Revision stehen. Die neuesten Stellungnahmen und Richtlinien der DGZMK bestätigen dieses Vorgehen.

Fall 1

Eine 45-jährige Patientin wurde mit einer Schmerzsymptomatik am überkronten Zahn 46 überwiesen. Zusätzlich gab sie Druckdolenz vestibulär im Bereich der Wurzelspitzen an. Die röntgenologische Untersuchung zeigte eine unvollständige Wurzelkanalbehandlung mit apikalen Aufhellungen an beiden Wurzeln, wobei die mesiale Wurzel ein Fragment einer Wurzelkanalfeile – laut Vorbehandler eine Nickel-Titan-Feile eines rotierenden Systems – aufweist (Abb. 3). Zusätzlich lag der Verdacht eines nicht aufbereiteten Wurzelkanalsystems in der distalen Wurzel nahe.

Die intraorale Inspektion ergab keine solitären parodontalen Defekte bei der zirkumferenten Sondierung, sodass zunächst eine Längsfraktur ausgeschlossen werden konnte. Folgende Aspekte sind im Vorfeld zu berücksichtigen und zu klären, ob ein Zahn langfristig erhalten werden kann:

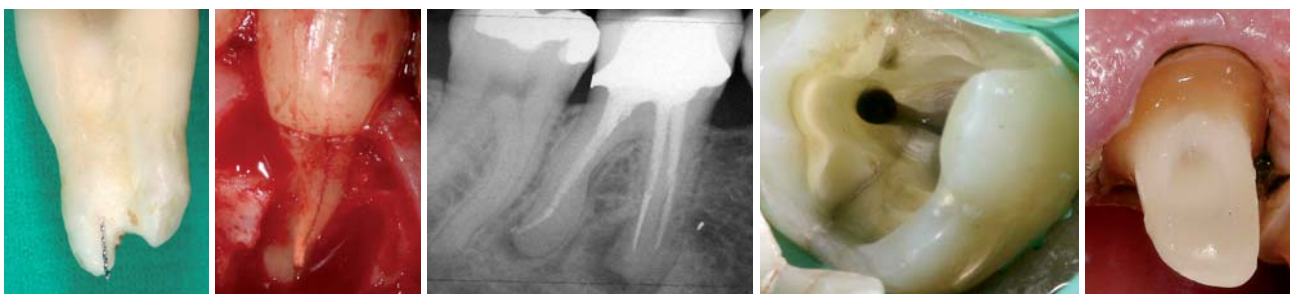

Abb. 1: Endometrie ist unabdingbar für die korrekte Arbeitslänge. – **Abb. 2:** Längsfraktur. – **Abb. 3:** Fall 1: Röntgenbild Ausgangszustand vor Revision. – **Abb. 4:** Querfraktur (anderer Fall). – **Abb. 5:** Ferrule Design.

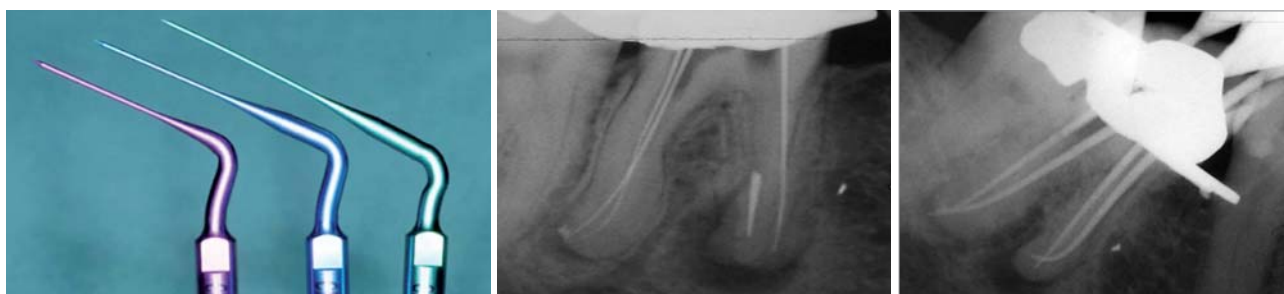

Abb. 6:Ultraschallansätze zur Entfernung von Fragmenten. – **Abb. 7:**Freilegung des Fragments und Instrumentierung und Durchgängigkeit aller Kanalsysteme. – **Abb. 8:** Masterpointaufnahme; periapikal alte WF nicht entfernbar.

- Läsion endodontischen Ursprungs (LEU)
- Genügend Restsubstanz zur Etablierung des Zahnersatzes
- Ausschluss und Verlauf von Längsfrakturen
- Verlauf von Querfrakturen (Abb. 4)
- Ferrule Design möglich > chirurgische Kronenverlängerung/Extrusion (Abb. 5)
- Parodontale Wertigkeit
- Erhaltungswunsch durch Patient
- Kosten/Folgekostenabklärung mit Patienten
- Alternativen und entsprechende Kosten

Die Patientin entschied sich für den Erhalt des Zahnes mit Revision. Die insuffiziente Wurzelbehandlung wurde revidiert, anschließend fand die postendodontische Neuversorgung und Anfertigung eines neuen

Zahnersatzes statt. Die Patientin stimmte der vorgeschlagenen Therapie zu, weitere Therapieoptionen wie Extraktion, WSR, Implantat wurden diskutiert und voneinander abgewägt. Da nicht immer zu gewährleisten ist, dass die Krone erhaltungswürdig aufgrund von Undichtigkeiten und Sekundärkaries im Randbereich ist oder Restzahnhartsubstanz während der Behandlung frakturieren kann, wird vor der Behandlung eine Vorabformung aus Silikon angefertigt, welcher bis zum Abschluss der prothetischen Behandlung behalten wird.

Infektionskontrolle

Die endodontische Behandlung soll die Infektion im Kanalsystem beseitigen und dazu beitragen, dass das System nicht zusätzlich belastet wird. Aus diesem Grund

ANZEIGE

DAS Qualitätsmanagementsystem - ausgezeichnet mit dem Ludwig-Erhard-Preis für Spitzenleistung im Wettbewerb.

Start der neuen QM-Curricula im Frühjahr 2010.

An 5 Wochenenden zum eigenen QM.

120 Punkte gemäß DGZMK/BZÄK

RES⁺
— Consulting —

Graf-von-Stauffenberg-Str. 9

33615 Bielefeld

www.resplus.de

Tel.: 0521 / 101100

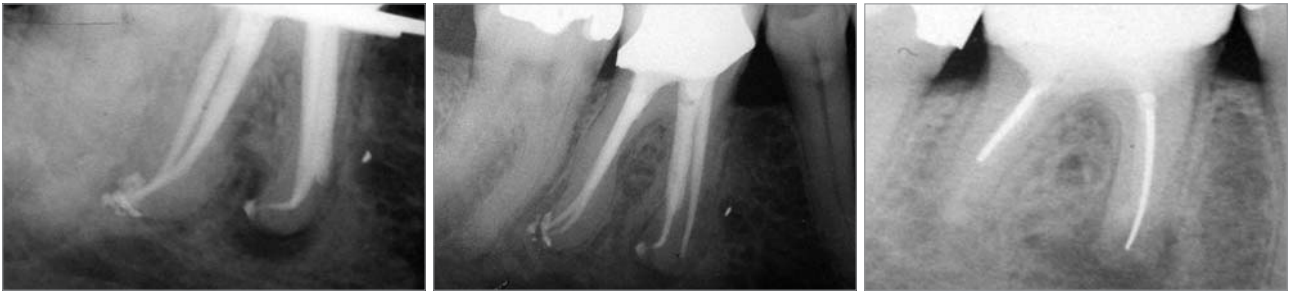


Abb. 9: Röntgenkontrollaufnahme nach Wurzelfüllung; apikaler Überpressung von Sealer und Guttapercha besonders distal. – **Abb. 10:** Verlaufskontrolle nach drei Jahren, periapikale Aufhellungen nicht mehr zu erkennen. – **Abb. 11:** Ausgangssituation WF (Silberstifte) und WSR alio loco mit apikaler Aufhellung der mesialen und distalen Aufhellung.

muss im Vorfeld sichergestellt werden, dass alle Bereiche in der Zugangskavität kariesfrei sind und die vorhandene Krone dicht ist. Sollte dies nicht der Fall sein, muss ein adhäsiver bakteriendichter Aufbau geschaffen werden. Nach dem Anlegen von Kofferdam wurde eine Zugangskavität durch die Krone erstellt. Eine Darstellung der Kanalsysteme ist nur möglich, wenn das komplette Pulpadach entfernt wird.

Der Zugang ist ausreichend weit präpariert, wenn die rotierenden Instrumente möglichst senkrecht eingeführt werden können, um unnötigen Stress und Frakturen der NiTi-Instrumente vorzubeugen. Natürlich sollte die Öffnung so klein wie möglich gehalten werden, um den Zahn so wenig wie nötig zu schwächen.

Nach Erstellen der korrekten Zugangskavität zeigte sich distolingual ein nichtpräpariertes Wurzelkanalsystem. Die Entfernung der vorhandenen Wurzelfüllung erfolgte mit rotierenden Instrumenten und nichtdiamantierten Ultraschallansätzen. Die Aufbereitung des apikalen Drittels bis zum physiologischen Foramen gestaltet sich meistens umso schwieriger.

Zunächst wurde ein Gleitpfad mit vorgebogenen Handinstrumenten (Kerr) der ISO-Größen 006–020 erstellt, um Stufen wie in diesem Falle zu überwinden. Ab ISO-Größe 20 wurde rotierend gearbeitet (Profile/ProTaper Hybridtechnik).

In der Praxis sind frakturierte Instrumente häufiger anzufinden als Perforationen. Die Klassiker sind Fragmente in der mesiobukkalen Wurzel oberer Molaren und in der mesialen Wurzel unterer Molaren. Durch die heutigen technischen Möglichkeiten sind wir in der Lage, in der Mehrzahl der Fälle Fragmente ohne erheblichen Schaden zu entfernen, wobei die Erfahrung, Zeit, entsprechendes Equipment und besonders Geduld gefragt sind. In diesem Fall konnte das koronale Ende des Fragments schnell unter dem Mikroskop in Kombination mit Ultraschallinstrumenten (Abb. 6) freigelegt werden, die Entfernung erwies sich als langwieriger, da sich das NiTi-Fragment durch den Memoryeffekt immer wieder gerade stellte und sich deshalb nur in mehreren Teilen entfernen ließ (Abb. 7). Schließlich konnten alle vier Kanalsysteme auf voller Länge instrumentiert und die Durchgängigkeit gewährleistet werden (Patency-Konzept).

Die Messung der Arbeitslänge erfolgte endometrisch, eine Masterpointaufnahme wurde zur Kontrolle der Anatomie und der Lage der Kanäle durchge-

führt. Bei Revisionen wird kontrolliert, ob noch Reste der alten Füllung vorhanden sind (Abb. 8). Hauptursache des endodontischen Misserfolges sind Mikroorganismen. Durch die mechanische Bearbeitung werden nach verschiedenen Studien ca. 50–70 % komplexer Kanalsysteme bearbeitet. Aus diesem Grunde sollte der chemischen Bearbeitung bzw. der Spülung des Wurzelkanalsystems viel Aufmerksamkeit geschenkt werden, um die unbearbeiteten Areale wie Seitenkanäle, Ausbuchtungen, Verzweigungen und Isthmen zu erreichen. Ein funktionierendes Spülprotokoll wird für die Zukunft immer bedeutsamer. Fakt ist allerdings, dass wir zurzeit die Mikroorganismen im Kanalsystem nur reduzieren können. Wie in der Parodontologie zeigen sich ähnliche Verhältnisse bezüglich der Biofilmpolitik auch in der Endodontie. Diese komplexen Gebilde zu bekämpfen wird der Inhalt zukünftiger Forschung sein.

Gegenwärtig ist NaOCl die Spüllösung der Wahl in Konzentrationen von 1–5,25 %.

Die bakterizide Wirkung wird durch Erwärmung signifikant gesteigert. Der Einsatz von Ultraschall zur Aktivierung der Spüllösung nach Abschluss der mechanischen Aufbereitung vor der Obturation oder der medikamentösen Einlage hat sich nach vielen Studien ebenfalls bewährt. Zur Entfernung der Smearlayers kommt EDTA 17% oder Zitronensäure 10 % infrage, wobei in der Effizienz kein erheblicher Unterschied festgestellt werden konnte. Wichtig ist jedoch, dass die Einwirkzeit unter 60 Sekunden bleibt, da sonst das Wurzel dentin erodieren kann.

Die chemische Aufbereitung in diesem Fallbeispiel erfolgte mit NaOCl 3 % nach jedem Feilenwechsel, zur mechanischen Aufbereitung wurden Wechselspülungen mit EDTA 17% und erwärmten NaOCl 3 % durchgeführt und anschließend die mit NaOCl gefluteten Kanäle jeweils 30 Sekunden mit nichtschneidenden Ultraschallansätzen bearbeitet. Nach einer weiteren Wechselspülung NaOCl und EDTA wurden die Kanäle mit NaCl 0,9% und Alkohol gespült. Ein abschließender Durchgang erfolgte mit CHX 2 %, da es effektiv gegen Gram-positive Bakterien wie der Problemkeim *E. faecalis* agiert. Die hohe Substantivität von CHX erscheint zusätzlich vorteilhaft bei Revisionen. Da die Kanäle nach der Trocknung nicht feucht sind, wurde von einer medikamentösen Einlage abgesehen, mittlerweile existieren zahlreiche

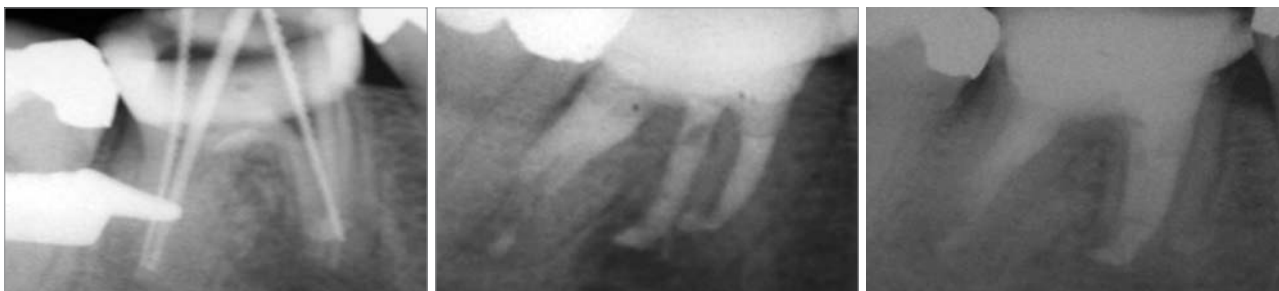


Abb. 12: Masterpointaufnahme mit Darstellung aller Kanalsysteme. – **Abb. 13:** WF aller Systeme mit MTA. – **Abb. 14:** Verlaufskontrolle nach acht Monaten.

Studien, die dafür sprechen, auch bei einer apikalen Parodontitis in einer Sitzung die Kanäle abzufüllen (one-visit). Die Wurzelfüllung erfolgte thermoplastisch mit einem trägerkernbasierten System (Abb. 9). Sie wurde an den Kanaleingängen abgetrennt (ca. 2 mm apikal des Pulpakammerbodens) sowie der Pulpaboden und die Wände von Füllungsresten gereinigt und anschließend mit Na-Ascorbat 10 % behandelt, um den adhäsiven Verbund des Wurzelzements mit dem Adhäsiv zu verbessern. Da noch genügend Restsubstanz vorhanden war, wurde von einem Stift abgesehen, da der Stift nicht der Stabilisierung des Restzahnes, sondern lediglich der Stabilisierung des Aufbaus dient. Die Kanaleingänge und der Pulpaboden wurden mit einem Dentinadhäsiv (Etch&Rinse System) und einem Flowable Composite versiegelt, abschließend wurde die Kavität mit Composit inkrementweise (C-Faktor) aufgefüllt und verschlossen. Die adhäsive Versiegelung ist zurzeit der beste Schutz vor einer Reinfektion des Kanalsystems. Der Zahn ist seit drei Jahren klinisch und röntgenologisch ohne Auffälligkeiten, eine Heilung der periapikalen Aufhellung ist klar zu erkennen (Abb. 10), mittlerweile wurde er mit einer neuen Krone versorgt.

Nach vier Jahren spricht man von einem endodontischen Erfolg, die Anzeichen sprechen dafür.

Fall 2

Eine Patientin kam mit dem Wunsch einer zweiten Meinung hinsichtlich der Behandlung des Zahnes 46 in meine Praxis. Ein primärer endodontischer Misserfolg vor fünf Jahren ist mit einer chirurgischen Revision (WSR) behandelt worden. Seitdem litt die Patientin in Schüben immer wieder unter Schmerzsymptomen wie Druckgefühl und leichten vestibulären Schwellungen. Ihr Hauszahnarzt riet zu einer erneuten WSR oder zur Extraktion und anschließend einem Implantat.

Die klinische Untersuchung ergab eine leichte Perkussionsempfindlichkeit am Zahn 46. Im Bereich der Wurzelspitze konnten vestibulär Druckdolenzen ertastet werden, ansonsten zeigten sich klinisch keine Auffälligkeiten. Röntgenologisch war eine unvollständige unterdimensionierte „Wurzelfüllung“ mit Silberstiften und an beiden Wurzeln apikale Aufhellungen erkennbar (Abb. 11). Wie im erstgenannten Fall wurde die Patientin über alle Risiken und alternative Therapien aufgeklärt.

Nach Abwägung aller Fragen entschieden wir beide uns für die orthograde Revision. Der Zahn erhielt einen neuen adhäsiven Aufbau nach Entfernung der Karies, anschließend wurden die Silberstifte unter mikroskopischer Kontrolle entfernt und ein zusätzliches Kanalsystem distolingual erschlossen (Abb. 12). Die Kanalsysteme wurden chemomechanisch bis zum Neopex unter Sicht aufbereitet wie im Fall 1.

In der gleichen Sitzung konnten alle Kanäle mit dem hochbiokompatiblen Material Mineral Trioxide Aggregate (ProRoot MTA, DENTSPLY) verschlossen werden. Dieses Material hat sich seit mehr als zehn Jahren in der Klinik und in Studien bewährt (Abb. 13). Der Verschluss der MTA-Wurzelfüllung erfolgte bakterien-dicht mit einer adhäsiven Restauration. Zwei Tage nach der Behandlung war die Patientin völlig beschwerdefrei, die röntgenologische Nachuntersuchung nach acht Monaten zeigte periapikal eine vollständige Heilung (Abb. 14).

Fazit

Die vorgestellten Fälle zeigen, dass die Endodontie besonders bei der Revision große Fortschritte und bei der richtigen Indikationsstellung vorhersagbare Ergebnisse liefert. Die Lösung eines komplexen Falles stellt eine große Herausforderung an den Behandler. Erfahrung, spezielle Materialien, Geräte wie auch Techniken sind eine Grundvoraussetzung, um solche Fälle zu lösen.

Grundsätzlich sollte überdacht werden, dass die rein chirurgische Revision eine relativ geringe Erfolgsprognose aufweist, da nur die orthograde Revision Fehler ausmerzt, die chirurgisch nicht zu lösen sind. Eine nachträgliche belastende chirurgische Revision mit retrograder Füllung mit MTA ist der richtige Schritt, falls eine Heilung nicht eintritt, was jedoch in den meisten Fällen den Patienten nach erfolgreicher orthograde Revision erspart bleibt. ■

KONTAKT

Dr. Kianusch Yazdani

Neubrückenstr 12

48143 Münster

E-Mail: dryazdani@freenet.de