

Das Dentalmikroskop – ein Helfer in der Endodontie

Die Anzahl der für die Endodontie erhältlichen Instrumente und Geräte hat in den letzten Jahren deutlich zugenommen. Der tatsächliche Einfluss dieser Geräte auf die Prognose der Behandlung lässt sich nicht immer ausreichend quantifizieren. Das Gleiche gilt sicher auch für das Arbeiten mit dem Dentalmikroskop. Es liegen keine Daten der Evidenzklassen 1 und 2 vor.

ZA Oscar von Stetten/Stuttgart

■ Neumodisches Spielzeug, sagen die einen. Unverzichtbarer Bestandteil, sagen die anderen. Wie kann man das Dentalmikroskop nun richtig titulieren? In den letzten Jahren ist auf Fortbildungen oder in Kollegengesprächen vermehrt zu hören „Ohne Mikroskop geht das nicht“. Dabei wird es gerne als das Merkmal für Spezialistentum genommen. Ist es das wirklich? Ist es nicht eher Mittel zum Zweck? Ein weiteres Tool, durch das erst bestimmte Behandlungen möglich werden? Oder ist es nur die Erfüllung von „Höher, Schneller, Weiter“ zum Prestigegegninn?

Ein Fakt ist unbestreitbar: Waren vor Einführung dieser optischen Vergrößerungshilfen in der Endodontie manche kompromittierten Zähne nicht mehr zu erhalten, so ist dank der bis zu 30-fachen Vergrößerung in Verbindung mit einer starken koaxialen Beleuchtung heute der Zahnerhalt in vielen Fällen erst möglich geworden.

Dabei ist nicht nur der Klassiker, nämlich die Darstellung des zweiten mesiobukkalen Kanals eines OK-Molaren, gemeint, sondern auch die Darstellung und Entfernung frakturierter Instrumente, die schonende Entfernung von Wurzelstiften oder das Darstellen und Behandeln von Wurzelperforationen. Auch die Frakturdiagnostik wie Visualisierung wird erheblich erleichtert.

Viele Misserfolge in der Endodontie liegen in nicht entdeckter und erschlossener Anatomie begründet. Diese unbearbeiteten, nicht chemomechanisch bearbeiteten Bezirke können für ein Fortbestehen oder Exazerbieren einer apikalen Parodontitis verantwortlich sein. Das Röntgenbild zeigt uns immer nur einen vom Behandler erschlossenen Kanal mit einem Kontrastmittel (Feile, Guttaperchastift o.ä.), nicht aber die unerschlossenen und somit nicht gesäuberten Kanalbereiche (Abb. 1).

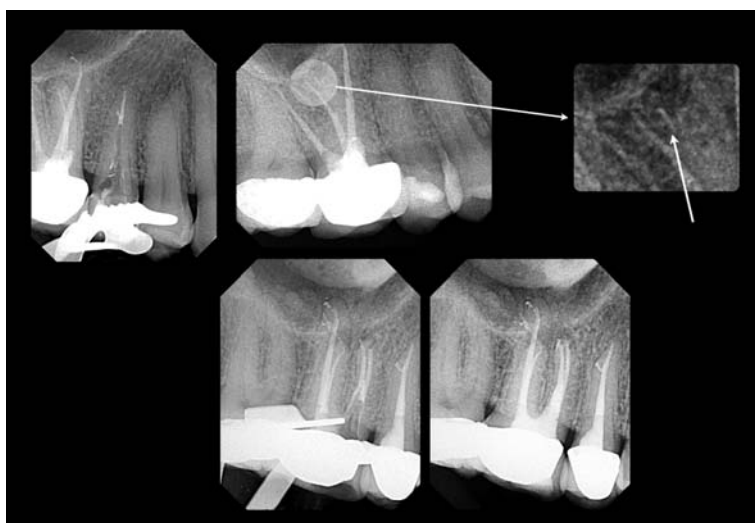


Abb. 1: Zahn 26 nach Primärtherapie entwickelte eine AAP mesial. Nach erneuter Trepanation konnte ein Sealertrace im mb2 in der Tiefe verfolgt und unter Sicht mittels ultraschallgetriebenen Feilen präpariert werden.

Vor allem aber die Entfernung der sich immer weiter durchsetzenden Glasfaserstifte wird durch das Dentalmikroskop erheblich vereinfacht. Diese Stifte sind durch die adhäsive Zementierung mit zahnfarbenen Kompositen oft kaum von der Zahnhartsubstanz zu

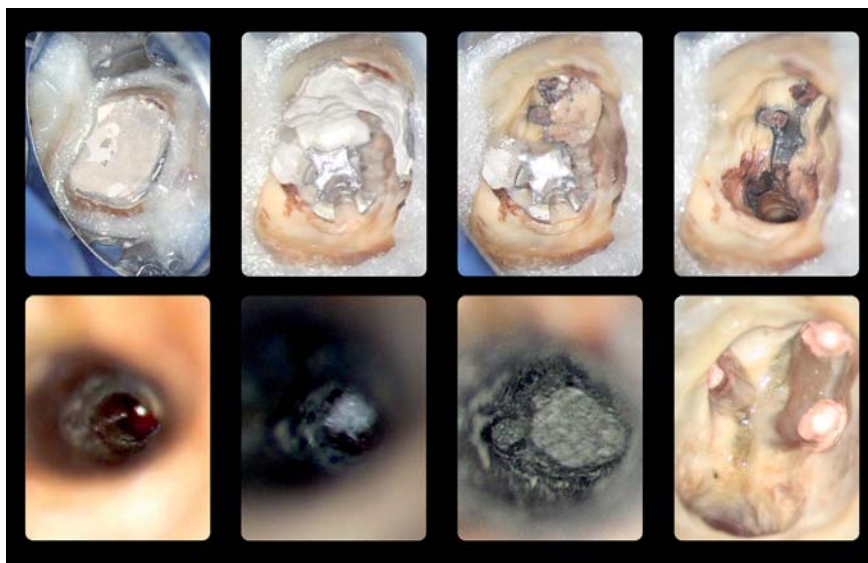


Abb. 2a: Zahn mit multipler Problematik wie Radixanker, nicht erschlossene Anatomie mesiobukkal, resorptive Veränderung an der palatinalen Wurzel. Schrittweise Aufbereitung, Widerlager im palatinalen Kanal, MTA-Plug und adhäsiver Verschluss.

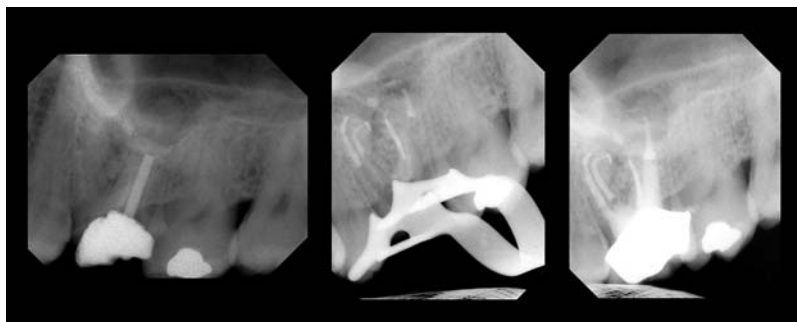


Abb. 2b: Röntgendokumentation.

unterscheiden. Mithilfe einer starken Vergrößerung kann der Stift und das Befestigungskomposit selektiv abgetragen werden, ohne den Zahn unnötig weiter zu schwächen.

Ebenfalls wird der Umgang mit schwierigen anatomischen Strukturen, wie weit offenen, resorbierten Apizes oder die Entfernung retrograder Füllungen, und Versorgung bereits resezierter Fälle erst möglich (Abb. 2a und b). Eine eventuell nötige WSR wird durch das Mikroskop deutlich präziser, zielgerichteter und für den Patienten weniger traumatisch, da viel schonender gearbeitet werden kann sowie Problematiken wie nicht entdeckte und versorgte Anatomien (z.B. Isthmen, laterale Kanäle) erst durch das Mikroskop erkannt und versorgt werden können. Die Wundheilung ist enorm beschleunigt, wenn auch die monofile Naht in

geringer Stärke wie z.B. 6/0 oder 7/0 unter Mikroskopkontrolle gelegt wird.

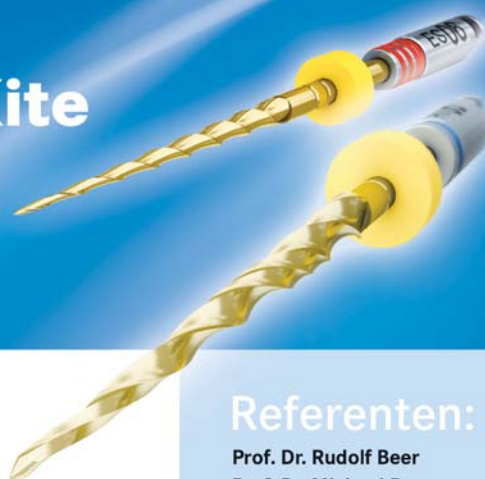Der weiter ansteigende Altersdurchschnitt der Bevölkerung und die damit oft verbundene zunehmende Obliteration der Kanäle ist sicher eine Herausforderung. Nicht selten werden Kanäle nicht identifiziert, da sich die Pulpa bereits weit bis in die Kanäle zurückgezogen hat. Hier helfen nur eine starke Vergrößerung mit viel Licht und das Wissen um die „Landkarten“ des Pulpabodens, wie z.B. die ver-

schiedenen Farben der unterschiedlichen Dentinarten. Mit dem Dentalmikroskop, einem geeigneten Instrumentarium und Wissen ist es so möglich, auch diese schwierigen Fälle für den Patienten prognostisch günstig zu lösen (Abb. 3a und b). Dentikel sind ohne ausreichende Sicht und Vergrößerung ebenfalls kaum zu beseitigen und können so eine ausreichende chemomechanische Aufbereitung der Kanalstrukturen erschweren, wenn nicht unmöglich machen, und die endodontische Behandlung in einem Misserfolg münden lassen. Nicht zuletzt hat der Einsatz des DM in der Praxis auch Vorteile für das Team. Eine entspannte, aufrechte Körperhaltung wird eingenommen, die Arbeitsabläufe werden systematischer, ergonomischer durchgeführt. Durch die Sichtkontrolle der Therapie ist das Team entspannter, da alle Vorgänge kontrolliert ablaufen. Eine

ANZEIGE

EasyShape | AlphaKite

Kursangebote 2010



Kurse für die Praxis ...

Maschinelle Wurzelkanalaufbereitung mit unseren Systemen

- **Theoretischer Teil**
 - Trepanation, Darstellen der Kanäleingänge, Kofferdam,
 - Grundlagen der Instrumentation, Cleaning und Shaping,
 - masch. Aufbereitung mit rotierenden NiTi-Feilen
- **Praktischer Teil**
 - maschinelle Aufbereitung von Wurzelkanälen mit unserem EasyShape System

Kontaktadresse:

GEBR. BRASSELLER GmbH & Co. KG · Trophagener Weg 25 · 32657 Lemgo
Seminarorganisation/PM, Andrea Rüter · Telefon 05261 - 701-239

Referenten:

Prof. Dr. Rudolf Beer
Prof. Dr. Michael Baumann



Kursdaten:

Fr. 26.02.2010 14.00 - 19.30 Uhr	Hamburg Prof. Dr. Michael Baumann
Fr. 05.03.2010 14.00 - 19.30 Uhr	Essen Prof. Dr. Rudolf Beer
Fr. 30.04.2010 14.00 - 19.30 Uhr	Berlin Prof. Dr. Rudolf Beer
Fr. 08.10.2010 14.00 - 19.30 Uhr	München Prof. Dr. Rudolf Beer
Fr. 12.11.2010 14.00 - 19.30 Uhr	Köln Prof. Dr. Michael Baumann

Kursgebühr

230,- €*

*Netto-Festpreis zzgl. ges. MwSt.

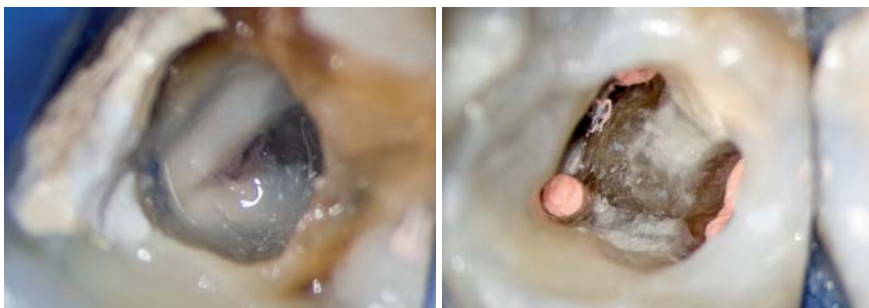

Abb. 3a: Obliterierte Kanalsysteme bei Zahn 36. – **Abb. 3b:** Aufgefundene und aufbereitete Kanalsysteme nach Anlage der sekundären Zugangskavität mithilfe des Dentalmikroskopes.




Abb. 4a: Mikroinstrumentarium nach Prof. Kotschy (Wien, Firma Hu-Friedy). – **Abb. 4b:** Tatsächliche Abmessung eines Exkavators aus diesem Instrumentenset.

ruhige Atmosphäre und entspanntes Arbeiten ist die direkte Folge.

Sicher bestimmt nicht das Dentalmikroskop alleine den Erfolg. Es sagt nichts über die Qualität einer Behandlung aus, aber in vielen Fällen ermöglicht erst dieses Werkzeug, die Leistungen zu erbringen, die für eine erfolgreiche Endodontie nötig sind. Um den inzwischen viel strapazierten Satz von Prof. Synguck Kim auch noch einmal zu zitieren: „You can only treat, what you see. You can only see, what you know.“ Es begeistert vor allem der zweite Satz. Ohne entsprechendes Wissen und Training wird kein Gerät alleine den Erfolg bringen. Das gilt auch für das Dentalmikroskop.

Verzichtbar oder zwingend notwendig?

Für uns war das Dentalmikroskop wohl das Gerät mit dem größten Einfluss auf unsere Arbeit. Wir teilen täglich unsere Faszination mit den Patienten sowie mit unseren Überweisern. Und das seit neun Jahren. Vieles würden wir wieder hergeben, aber nicht unsere Mikroskope. Wer einmal den Komfort einer guten Sicht mit Licht, gepaart mit einer bequemen und rüchenschonenden Sitzweise, kennengelernt hat, der möchte es nicht mehr missen.

Die Fähigkeit, nun und vor allem in der Endodontie auch schwierigere und problematischere Fälle behandeln zu können, wird vor allem durch das Dentalmikroskop erst zur vollen Entfaltung gebracht. Für eine Spezialisierung in der Endodontie ist das Mikroskop ein Muss. Es soll nicht verschwiegen werden, dass die Anschaffung eines Dentalmikroskopes nicht nur eine finanzielle Investition ist. Die Lernkurve ist flach, das Frustranzpotenzial groß. Gewohnte Arbeitsweisen müssen an die erhöhte Präzision und Verkleinerung der behandelten Strukturen adaptiert werden, ebenso die Praxisabläufe. Teamarbeit muss neu erlernt, eingeübt und stetig verbessert werden und Folgeinvestitionen in neue Möbel oder geeignetes Instrumentarium (Abb. 4) werden nicht ausbleiben.

Die mikroskopgestützte Endodontie erschöpfend zu beschreiben, würde den Rahmen dieses Artikels bei Weitem sprengen. Um sich selber ein Bild von diesem faszinierenden Werkzeug und dem Arbeiten mit diesem zu machen, bieten sich die Arbeitskurse verschiedener Mikroskop- oder Instrumentenhersteller an, bei denen man unter fachkundiger Anleitung erste Erfahrungen sammeln kann. Ebenfalls geeignet ist die Famulatur bei bereits länger mit dem Dentalmikroskop arbeitenden Kollegen. Man kann durch Mitbeobachtungsmöglichkeiten wie Videoübertragung oder einem Mitbeobachtungstabus den Behandlungen durch das Dentalmikroskop live beiwohnen und so wertvolle Tipps und Tricks für die eigene Routine gewinnen. Was man dafür bekommt, ist im wahrsten Sinne des Wortes buchstäblich ein neuer Blick auf die Zahnheilkunde. ■

ZWP online
Eine Literaturliste steht ab sofort unter www.zwp-online.info/fachgebiete/endodontologie zum Download bereit.

■ KONTAKT

ZA Oscar von Stetten

Marco-Polo-Weg 6
70439 Stuttgart
E-Mail: stetteno@t-online.de

ANZEIGE

ZWP online

Das Nachrichten- und Fachportal für die gesamte Dentalbranche

Erweitern Sie jetzt kostenlos Ihren Praxis-Grundeintrag auf ein Expertenprofil!

www.zwp-online.info

Die will doch nur spülen.

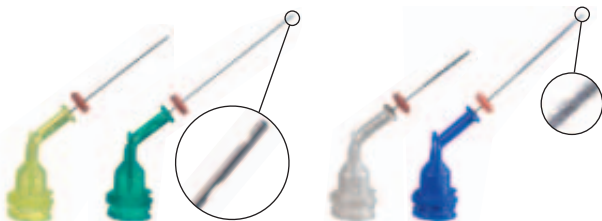
Gründlich.



Für die Applikation von Pasten
NaviTips 29 ga / Ø 0,33 mm



Für die Applikation von Gelen und Flüssigkeiten
NaviTips 30 ga / Ø 0,30 mm



Superfein, mit zwei seitlichen Spülöffnungen
NaviTips Sideport / Ø 0,28 mm

Mit Beflockung zur Reinigung der Kanalwände
NaviTips FX / Ø 0,30 mm



NaviTips

Die durchdachtsten Applikations-Kanülen im zahnärztlichen Bereich.

- Abgebogener Hals für gute Sicht
- Federharter Schaft – kein Abknicken beim Einführen
- Weiche, biegsame Spitze – um im apikalen Drittel Krümmungen folgen zu können
- abgerundetes Ende
- Lok-Tite – doppeltes Luer-Lock-Gewinde, für sicheren Sitz auf der Spritze

NaviTips – für ein perfektes Spülen und Applizieren!

ULTRADENT
PRODUCTS · USA

UP Dental GmbH · Am Westhoyer Berg 30 · 51149 Köln
Tel 02203-359215 · Fax 02203-359222 · www.updental.de

Vertrieb durch den autorisierten und beratenden Dental-Fachhandel