

# Flexibel und sicher mit NiTi-Feilen

Einer der wichtigsten Schritte einer Wurzelkanalbehandlung ist die chemomechanische Aufbereitung des Wurzelkanalsystems.<sup>1</sup> Dazu zählt die chemische Desinfektion mit antibakteriellen Spüllösungen sowie die mechanische Präparation des Wurzelkanalsystems. Erhebliche technische Fortschritte haben im letzten Jahrzehnt die Desinfektion und Aufbereitung des Wurzelkanalsystems erheblich vereinfacht.<sup>2</sup>

Dr. Henning Bahnmann, M.Sc./Wiesbaden

■ Mittlerweile sind rotierende Nickel-Titan-Instrumente zur Wurzelkanalaufbereitung fester Bestandteil des Instrumentariums der zahnärztlichen Praxis. Grundvoraussetzung für deren komplikationslose Verwendung ist jedoch das Verständnis für die Materialeigenschaften der Instrumente und das Entstehen von Frakturen im Zusammenhang mit der jeweiligen Wurzelkanalanatomie. Daher sollte vor der maschinellen Aufbereitung des Wurzelkanalsystems immer ein sogenannter „Gleitpfad“ erstellt werden. Damit ist gemeint, dass zu Beginn der Präparation der Wurzelkanal mit Handinstrumenten auf seine Durchgängigkeit geprüft und initial erweitert wird. Durch diesen Gleitpfad wird das Auftreten von Instrumentenfrakturen vor allem in gekrümmten Kanälen signifikant verringert.<sup>3,4</sup>

Üblicherweise werden zur Präparation des Gleitpfades gängige Edelinstrumente verwendet. Diese sind nicht so flexibel wie NiTi-Instrumente und erlauben somit ein taktiles Verständnis für bestehende Hindernisse in Form von Krümmungen oder Kalzifikationen, die bei der maschinellen Aufbereitung so nicht möglich ist.

Im Allgemeinen arbeitet man sich mit einer K-Feile der ISO-Größe 08 oder 10 bis zur apikalen Konstriktion vor und erweitert dann den Wurzelkanal mit K-Feilen bis zur ISO-Größe 20. Dadurch wird ein Verkanten der Spitze der NiTi-Instrumente verhindert, da dies unweigerlich zu einer Fraktur führt.<sup>5,6</sup> Allerdings birgt dieses Vorgehen auch Risiken. Gerade bei ungeübten Behandlern kann dieses Vorgehen zu Kanalverlagerungen, Stufenbildungen oder Perforationen führen.

Heute können diese Risiken durch die Verwendung von PathFiles (DENTSPLY) – anstelle konventioneller Handinstrumente – deutlich verringert werden und das nahezu unabhängig von der endodontischen Erfahrung des Anwenders. Wenig erfahrene Nutzer erreichen mit PathFiles eine höhere Qualität des Gleitpfades als Spezialisten mit Stahlfeilen und eine gleich gute Qualität wie

Spezialisten mit PathFiles.<sup>7</sup> Es handelt sich bei den PathFiles um rotierende Nickel-Titan-Instrumente, welche die manuelle Aufbereitung bei der Präparation des Gleitpfades ersetzen. Die Feilen bestehen aus NiTi, eine Sequenz bietet die ISO-Größen 013, 016 und 019, die Konizität beträgt 2%.

Der Einsatz erfolgt in einem drehmomentbegrenzten Winkelstück mit einer Rotation von 300 UpM. Die Feilen werden, nachdem der Kanal mit einer K-Feile der ISO-Größe 08 oder 10 sondiert wurde, ohne koronale Erweiterung mit leichtem, kontinuierlichen apikalen Druck nacheinander auf Arbeitslänge gebracht. Empfohlen wird ein Einsatz in dieser Sequenz und immer bis auf die volle Arbeitslänge. Die Feilen zeichnen sich neben hoher Bruchresistenz durch eine ausgezeichnete Flexibilität und Widerstandsfähigkeit aus. Dank ihrer optimierten Feilengeometrie und gerundeten Spitzen eignen sie sich auch für stark gekrümmte Wurzelkanäle (Abb. 1a und b). Des Weiteren verkürzt die rotierende Aufbereitung des Gleitpfades erheblich die Zeit die bei diesem Arbeitsgang benötigt wird. Nach Aussage des Herstellers, die sich mit meiner Erfahrung deckt, benötigt man in der Regel 3–5 Sekunden je verwendeter PathFile im Vergleich zu etwa 30 Sekunden je konventioneller Stahlfeile.

## Klinischer Fall

Der folgende Fall zeigt den Einsatz der PathFiles in einem stark obliterierten Oberkieferprämolare mit grazilen gekrümmten Wurzelkanälen. Ein 65-jähriger Patient wurde zur endodontischen Behandlung des Zahnes 24 in meine Praxis überwiesen. Es zeigte sich eine etwa ein Jahr alte vollkeramische Brücke im zweiten Quadranten mit einer bestehenden Fistel im Vestibulum in Regio 25 (Abb. 2). Der Zahn 24 reagierte auf Perkussion unauffällig und zeigte eine negative Sensibilität auf Reizung mit Kältespray. Der

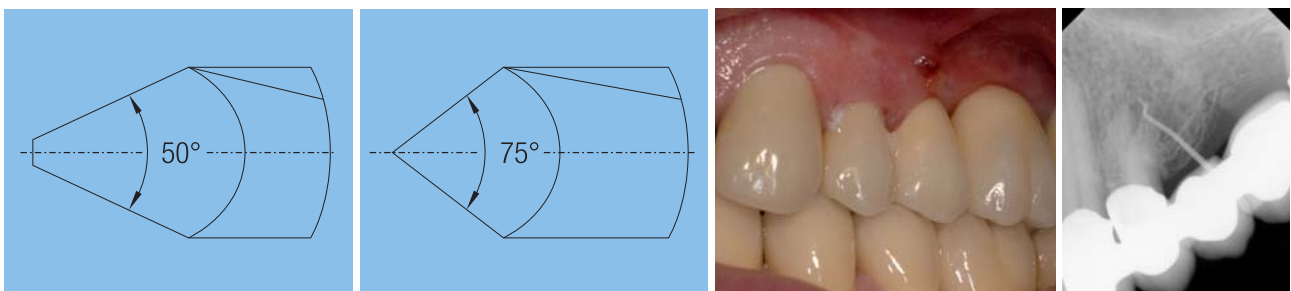
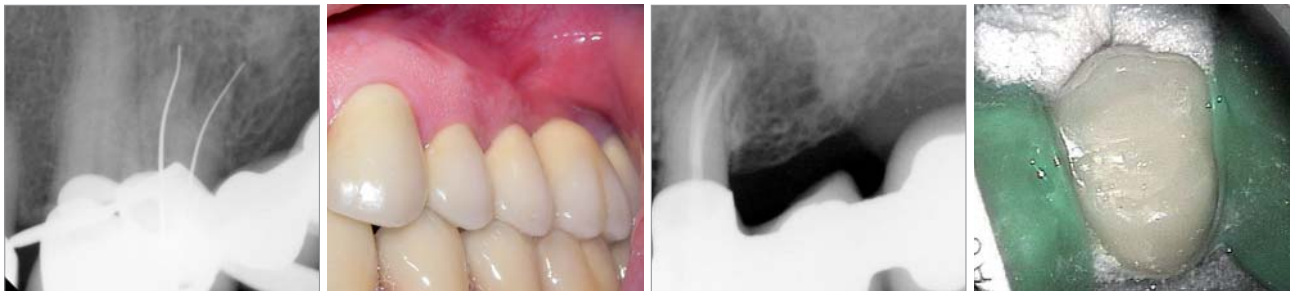

Abb. 1a: Instrumentenspitze PathFile. – Abb. 1b: Instrumentenspitze K-Feile. – Abb. 2: Fistel Regio 25. – Abb. 3: Darstellung des Fistelgangs mit Guttapercha.



**Abb. 4:** Zugangskavität mit obliterierten Kanaleingängen. – **Abb. 5:** Bestimmung der Arbeitslänge mit Profinder 010. – **Abb. 6:** Rotierende Erweiterung des Gleitpfades mit PathFiles.



**Abb. 7:** Röntgenmessaufnahme mit Silberstiften. – **Abb. 8a:** Fistel nach zehn Tagen geschlossen. – **Abb. 8b:** Röntgenkontrolle nach Wurzelkanalfüllung. – **Abb. 8c:** Verschluss der Zugangskavität mit Komposit.

Zahn wies keine Lockerung auf und auch die Taschentiefen waren klinisch unauffällig. Es gab kein Anzeichen für eine bestehende Fraktur. Die angefertigte Röntgenaufnahme mit einem Guttaperchastift im Fistelgang zeigt eine apikale Parodontitis am Zahn 24 als Ursache für die Fistel (Abb. 3). Nach Aufklärung und Besprechung der Therapiealternativen wurde beschlossen, den Zahn unter Erhalt der vorhandenen prothetischen Versorgung orthograd endodontisch zu behandeln.

Im Anschluss an die Trepanation durch die Vollkeramikkrone zeigte sich ein nahezu vollständig obliteriertes Pulpenkavum. Die Wurzelkanäleingänge wurden unter Verwendung eines Transmetal-Burs mit langem Schaft und Long-Neck-Rosenbohrern unter Sicht mit dem Dentalmikroskop dargestellt (Abb. 4). Das koronale Drittel der Wurzelkanäle wurde unter Verwendung eines Chelator-Gels mit einer C+-Feile sondiert und die Wurzelkanäleingänge mit dem X-Gates-Bohrer erweitert.

Danach fand mit einer Profinder-Feile der ISO-Größe 10 elektrometrisch die vorläufige Arbeitslängenbestimmung statt (Abb. 5). Im nächsten Schritt wurde unter kontinuierlicher Spülung mit Natriumhypochlorid 3% mit den PathFiles in der Sequenz ISO-Größe 013, 016, 019 der Gleitpfad präpariert (Abb. 6). Nachfolgend wurde mit den Protaper Shaping Files S1 und S2 das koronale und mittlere Drittel der Wurzelkanäle erweitert und mittels erneuter endometrischer Längenbestimmung sowie einer Röntgenmessaufnahme mit Silberstiften die definitive Arbeitslänge bestimmt (Abb. 7). Im Anschluss erfolgten eine medikamentöse Einlage mit Kalziumhydroxid und der provisorische Verschluss des Zahnes.

Beim nächsten Termin nach zehn Tagen war der Patient beschwerdefrei und die Fistel vollständig geschlossen (Abb. 8a). Nach Entfernung der provisorischen Füllung und der medikamentösen Einlage wurde nach Kontrolle der Größe der apikalen Konstriktion die Aufbereitung

des apikalen Wurzelkanaldrittels mit den Instrumenten GTX 20.06 und 30.06 unter erneuter Spülung mit Natriumhypochlorid 3% abgeschlossen.

Nachfolgend wurde der Smear Layer mittels ultraschallaktivierter Spülung mit 15% EDTA-Lösung entfernt, eine erneute Spülung mit Natriumhypochlorid 3% sowie eine abschließende Spülung mit Alkohol und CHX 2% durchgeführt. Es folgte das Trocknen mit Papierspitzen sowie die Füllung der Wurzelkanäle durch vertikale Kondensation mit Guttapercha und Kerr Pulp Canal Sealer (Abb. 8b). Zuletzt wurde die Zugangskavität mit einer adhäsiven Komposit-Füllung verschlossen (Abb. 8c).

## Fazit

Die PathFiles sind seit ihrem Erscheinen vor etwa einem Jahr fester Bestandteil des endodontischen Instrumentariums. Gerade in Fällen mit sehr engen und gekrümmten Wurzelkanälen oder starken Obliterationen sind sie eine wichtige Komponente der Sequenz und tragen maßgeblich zu einer effektiven Aufbereitung des Wurzelkanalsystems bei. Allerdings sollte vor der Verwendung nach wie vor der Kanal mit einem Handinstrument sondiert werden, da, wie auch sonst beim Einsatz von rotierenden Instrumenten, die Gefahr eines Verkantens der Instrumentenspitze und somit einer Fraktur des Instrumentes besteht. ■

**ZWP online**

Eine Literaturliste steht ab sofort unter [www.zwp-online.info/fachgebiete/endodontologie](http://www.zwp-online.info/fachgebiete/endodontologie) zum Download bereit.

## KONTAKT

**Dr. Henning Bahnmann, M.Sc.**

Sonnenberger Straße 60, 65193 Wiesbaden

E-Mail: [info@zahnarztpraxis-bahnmann.de](mailto:info@zahnarztpraxis-bahnmann.de)