

Die 3-D-Diagnostik in der Endodontie

Je nach klinischem Ausgangszustand, Erfahrung des Behandlers, technischer Ausrüstung und therapeutischem Vorgehen zeigen sich erhebliche Streuungen der Erfolgsquoten und damit eine sichtbare Diskrepanz zwischen Diagnose, Therapie und Prognose. Hier kann seit einigen Jahren der Einsatz dreidimensionaler zahnärztlich-radiologischer Schnittbild-diagnostik maßgeblich zum Erfolg der Behandlung beitragen.

Dr. Jonathan Fleiner/Weil am Rhein

■ Die Technik der dentalen digitalen Volumentomografie (DVT) wurde erstmals in den 1980er-Jahren erwähnt,¹ der endgültige Durchbruch im Bereich der Zahnmedizin gelang jedoch erst innerhalb der letzten zehn Jahre.^{2,3} Zwei wichtige Innovationen haben hierzu wesentlich beigetragen. Zum einen hat innerhalb der letzten Jahre ein Wechsel vieler Behandler sowohl in Praxen als auch Kliniken von analogen zu digitalen Verfahren stattgefunden.⁴ Zum anderen haben grundlegende Fortschritte im Bereich der Bilddatenaufzeichnung/-rekonstruktion und Bilddatenweiterverarbeitung zu hochauflösenden 3-D-Systemen geführt.⁵⁻⁷ Leistungsstarke Computerhardware, hochauflösende Flachdetektorsysteme (Abb. 1a und b) und sinkende Gerätepreise haben der DVT-Technologie zum entscheidenden Durchbruch auf dentalem Sektor verholfen.

Die DVT basiert im Vergleich zur klassischen Computertomografie (CT) auf einem veränderten Akquisitions- und Rekonstruktionskonzept. Prinzipiell findet ein flächenförmiger Detektor Anwendung. Der Umlauf von Röhren- und Detektoreinheit um den Patienten beläuft sich maximal auf eine 360°-Rotation. Auf dieser Bahn wird eine bestimmte Anzahl von Projektionsaufnahmen erzeugt, aus welchen unmittelbar ein 3-D-Volumen des zu untersuchenden Bereiches berechnet wird. Hierbei setzt sich das digitale Bild aus „Pixeln“ (picture elements) bzw. das akquirierte Volumen aus sogenannten „Voxeln“ (volume elements) zusammen (Abb. 2a und b). Anders als bei der CT werden bei der DVT die Bilddaten nicht als Schichten, sondern in Form eines Kegelvolumens erfasst, daher wird diese Technik in der englischsprachigen Literatur auch „cone-beam CT“ (CBCT) oder „cone-beam volume tomography“ (CBVT) genannt. Die resultierenden Voxel mit gleicher Kantenlänge („isotrope“ Voxel) ermöglichen eine präzise isometrische Ortsauflösung in allen drei Richtungen des Raumes. Im Gegensatz hierzu besitzen CT-Voxel keine perfekte Würfelgeometrie („anisotrope“ Voxel), und Messungen über mehrere Schichten hinweg sind aufgrund der notwendigen mathematischen Interpolation in ihrer Präzision vergleichsweise etwas ungenauer. Mithilfe von spezieller Software kann sich der zahnärztliche Betrachter in kurzer Zeit einen Überblick über das gesamte akquirierte Bildvolumen machen und simultan

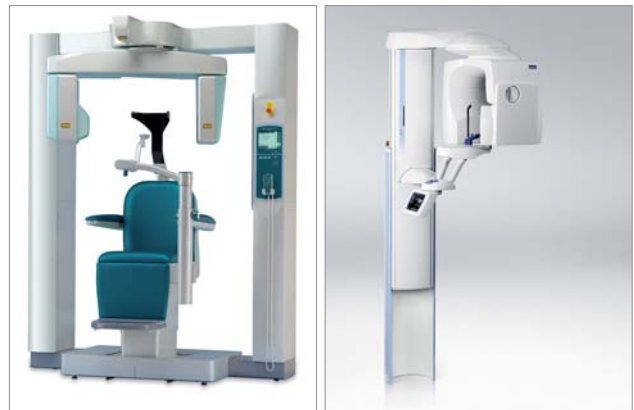

Abb. 1: Flachdetektorsystem. **a)** Sitzende Patientenpositionierung. **b)** Stehende Patientenpositionierung.

axiale, koronale und sagittale 2-D-Ausschnitte in der gewünschten Bildauflösung zur Ansicht bringen. Insbesondere die axialen und proximalen Ansichten stellen dabei den eigentlichen diagnostischen Mehrwert dar. Aufgrund fehlender Bildüberlagerungen durch benachbarte anatomische Strukturen sowie fehlender Verzerrungen in der Bilddarstellung sind DVT-Aufnahmen konventionellen Verfahren (z.B. intraoraler Zahnfilm, Panoramaschichtaufnahme) in ihrer diagnostischen Aussagekraft in der Regel deutlich überlegen (Abb. 3–6).⁸ Darüberhinaus können 3-D-Rekonstruktionen des gewünschten Untersuchungsbereiches in vielen Fällen weiterhin zur besseren Visualisierung für Behandler und Patient herangezogen werden.

Entscheidungskriterien bei der Gerätewahl

Der derzeitige Gerätemarkt bietet eine große Bandbreite an unterschiedlichen Gerätevarianten. Diese unterscheiden sich hardwareseitig zumeist in der

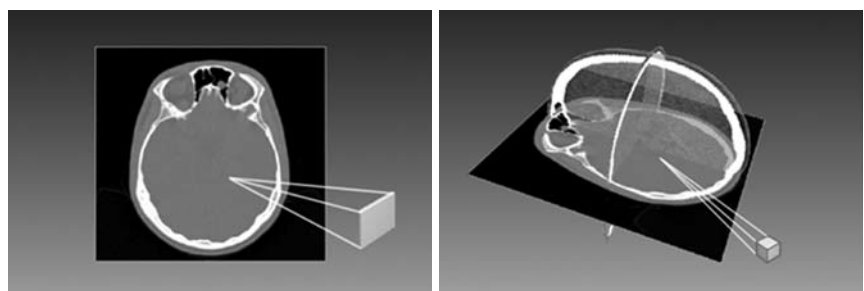


Abb. 2: **a)** 2-D-Pixelpräsentation. **b)** 3-D-Voxelrepräsentation.

Größe des abgebildeten Volumens (Field of View, FOV), der verwendeten Detektortechnologie (Bildverstärker, Flachdetektor) sowie in der Art der Patientenpositionierung (liegend, sitzend oder stehend). Softwareseitig variieren diese Geräte vorwiegend innerhalb der verwendeten Rekonstruktionsalgorithmen sowie in der Funktionalität der mitgelieferten Bearbeitungssoftware.

Für den Bereich Endodontie kommen in aller Regel hochauflösende DVT-Systeme mit einem umschriebenen Untersuchungsvolumen zwischen 5 x 5 x 5 cm und 8 x 8 x 8 cm Bildausschnitt zum Einsatz. Zur Beantwortung endodontologischer Fragestellungen sollte dabei Wert auf eine höchstmögliche Ortsauflösung (Voxelgröße) bei gleichzeitig sehr guter Kontrastauflösung und möglichst optimalem Signal-Rauschverhältnis des Systems gelegt werden.

Dosisaspekte

Bezüglich der Strahlenbelastung durch DVT-Aufnahmen sind derzeit nur begrenzt belastbare Daten verfügbar. Die effektive Dosis – berechnet nach den ICRP-Gewichtungsfaktoren von 2007⁹ – schwankt zwischen den einzelnen Geräten beträchtlich, sie liegt zwischen 13 μSv und 1.073 μSv .¹⁰⁻¹² Im Vergleich hierzu liegen Panoramaschichtaufnahmen zwischen 5 und 20 μSv ,^{13,14} ein konventioneller intraoraler Einzelzahnfilmstatus wird mit 33–84 mSv¹⁵ je nach Einstellungsparametern angegeben.

Generell gilt, dass Kinder und Jugendliche ein erhöhtes Risiko von Folgeschäden nach einer Exposition mit ionisierender Strahlung aufweisen,¹⁶ weswegen bei ihnen eine besonders sorgfältige Nutzen-Risiko Abwägung zu erfolgen hat. Im Vergleich zur herkömmlichen Computertomografie (Standardprotokoll) ist die effektive Dosis im Mittel (über alle Feldgrößen) bei der DVT erheblich reduziert.^{11,12} Es bleibt festzustellen, dass konventionelle CT-Verfahren innerhalb der Zahnmedizin prinzipiell nur sehr begrenzt Anwendung finden, da die vergleichsweise höheren Dosisprotokolle und die notwendige Überweisung des Patienten zum Radiologen den täglichen Einsatz für zahnmedizinische Fragestellungen im Rahmen der Hartgewebdiagnostik (Knochen, Zähne, Nasennebenhöhlen) mitunter wenig praktikabel gestalten. In diesem Zusammenhang soll jedoch nochmals klar betont werden, dass die Diagnostik von Weichgewebspathologien im Mund-, Kiefer- und Gesichtsbereich nach wie vor Verfahren wie der CT oder der Magnetresonanztomografie (MRT) vorbehalten ist.¹⁷

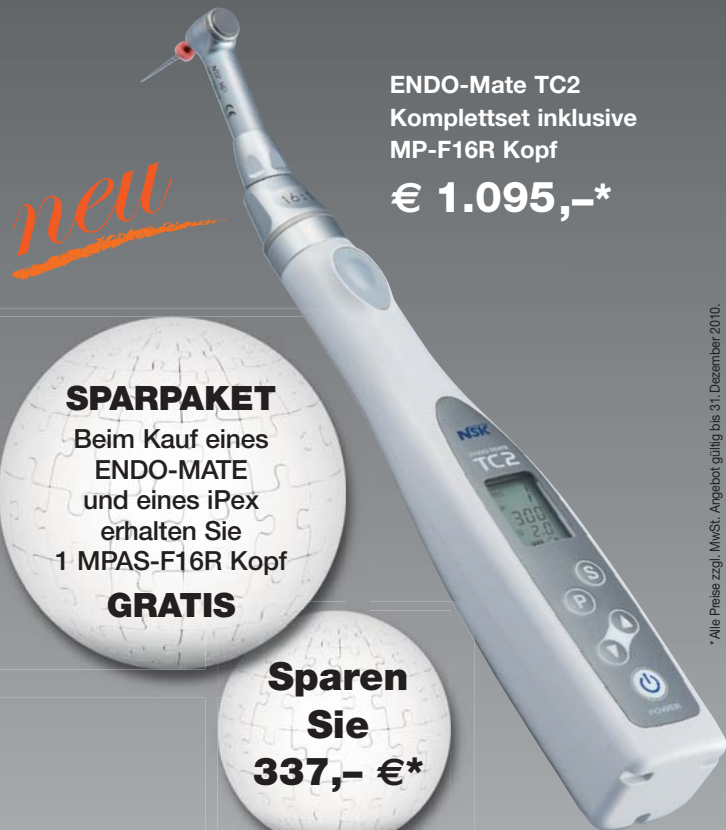Unabhängig von der verwendeten Modalität sollte unter genauer Prüfung der rechtfertigenden Indikation durch den Fachkundeeinhaber stets das sogenannte ALARA-Prinzip (as low as reasonable achievable) Anwendung finden, um die Röntgenstrahlung am Patienten zu minimieren. Aus Gründen des Strahlenschutzes und der Dosisminimierung gilt auch für die DVT die Einblendung des Nutzstrahlenbündels, d.h. die Eingrenzung des resultierenden FOV auf die interessierende anatomische (Teil-)Region.

NSK

ENDO-MATE TC2

Intelligentes & ultraleichtes Handstück mit Drehmomentregulierung & Autoreverse-Funktion

- Große, übersichtliche LCD-Anzeige
- 2 Arten von akustischen Alarmsignalen
- Schlankes Design für bessere Sicht
- Geeignet für die wichtigsten Hersteller von Nickel-Titan-Feilen



ENDO-Mate TC2
Komplettset inklusive
MP-F16R Kopf

€ 1.095,-*

new

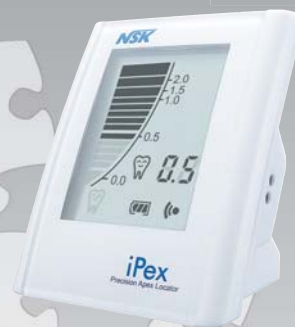SPARPAKET

Beim Kauf eines
ENDO-MATE
und eines iPex
erhalten Sie
1 MPAS-F16R Kopf

GRATIS

**Sparen
Sie**

337,- €*



iPex

€ 769,-*

MPAS-F16R Kopf
für Anschluss an
Apexlokalisator

€ 337,-*



Hochpräzise Apexlokalisierung

- Sofort exakte Messwerte
- Präziser, digitaler Apexlokalisator
- Akustisches Warnsystem
- Keine manuelle Kalibrierung notwendig

NSK Europe GmbH

Elly-Beinhorn-Str. 8, 65760 Eschborn, Germany

TEL: +49 (0) 61 96/77 606-0, FAX: +49 (0) 61 96/77 606-29

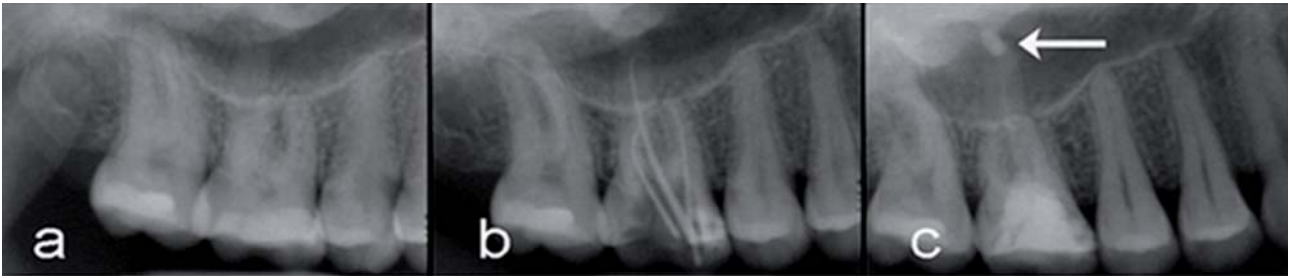

Abb. 3 bis 6: Fallbeispiel. – Abb. 3: Intraoraler Zahnfilm als Ausgangsbefund.

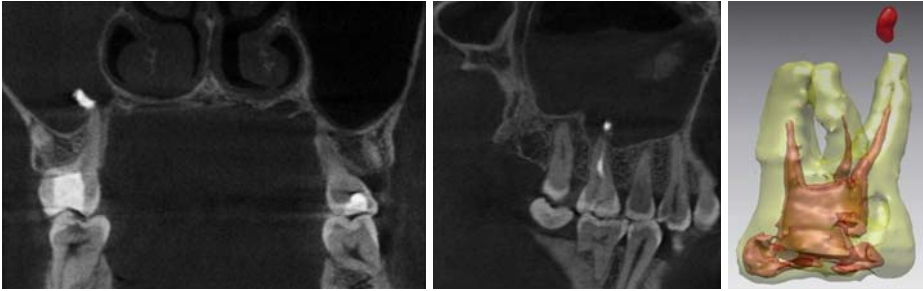

Abb. 4: Koronale Ansicht mittels DVT. –
Abb. 5: Sagittale Ansicht mittels DVT. –
Abb. 6: 3-D-Rekonstruktion.

Indikationsspektrum der DVT für die Endodontologie

Diagnostische Detailinformationen beeinflussen die klinische Entscheidung auf direktem Wege und so führen hochauflösende 3-D-Datensätze zu einer verbesserten Behandlungsentscheidung und vorhersagbareren Ergebnissen. Die DVT setzt sich dabei als wertvolle Hilfe mehr und mehr im klinischen Alltag auch im Bereich der Endodontologie durch. Besonders der Wegfall störender Überlagerungen und Verzerrungen, wie sie bei konventionellen 2-D-Verfahren aufgrund der Projektionsgeometrie auftreten, sorgt für einen deutlichen diagnostischen Mehrwert.

Das Anwendungsspektrum der DVT im Rahmen endodontologischer Fragestellungen umfasst die hochauflösende Darstellung des gesamten dentoalveolären Komplexes und dessen Pathologien. Hierzu zählen die überlagerungsfreie und unverzerrte Wiedergabe der Wurzelkonfiguration und Wurzelkanalmorphologie bei Front- und Seitenzähnen, die Detektion von Wurzelfrakturen und Traumata des dentoalveolären Komplexes als auch die Darstellung interner und externer Wurzelresorptionen. Ein weiteres Indikationsgebiet umfasst die präoperative Diagnostik bei periapikalen ossären Läsionen. Der Einsatz der DVT zur präoperativen endodontischen Planung (z.B. vor Wurzelspitzenresektion) ermöglicht eine genaue Lokalisation des Operationsgebietes, die Darstellung benachbarter Zahnwurzeln sowie die Gefährdung möglicher anatomischer Nachbarstrukturen (Nervkanalverlauf N. mandibularis, Foramen mentale, Kieferhöhlenboden).^{18–22} Neben den bereits erwähnten Indikationsgebieten im Bereich der Zahnerhaltung erlaubt die DVT-Technologie zweifelsfreie Verlaufskontrollen von Behandlungsergebnissen, ohne dabei von der Röntgengeometrie bestehender Voraufnahmen abhängig zu sein.²¹ Aufgrund der isotropen Voxelgeometrie können Vermessungen als auch Volumenberechnungen verzerrungsfrei und präzise durchgeführt werden.

Hashimoto et al. konnten in ihren Untersuchungen zeigen, dass die DVT im Rahmen der Hartgewebsdiagnostik von Zähnen und Knochenstrukturen des Kieferbereiches eine höhere Ortsauflösung und somit bessere diagnostische Grundlagen im Vergleich zur konventionellen CT bietet.²³ Parallel bestätigten Sogur et al., dass die digitale zweidimensionale Speicherfolientechnik bezüglich Ortsauflösung bei der subjektiven Analyse der Länge bzw. Homogenität von Wurzelfüllungen beiden Verfahren überlegen ist.²⁴ Diese Tatsache soll daher nochmals verdeutlichen, dass dreidimensionale Verfahren wie die DVT konventionelle 2-D-Verfahren nicht ersetzen sollen, sondern insbesondere bei komplexen Fällen zusätzliche Informationen bieten können.

Der Hauptvorteil der DVT besteht also darin, anatomische Strukturen verzerrungsfrei und ohne Überlagerungen (z.B. durch kortikale Lamellen, Wurzelstrukturen bei mehrwurzigen Zähnen, Kieferhöhlenboden o.Ä.) darzustellen und dem Behandler zusätzliche axiale und proximale Ansichten im Rahmen einer dynamischen Bildbefundung zu ermöglichen.⁸ Die DVT hat dabei das Potenzial, ein wertvolles sowie zuverlässiges diagnostisches Hilfsmittel und Planungswerkzeug in der modernen Endodontologie zu werden.

Wichtige Aspekte rund um die DVT-Technologie

Trotz all der viel gepriesenen Vorteile der DVT gibt es jedoch auch hier einige kritische Gesichtspunkte und Limitationen, auf die im Folgenden näher eingegangen werden soll. Auf dem deutschen Markt kann man von derzeit ca. 1.000 installierten Geräten in Kliniken und Praxen ausgehen. Dies demonstriert einerseits den rasanten Aufwärtstrend dieser Technologie, andererseits zeigt diese Zahl jedoch auch, dass bis zum heutigen Tage – insbesondere in ländlichen Regionen – nicht jeder Behandler ohne Weiteres Zugang zur Nutzung

KaVo. Dentalmikroskope.

Scharfe Aussichten für Ihre Praxis.

Eine große Kooperation für Ihre kleinsten Details:
Erleben Sie jetzt bei KaVo die einzigartige Präzision
der Leica Dentalmikroskope.



Leica M320 F12 – Im Licht der Zukunft

- Speziell für den Zahnarzt entwickeltes Mikroskop.
- Dentalmikroskop mit Hochleistungs-LED für ausgezeichnete Sicht und minimale Betriebskosten.
- Integriertes HD-Videosystem für hochwertigste Dokumentation.
- Beste Hygieneigenschaften dank Nanosilber-Beschichtung und innen verlegte Kabel.



Leica HM500 – Das Auge des Zahnarztes

- Weltweit erstes und einziges kopfgetragenes Mikroskop.
- Exzellente Sicht dank überragender Leica-Optik und Autofokus.
- Integriertes Videokamera-System mit Dokumentationsfunktion.



Leica
MICROSYSTEMS



KaVo. Dental Excellence.

eines DVT-Gerätes hat. Ein weiterer wichtiger Aspekt sind dabei die vergleichsweise hohen Anschaffungskosten für den Geräteinhaber. Geht man davon aus, dass für die Endodontie hochauflösende Geräte mit einem FOV bis ca. 8 x 8 x 8 cm Untersuchungsvolumen infrage kommen, so liegen die Anschaffungskosten für diese Geräte zwischen ca. 60.000 und 150.000 Euro, je nach Hersteller und gewünschter Ausstattung. Diese Tatsache stellt für viele Behandler nach wie vor eine hohe finanzielle Hürde dar.

Führt man sich die derzeitigen Abrechnungsmodalitäten vor Augen, so werden in Anlehnung an die GOÄ die Analogpositionen Ä5370 (computergesteuerte Tomografie im Kopfbereich ggf. einschließlich des kraniozervikalen Übergangs) und Ä5377 (Zuschlag für computergesteuerte Analyse einschließlich speziell nachfolgender 3-D-Rekonstruktion) herangezogen. Hierbei lassen sich die Kosten pro Aufnahme als Privatleistung für den Patienten zwischen 116,20 und 256,47 Euro ermitteln. Empfehlenswert ist in diesem Zusammenhang eine individuelle fallbezogene Aufwandskalkulation durch den Behandler.

Rechtliche Gesichtspunkte

Ein weiterer wichtiger Punkt stellt die rechtliche Absicherung des Behandlers im Rahmen der gesetzlich vorgeschriebenen Befundung von Schnittbilddaten-sätzen dar. Hierzu folgender Auszug aus der Leitlinie Dentale Volumentomografie (DVT) der deutschen Arbeitsgemeinschaft Röntgenologie (ARö) der deutschen Gesellschaft für Zahn-, Mund- und Kieferheilkunde (DGZMK).

Die rechtliche Grundlage für die Entscheidung bzgl. der Anfertigung einer Röntgenaufnahme bildet die rechtfertigende Indikation, welche u.a. die Feststellung erfordert, „[...] dass der gesundheitliche Nutzen der Anwendung am Menschen gegenüber dem Strahlenrisiko überwiegt“.²⁵ Die DVT bildet zum derzeitigen Stand eine ergänzende Röntgentechnik, die möglicherweise zukünftig auch für bestimmte Fragestellungen die herkömmlichen zweidimensionalen Techniken ersetzen kann. Die DVT ist prinzipiell in allen Teilgebieten der Zahnmedizin einsetzbar, die einer Röntgendiagnostik zugänglich sind [...].“

Anhand der Anfang April 2009 durch den DGZMK-Vorstand verabschiedeten Leitlinie und der darin getroffenen Aussagen hat die DVT ihre Position als Diagnose-technik für selektive zahnmedizinische Fragestellungen bei der Hartgewebsdiagnostik gegenüber der herkömmlichen Computertomografie zunehmend gefestigt.

Die nach § 28 RöV verpflichtende Erhebung und Aufzeichnung eines Befundes²⁵ gilt dabei für das gesamte dargestellte Untersuchungsvolumen. Als Anwender kommen Zahnärzte einschließlich Fachzahnärzte für Kieferorthopädie, für Oralchirurgie und für Parodontologie sowie Ärzte für Mund-, Kiefer- und Gesichtschirurgie unter Nachweis eines gültigen Fachkundenachwei-

ses infrage. Hierbei erfordert eine kompetente Befundung von DVT-Aufnahmen die intensive Beschäftigung in Form einer fundierten Fort- und Weiterbildung auf dem Gebiet der radiologischen Schnittbilddiagnostik des Mund-, Kiefer- und Gesichtsbereiches.

Die meisten endodontischen Indikationen erfordern vor diesem Hintergrund lediglich ein vergleichsweise kleines FOV. Die Einblendung des Nutzstrahlensfensters reduziert dabei nicht nur die Dosis, Scanzeit und Streustrahlenartefakte, sondern erlaubt dem (zahnärztlichen) Behandler die Fokussierung auf ihm vertraute anatomische Details des dentoalveolären Komplexes.

Systemimmanente Rekonstruktionsprobleme

Die Art des Aufzeichnungs- und Rekonstruktionsvorganges der DVT führt zu teilweise unvermeidlichen Artefakten. Typisch sind hierbei Auslöschungs- und Aufhärtungsartefakte aufgrund hochdichter Strukturen (z.B. metallische Restaurationen, Implantate, Osteosyntheseplatten) in Strahlengangsrichtung.²⁶ Diese können die Beurteilung von unmittelbar angrenzenden Strukturen (z. B. Approximalräume, periimplantärer Bereich) unmöglich machen, teilweise können sogar pathologische Strukturen vorgetäuscht werden. Bedingt durch die z.T. noch vergleichsweise langen Umlaufzeiten des Strahler-Detektorsystems treten zudem Bewegungsartefakte auf,²⁷ welche aus technischen Gründen bei höherer Ortsauflösung zunehmen.

Der routinemäßige Einsatz der DVT, insbesondere bei komplexen endodontischen Fragestellungen, wird auch in Zukunft voranschreiten und es bleibt abzuwarten, was die Entwicklung der DVT mit Hinblick auf die zahnärztlich-endodontische Diagnostik und Behandlung mit sich bringen wird. Wünschenswert wären hierbei sicherlich standardisierte und automatisierte Softwareapplikationen zur Detektion und Vermessung des Wurzelkanalsystems. Aufgrund der zunehmenden technischen Weiterentwicklung der Geräte und zugehörigen Softwarekomponenten durch die Hersteller und der steigenden Anzahl an Geräteinstallationen auf dem deutschen Markt, wird der flächendeckende DVT-Einsatz im Bundesgebiet in naher Zukunft mithilfe spezialisierter radiologischer Diagnostikzentren sowie Kliniken, medizinischen Versorgungszentren und Überweiserpraxen nahezu überall ermöglicht werden können. ■

ZWP online

Eine Literaturliste steht ab sofort unter www.zwp-online.info/fachgebiete/endodontologie zum Download bereit.

KONTAKT

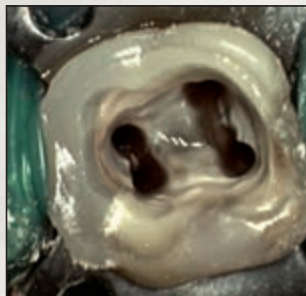
Dr. Jonathan Fleiner

Dentales Diagnostikzentrum Weil am Rhein
Bayerstraße 27
79576 Weil am Rhein
E-Mail: jonathan.fleiner@ddz-weil.de
Web: www.ddz-weil.de



American Dental

Aktuelles und Spezielles aus der Zahnmedizin **S P E Z I A L**



Neues Dentalmikroskop

Optische Höchstleistung auf einen Blick

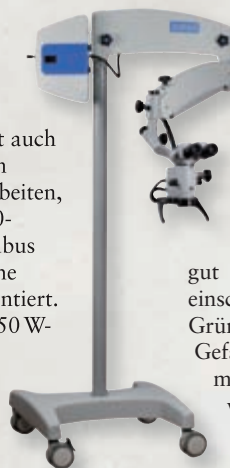
Will man heute qualitativ hochwertige endodontische Behandlungen anbieten, so ist das dentale Operationsmikroskop ein notwendiger Bestandteil. Es verbessert die klinische Sicht und sorgt für eine optimale Ergonomie des Behandlers.

Mit dem neuen Dentalmikroskop von American Dental Systems können optische Höchstleistungen erzielt werden. Das Top-Produkt in der Kompaktklasse zeichnet sich durch ein einmaliges Preis-Leistungsverhältnis aus. Es ist als Boden-, Wand- und Deckenmontage oder Bodenstativlösung erhältlich.

Ergonomisches Sitzen

Der integrierte Dioptrien-Ausgleich ermöglicht auch Brillenträgern ein komfortables Arbeiten, während der 180-Grad-Schwenktubus eine ergonomische Sitzposition garantiert. Die integrierte 150 W-Halogen-Lichtquelle schafft ein völlig homogenes Lichtfeld.

Wahlweise steht eine 150 W-Halogen-, 50 W-Metall-Halide und in Kürze eine LED-Lichtquelle zur Verfügung. Die LED-Mikroskop-Version beinhaltet zudem einen 6-stufigen Vergrößerungswechsler. Eine weitere Besonderheit ist die koaxiale Beleuchtung. Die Lichtquelle des Mi-



kruskops emittiert das Licht durch das Objektiv, womit der Strahlengang des Behandlers tisch ist mit dem Strahlengang der Lichtquelle. Somit können selbst normalerweise schwer einsehbare Bereiche gut ausgeleuchtet werden. Die einschwenkbaren Orange- und Grünfilter dienen dazu, feinste Gefäßstrukturen sichtbar zu machen und verhindern ein vorzeitiges Aushärten des Füllmaterials.

Vielfältiges Zubehör

Durch die große Auswahl an Zubehör kann das Leistungsspektrum jederzeit erweitert werden. Dank eines passenden Beam-Splitters und eines individuellen Kamera-Adapters kann das Mikroskop perfekt an die Wünsche des Zahnarztes angepasst werden. ■



24-fache Vergrößerung

Im Mikroskop ist ein 5-stufiger manueller Vergrößerungswechsler mit manueller Feinfokussierung integriert. Durch die Kombination des Standardfokus von 250 mm und dem Weitwinkelokular mit der Vergrößerung x 12,5 bietet das einzigartige optische System dem Zahnarzt eine bis zu 24-fache Vergrößerung.

Effizientes Arbeiten mit D-RaCe

Revision leicht gemacht

Die neuen D-RaCe-Instrumente von FKG Dentaire eignen sich hervorragend für die Revision. Ihr großer Vorteil: Der Zahnarzt benötigt nur zwei Revisionsinstrumente zur vollständigen Entfernung des Wurzelfüllmaterials.

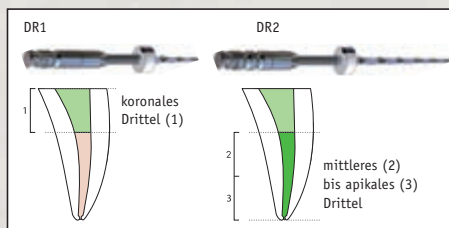


Bei der Revisionsbehandlung handelt es sich um eine zahnärztliche Maßnahme, die technisch und medizinisch relativ wenig standardisiert ist. Deshalb gehört die Revision einer Wurzelbehandlung mit zu den größten Herausforderungen an das technische Behandlungsgeschick eines Zahnarztes. Alle unvollständigen, undichten und bakteriell infizierten Füllungsmaterialien

müssen aus den Wurzelkanälen eines Zahns entfernt werden. Die Wurzelkanäle werden gängig gemacht, aufbereitet, gereinigt und desinfiziert. Die Revision des alten Füllmaterials ist nun einfacher und sicherer geworden: durch die Einführung der neuen FKG D-RaCe-Instrumente.

Der große Vorteil von D-RaCe

D-RaCe werden für die Entfernung von Wurzelkanalfüllmate-



Das D-RaCe-Set besteht aus nur zwei Instrumenten in der Sequenz:

DR1 für das koronale Drittel:
ISO 030/0.10, Länge 15/8 mm, aktive Spitze bei 1000 Upm

DR2 für das mittlere und apikale Drittel:
ISO 025/0.04, Länge 25/16 mm, Sicherheitsspitze bei 600 Upm

rialien wie Guttapercha, Gutta-Trägersysteme, Pasten und resinbasierten Materialien eingesetzt. Der große Vorteil des Systems ist die Anwendung der Feilen mit einer hohen Umdrehungszahl. Die DR1-Feile ist sehr kurz und scharf gehalten, um mit ihr nur im koronalen Bereich des Kanals zu arbeiten. Durch das schnelle Drehmoment von 1000 U/min. wird das Füllmaterial erwärmt und kann hervorragend aus dem Kanal

entfernt werden. Mit der DR2-Feile, die über eine passive Spitze verfügt, kommt man problemlos auf Arbeitslänge, um auch im apikalen Bereich das restliche Füllmaterial zu entfernen. ■

HERAUSGEBER

AMERICAN Dental Systems

Telefon 08106/300-300
www.ADSystems.de