

Die Wurzelkanalspülung mittels Ultraschall

Ein Anwenderbericht

Alle reden von Erleichterung und Zeitersparnis durch maschinelle Aufbereitung in der Endodontie. Warum sollten nicht auch neue Wege bei der Kanalspülung gewagt werden? Der fol-

■ Zahnärztliche Behandlungen stellen, wenn sie engagiert durchgeführt werden, wohl immer den Versuch dar, sich einem aktuell definierten Optimum zu nähern. In keinem anderen Fachgebiet wird dieser Versuch jedoch so erschwert wie in der Endodontie: oft minimales Zugangsfeld, eingeschränkte oder gar nicht vorhandene Über- bzw. Einsicht und eine Vielzahl möglicher anatomischer Variationen in Bezug auf Kanallocalisation, Kanalanzahl und -form. Dabei muss man sich ehrlicherweise eingestehen, dass mit den wie auch immer behandelten Kanälen im besten Fall die Hauptkanäle gemeint sind, alle davon sich verzweigenden Seiten- und Nebkanäle aber nicht oder nur unvollständig erfasst und auch von der definitiven Wurzelkanalfüllung nicht tangiert werden.

Ziel aller der Wurzelkanalfüllung vorgeschalteten Behandlungsschritte muss daher sein, eine maximale Keimfreiheit bzw. Keimreduktion im Bereich dieser akzessorischen Kanäle zu erreichen, insbesondere, wenn der Ausgangsbefund „Pulpennekrose“ oder „Gangrän“ lautet und von einer massiven Keimbesiedelung auszugehen ist.

Diese Eliminierung vorhandener Keime kann dabei sowohl mechanisch als auch chemisch bzw. in Kombina-

tion beider Verfahren geschehen und ist hinlänglich in verschiedenen Desinfektionsprotokollen beschrieben worden. Eine vergleichende Bewertung der verschiedenen Vorgehensweisen, Methoden und Materialien soll und kann nicht Inhalt dieses Artikels sein. Anstoß für diesen aus der täglichen Praxis heraus entstandenen Anwenderbericht gaben verschiedene Veröffentlichungen, die sich mit der Effizienz der durchzuführenden Spülungen bzgl. Handling, Dauer, Menge und verwendeter Materialien beschäftigten.

Vor dem Hintergrund der beabsichtigten maximalen Keimreduktion, mehr aber noch bei Betrachtung und Analyse bestimmter endodontischer Misserfolge, die in vielen Fällen durch eine Reinfektion belassener Restkeime erklärt werden, schien es uns sinnvoll, die Vorgehensweise für die Kanalspülung zu überdenken. Ein weiterer, entscheidender Anstoß war (nach Literaturstellen, die die uns kaum praktikabel erscheinende Verwendung des ZEG proklamierten), dass das bei uns schon lange im Rahmen der PAR-Therapie verwendete Cavitron-Gerät von DENTSPLY (Vertrieb durch Fa. Hager & Werken, vgl. auch Artikel „PN Parodontologie Nachrichten“ 3/2008) durch Verwendung eines speziellen Einsatzes (Cavitron PEC Insert) und diverser

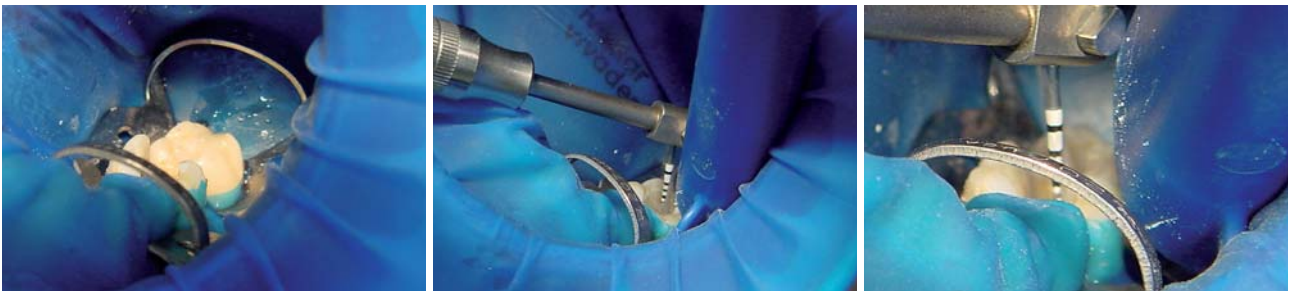


Abb. 1: Absolute Trockenlegung unter Kofferdam (OpraDam, Fa. Ivoclar Vivadent, Liechtenstein). – **Abb. 2:** Eingeführte Endosonic-Feile mit Cavitron PEC Insert. – **Abb. 3:** Detailansicht der Endosonic-Feile mit Längskalibrierung.

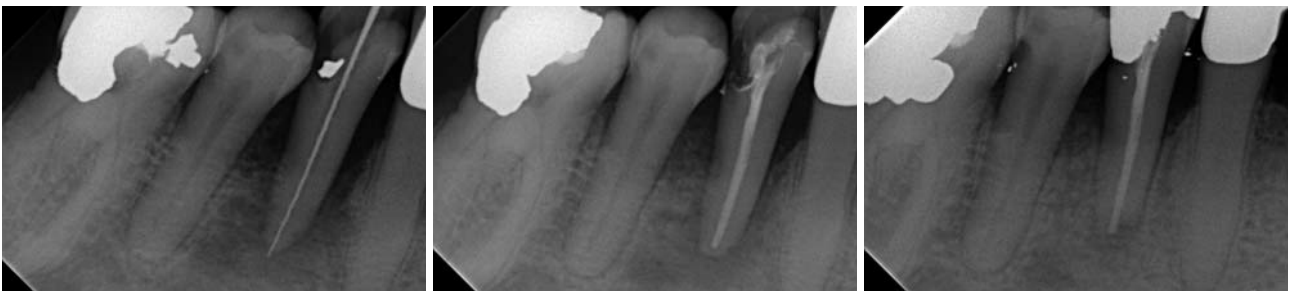

Abb. 4: Messaufnahme von Zahn 44 mit deutlichem apikalem Befund. – **Abb. 5:** Kontrollaufnahme von Zahn 44 nach der Wurzelfüllung. – **Abb. 6:** Endkontrolle von Zahn 44 ca. vier Monate nach Abschluss der Wurzelbehandlung mit ausgeheiltem apikalem Befund.

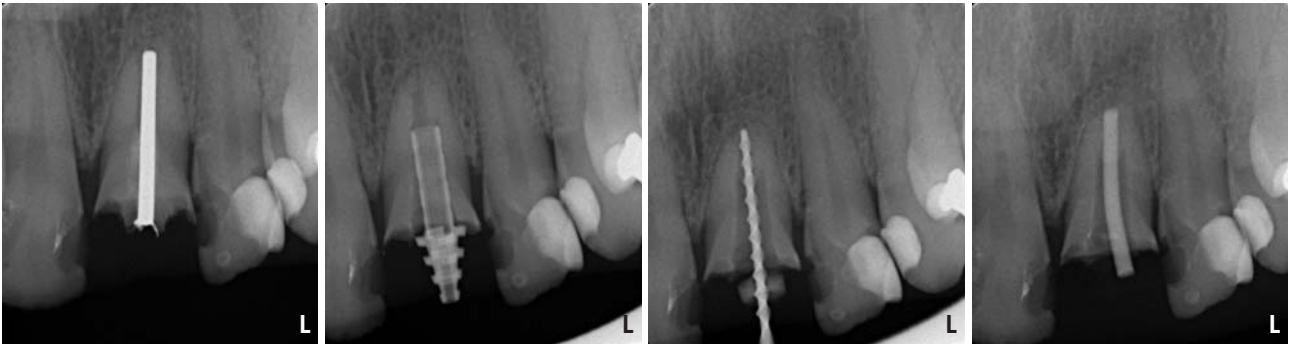

Abb. 7: Ausgangsbefund nach Zahn- und Stiftfraktur (Silberstift) von Zahn 21. – **Abb. 8:** Kontrollaufnahme mit provisorisch eingesetztem Stift (RepairPost, Fa. KOMET/GEBR. BRASSELER, Lemgo) nach Umbohrung und Entfernung des Silberstiftes. – **Abb. 9:** Messaufnahme von Zahn 21. – **Abb. 10:** Masterpointaufnahme von Zahn 21.

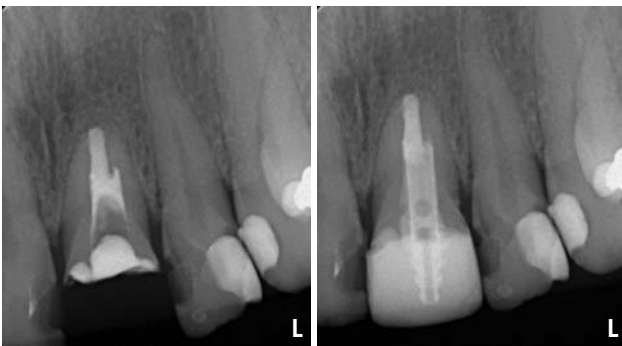


Abb. 11: Kontrollaufnahme von Zahn 21 nach definitiver Wurzelfüllung ... – **Abb. 12:** ... und nach Stiftinsertion sowie Aufbaufüllung.

Endosonic-Feilen eine zusätzliche Anwendung im Bereich der endodontischen Behandlung erfahren könnte. Bestärkt wurden diese Überlegungen z.B. durch zwei Studien aus den Jahren 1992 und 2007, die sich beide mit dem Einsatz ultraschallbetriebener Feilen zur Aufbereitung bzw. Kanalspülung beschäftigten. Beide Studien kamen zu dem Ergebnis, dass durch die kombiniert manuell-ultraschallbetriebene Aufbereitung und Spülung die Keimreduktion artifiziell eingebracht Keime am deutlichsten bzw. dass durch den Einsatz ultraschall-aktivierter Feilen die Penetrationstiefe von Spüllösungen in die vom Hauptkanal zirkulär abgehenden Dentintubuli am höchsten ist. Neben diesem verbesserten Eindringverhalten der eingesetzten Spüllösung und ihrer chemischen Wirkung darf nicht vergessen werden, dass es im Bereich der zur Schwingung angeregten Feilen infolge des Kavitationseffektes zu einer direkten, mechanisch verursachten Keimabtötung kommt.

Es sei an dieser Stelle darauf hingewiesen, dass der Einsatz des Gerätes eine genaue Vorgehensplanung für die jeweilige Sitzung bzw. Überlegung zum Handling nötig macht. Unter Berücksichtigung, dass sich in der Literatur drei verschiedene Spüllösungen (Natriumhypochlorid, Wasserstoffperoxid, Chlorhexidin) als die gängigen, heutzutage allgemein gebräuchlichen herauskristallisiert haben, erscheint jedoch deren wechselnde Applikation über den Flüssigkeitstank nicht praktikabel. Da die Anforderungen bzw. Vorgaben bezüglich der zu verwendenden Mengen an Spüllösung und Zeitdauer der Spülungen in den vergangenen Jahren enorm gesteigert wurden, ergibt sich für das Be-

handlungsmanagement die Frage, wie dies rationell zu bewerkstelligen ist. Eine Möglichkeit ist, das Cavitron-Gerät mit den entsprechenden Feilen in die Behandlungsschritte „Aufbereitung“ und „Spülung“ zu integrieren, aber weiterhin auf der Verwendung von 5-ml-Einmalspritzen mit der jeweils frisch bereitgestellten Spüllösung zu arbeiten. So werden das koronale Pulpenkavum und (soweit möglich) der Wurzelkanal vor Einführen der Endosonic-Feile satt mit der jeweiligen Spüllösung (vorrangig NaOCl) gespült, ohne diese jedoch abschließend restlos abzusaugen. Vielmehr wird so abgesaugt, dass das Cavum bis zur Trepanationsöffnung gefüllt bleibt und während der nachfolgenden Ultraschallanwendung u. U. sogar noch weitere Spüllösung nachgefüllt wird. So ist ohne Umbau und Reinigung (siehe gegenseitige Unverträglichkeit H_2O_2 /NaOCl) des Gerätes ein indikationsbezogener Einsatz aller drei Spülmedien und deren Wechsel möglich.

Zum Einsatz kommen dabei regelmäßig Feilen der ISO-Größen 15 und 20, seltener 25, einhergehend mit der manuellen Kanalaufbereitung, wodurch für mich die taktile Sicherheit für die Festlegung des Kanalverlaufs und der Kanallänge erhalten bleibt, auf die bezogen dann die Endosonic-Feilen in den jeweiligen Kanal eingeführt werden. Die optisch günstigen Längenmarkierungen an den Endosonic-Feilen machen die zusätzliche Verwendung von Stoppfern in aller Regel überflüssig. Damit wird eine der Kanalanatomie entsprechende Bearbeitung der Kanalwände möglich.

Bleibt die Frage, ob unsere Wurzelfüllungen nun besser sind. Ja und Nein! Das vor allem röntgenologisch dokumentierte Ergebnis ist immer Resultat einer Vielzahl von Teilschritten, wobei jeder Einzelne zum Gesamtergebnis beiträgt. Subjektiv aber bleibt für den Behandler das gute Gefühl, sich auf dem Gebiet der Kanalspülung und -desinfektion unter Einsatz der Ultraschalltechnik dem eingangs erwähnten Optimum wieder ein weiteres kleines Stück genähert zu haben. ■

■ KONTAKT

Dr. Hans-Joachim Kleber
 Marktplatz 13
 71093 Weil im Schönbuch
 E-Mail: hajo.kleber@t-online.de