Die Tücken in der Wurzel

Endodontische Behandlung dreikanäliger Prämolaren

Im klinischen Alltag stellen endodontische Behandlungen vor allem dann eine Herausforderung dar, wenn anatomische Strukturen durch besondere Konfigurationen nicht ohne Weiteres zugänglich sind oder leicht übersehen werden können. Die folgende Fallserie zeigt drei klinische Beispiele dreikanäliger Prämolaren im Oberkiefer und Unterkiefer.

ZA Christian Hohmann/Berlin

Ein möglichst vollständig gereinigtes Kanalsystem stellt bei einer endodontischen Behandlung bekanntlich das wichtigste Kriterium für einen Therapieerfolg dar. Dabei ist es entscheidend, das Kanalsystem in seiner Gänze mechanisch zu erschließen, um durch geeignete Desinfektions- und Reinigungsmaßnahmen verbliebenes Pulpagewebe und Mikroorganismen bzw. Biofilme zu entfernen oder mindestens zu inaktivieren.
Wenn komplexe Kanalstrukturen vorhanden sind, die nicht der vermeintlichen „regulären" Konfiguration entsprechen, kann es leicht geschehen, dass ganze Kanäle übersehen werden. Prämolaren gelten aufgrund ihrer meist recht simplen Kanalkonfiguration gemeinhin als „einfache Zähne", jedoch zeigen sich auch hier Variationen in Anzahl und Lage der Kanäle, die es ohne weitergehende Hilfsmittel schwierig bis nahezu unmöglich machen, das Kanalsystem komplett zu erschließen. Dazu zählt unter anderem das Auftreten von drei Wurzelkanälen in Prämolaren.

Häufigkeit dritter Wurzelkanäle

Die Häufigkeit eines dritten Wurzelkanals in mandibulären Prämolaren wird in der Literatur beschrieben mit 4,3 % (Yoshioka 2004). Für maxilläre Prämolaren liegt diese zwischen 0,5–6 %(Bellizzi 1985; Carns 1973; Hess 1925; Pineda 1972). In den Studien zeigt sich dabei, dass der erste obere Prämolar in bis zu 5–6 % der Fälle drei Kanäle aufweist, beim zweiten Prämolar tritt dies mit einer Wahrscheinlichkeit von 1 % auf. Dabei zeigen sich in 80 % der Fälle drei separate Wurzeln, je in 10 % zwei und eine Wurzel (Vertucci 1979).
Im Oberkiefer werden diese auch als „kleine Molaren" beschrieben aufgrund der Ähnlichkeit in Konfiguration und Morphologie der Wurzelkanäle zum ersten Molar.

Präendodontische Diagnostik

Im klinischen Alltag steht zur Vermeidung von Komplikationen während der Behandlung und zur Sicherung des Therapieerfolgs am Anfang eine eingehende Diagnostik. Dabei deutet in Bezug auf die Erkennung zusätzlicher Kanalstrukturen ein „Verschwinden" des Hauptkanals auf zusätzliche Kanäle hin (Yoshioka 2004). In jedem Falle ist eine sorgsame Inspektion des Röntgenbildes vonnöten, um vor Beginn der Behandlung auf besondere Konfigurationen vorbereitet zu sein oder gar gezielt nach ihnen zu suchen. Ein weiteres Hilfsmittel dabei ist die mesio-distale Breite der vestibulären Wurzel. Wenn diese größer ist als die Krone, deutet dies ebenfalls auf einen dritten Wurzelkanal hin (Sieraski 1989).
Bei der klinischen Untersuchung sollte man neben den üblichen Befunden vor allem den Fokus auf die Sondierung des Sulkus legen. Wenn im bukkalen Sulkus eine longitudinale Einziehung vorhanden ist, deutet dies nach Mattuella et al. in 42,9 % der Fälle auf eine totale Bifurkation, in 34,3 % der Fälle auf eine apikale Bifurkation hin.

Lage und Erkennung

Bei nur einem Wurzelkanal ist das Auffinden meistens problemlos möglich, da der Kanal zentral im Zahn liegt (Vertucci 1984), doch schon bei zwei Kanälen zeigt sich nach England et al. (1991), dass der sekundäre Kanal in einem recht steilen Winkel vom Hauptkanal abzweigen kann, sodass die Detektion schwerfällt und dadurch der Erfolg der Behandlung fraglich ist. Yoshioka (2002) untersuchte diesbezüglich die Erfolgsrate bei der Suche mit einem Dentalmikroskop im Vergleich zur Lupe oder ohne optischen Hilfsmitteln. Das Mikroskop zeigte dabei eine signifikant erhöhte Detektion von zusätzlichen Kanälen. Im klinischen Alltag bestätigt sich diese Annahme. Man kann zwar durch viel Erfahrung und genaue präendodontische Diagnostik die Anzahl übersehener Kanäle minimieren, aber das Mikroskop ist dabei ein unschätzbares klinisches Hilfsmittel.
Ein weiteres Problem stellt die häufig tief gelegene Separation der Kanäle dar, die es ohne Dentalmikroskop schwierig macht, alle Kanäle zu instrumentieren.

Zugang

Einen besonderen Zugang bei dreikanäligen Prämolaren beschreibt Sieraski (1989), der einen T-förmigen Zugang vorstellt, um einen ausreichend geradlinigen Zugang zu den beiden bukkal gelegenen Kanälen zu erhalten. Ansonsten ist ein möglichst geradliniger Zugang eine der Grundvoraussetzung für klinischen Erfolg und dient der Vermeidung von Komplikationen während der Behandlung. Dies zeigt sich vor allem dann, wenn der

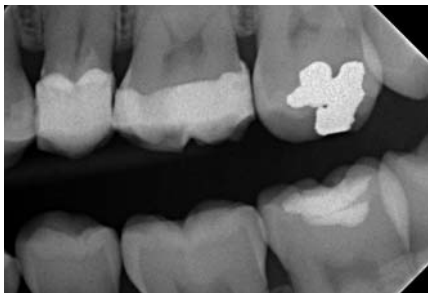

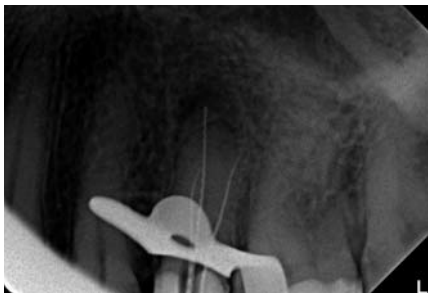

Abb. 1: Präendodontische Bitewings mit erkennbarer pulpennaher Füllung an Zahn 25. – **Abb. 2:** Ausschnitt aus OPG mit erkennbarer chronischer apikaler Parodontitis. – **Abb. 3:** Röntgenmessaufnahme ohne patency mesio- und distobukkal.

Abb. 4: Röntgenkontrolle nach Wurzelfüllung. – **Abb. 5:** Kontrolle nach adhäsiver Deckfüllung. – **Abb. 6:** Recall nach 15 Monaten, orthoradial. – **Abb. 7:** Recall nach 15 Monaten, mesialexzentrisch.

zweite bukkale Kanal vom ersten abzweigt, sodass sich im Verlauf des Kanals und der Krümmung der Wurzel zum Zentrum des Zahnes hin ein S-förmiger Kanal entsteht, der besser zu managen ist, wenn man einen geradlinigen Zugang schafft und so die S-förmige Krümmung aufhebt oder mindestens entschärft.

Fallbeispiele

Fall 1

Ein 29-jähriger Patient stellte sich im April 2009 in unserer Sprechstunde zur Kontrolluntersuchung vor. Neben anderen konservierenden Maßnahmen und der Verabredung einer regelmäßigen prophylaktischen Betreuung im Sinne einer professionellen Zahnreinigung sollte hier der Fokus auf den Zahn 25 gelegt werden. Die Anfertigung von Bitewings zur approximalen Karieserkennung wurde vorgenommen (Abb. 1). Auf dem OPG (Abb. 2) ist bereits eine apikale Aufhellung zu erahnen, der Sensibilitätstest zeigte keinerlei Reaktion und die bestehende Aufbaufüllung wurde als insuffizient eingestuft. Der Patient hatte keinerlei Beschwerden, war aber nach Aufklärung über Befund und Therapieplan mit der Durchführung der endodontischen Behandlung einverstanden.

Im Mai 2009 erfolgte nach Lokalanästhesie (Ultracain DS®, Aventis) und der Platzierung von Kofferdam die Erneuerung der Aufbaufüllung mit einem Core-Material (Optibond FL®, Kerr, und absolut dentin®, Parkell). Im Zuge dessen erfolgte die Trepanation und koronale Spülung mit NaOCl (5,25 %). Auf das Einbringen einer medikamentösen Einlage wurde verzichtet und stattdessen die verwendete Spüllösung NaOCl im Kavum belassen. Durch die Möglichkeit der direkten Sicht fiel die Diagnose auf eine Initialkaries an Zahn 24, die aufgrund einer leicht porösen Oberfläche als behandlungsbedürftig eingestuft wurde.

Während des zweiten Termins Anfang Juni fand die Aufbereitung des Wurzelkanals statt. Nach der Lokalanästhesie und der Platzierung des Kofferdams erfolgte die Erweiterung der Trepanationsöffnung und die Darstellung der drei Wurzelkanäle. Dazu wurden Munce-Burs (CJM Engineering) der Größe 1/2 und 1/4 verwendet. Nach der initialen Aufbereitung bis ISO 12,5 unter elektrometrischer Längenmessung (Root ZX, Morita) fand die Erweiterung der Orofizien mit einem Gates-Bohrer (Größe 2) statt, um einen optimierten Zugang für die Handinstrumente zu schaffen. Nach der Handaufbereitung bis ISO 20 erfolgte die Röntgenmessaufnahme (Abb. 3). Die beiden bukkalen Kanäle zeigten sich dabei nicht patent, distal gelang die Etablierung der patency nach der Röntgenmessaufnahme. Mesial gelang dies nicht, jedoch wurde die Länge bei der Guttapercha-Einprobe als akzeptabel eingestuft. Die Desinfektion erfolgte mit NaOCl (5,25 %), die Aufbereitung drehmomentgesteuert (Root ZX, Morita) mit ProTaper (Maillefer) bis zur Größe F2 (ISO 25, Taper 0.08). Zur Optimierung der Desinfektionsmaßnahmen wurde eine passive Ultraschallaktivierung jedes Kanals für 45 Sekunden durchgeführt.

14 Tage später erfolgte die Wurzelkanalobturation mit Guttapercha (E&Q) und AH Plus (DENTSPLY DeTrey) in warm vertikaler Obturation mittels modifizierter Schilder-Technik (Abb. 4 und 5). Die vorherige Desinfektion wurde mit NaOCl (5,25 %), Zitronensäure (20 %) und Chlorhexidin (2 %) in passiver Ultraschallaktivierung für je 45 Sek. pro Kanal und Spüllösung durchgeführt. Nach Abschluss der Behandlung wurde ein weiterer Termin für den Zahn 24 und ein Sechs-Monats-Recall vereinbart.

Leider nahm der Patient beide Angebote nicht war und stellte sich 15 Monate nach der Behandlung in der Praxis

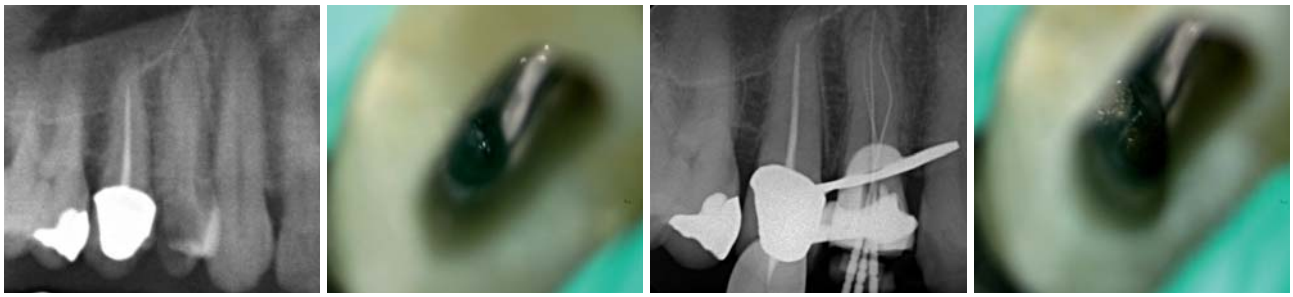

Abb. 8: Präoperative Aufnahme Zahn 15 mit Caries profunda mit Beteiligung der Pulpa. – **Abb. 9:** Klinisches Foto, Darstellung der beiden bukkalen Kanalsysteme. – **Abb. 10:** Röntgenmessaufnahme. – **Abb. 11:** Dargestellte Kanaleingänge mit Schaumstoff.

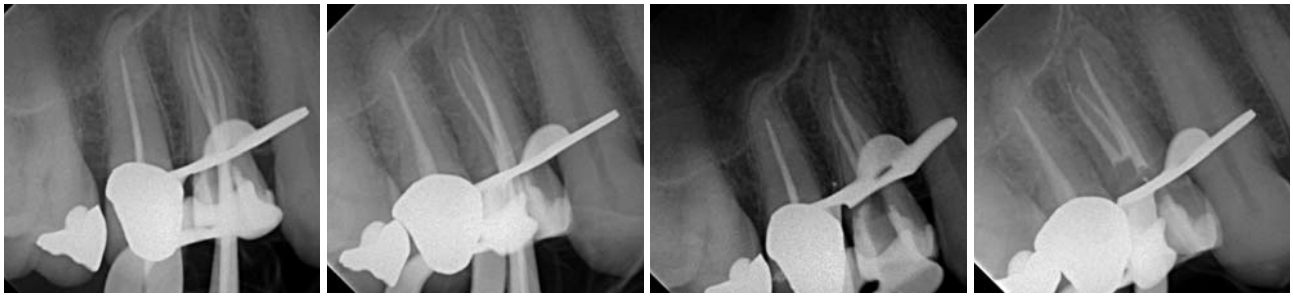

Abb. 12: Guttapercha-Einprobe, orthoradial. – **Abb. 13:** Guttapercha-Einprobe, mesialexzentrisch. – **Abb. 14:** WF-Kontrolle, orthoradial. – **Abb. 15:** WF-Kontrolle mesialexzentrisch.

vor. Die angefertigten orthoradial und mesialexzentrischen Röntgenbilder zeigen eine deutliche knöcherne Regeneration der apikalen Transluzenz mit nahezu kompletter Heilung (Abb. 6 und 7). Eine „Restaufhellung" am mesiobukkalen Kanalsystem kann in der mesialexzentrischen Aufnahme interpretiert werden. Eventuell hängt dies mit der fehlenden patency in diesem Kanal zusammen. Eine abschließende Beurteilung kann jedoch erst nach einem längeren Recall-Intervall vorgenommen werden. Ein Termin zur Kariestherapie der jetzt deutlich ausgedehnteren Karies an 24 wurde vereinbart und ist mittlerweile durchgeführt. Die Überkronung des Zahnes zur Stabilisierung des endodontischen Behandlungsergebnisses ist ebenfalls zeitnah geplant.

Fall 2

Im Dezember 2009 stellte sich ein 47-jähriger Patient in unserer Praxis nach längerer Zahnarztabstinenz zur Untersuchung und Versorgung vor. Dazu erfolgte die Anfertigung eines OPGs (Abb. 8) zur Beurteilung der dentalen und umgebenden Strukturen. Neben moderaten konservierenden und prothetischen Maßnahmen wurde eine regelmäßige prophylaktische Betreuung durch PZR vereinbart. Im Rahmen der Versorgung des Zahnes 14 mit einer dentinadhäsiven Aufbaufüllung (Optibond FL, Kerr; absolut dentin, Parkell) bei Caries profunda mit Penetrierung der Pulpa wurde der Zahn trepaniert und einer endodontischen Behandlung zugeführt. Wenige Tage später erfolgte nach Lokalanästhesie (Ultracain DS, Aventis) und Applikation von Kofferdam die Aufbereitung und Desinfektion des Kanalsystems. Dabei stellte sich im bukkalen Kanalsystem eine Verzweigung in zwei separate Kanäle dar (Abb. 9). Die Anfertigung der Röntgenmessaufnahme (Abb. 10) zeigte, dass anfänglich in den bukkalen Kanälen keine patency hergestellt werden konnte, im Verlauf der weiteren Aufbereitung gelang dies jedoch. Die Orifizien wurden mit Gates-Bohrern aufgeweitet (Abb. 11). Die Aufbereitung erfolgte mit drehmomentgesteuerten Nickel-Titan-Feilen (Root ZX, Morita/ProTaper, Maillefer) bis zur Größe F2 (ISO25, Taper .08), zur chemischen Desinfektion diente NaOCl 5,25 %, das auch als desinfizierende Einlage im Zahn belassen wurde. Für die provisorische Füllung kam Cavit (3M ESPE) in einer Schicht größer als 5 mm und eine dünne Schicht Glasionomerzement (Ketac-Cem, 3M ESPE) zur Stabilisierung zum Einsatz.

Im Januar 2010 erfolgte nach der röntgenologischen Guttapercha-Einprobe (Abb. 12 und 13) die Wurzelkanalobturation mit Guttapercha (E&Q) und AH Plus (DENTSPLY DeTrey) in warm vertikaler Obturation mittels modifizierter Schilder-Technik (Abb. 14 und 15). Die vorherige Desinfektion wurde mit NaOCl (5,25 %), Zitronensäure (20 %) und Chlorhexidin (2 %) in passiver Ultraschallaktivierung für je 45 Sek. pro Kanal und Spüllösung durchgeführt. Der Verschluss des Pulpenkavums erfolgte adhäsiv mittels Core-Material (Optibond FL, Kerr, und absolut dentin, Parkell) nach Reinigung mit Alkohol und Sandstrahlung mit Aluminiumoxid. Nach Abschluss der endodontischen Behandlung wurde die prothetische Versorgung durchgeführt. Der Patient war mit dem Ergebnis sehr zufrieden, ein Termin für den Recall des Zahnes 14 ist sechs Monate nach Fertigstellung der Prothetik für Mitte dieses Jahres geplant.

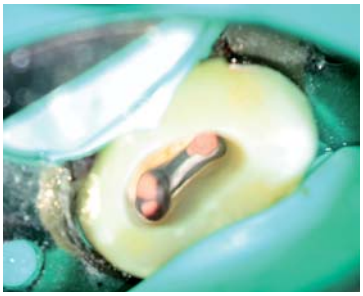

Abb. 16: Klinisches Foto nach WF und Abstrahlung.

Lichtaktivierte Desinfektion.

FotoSan

Indikationen:

- Endodontie
- Parodontitis
- Periimplantitis
- Gingivitis
- Perikoronitis
- Karies

Eine bahnbrechende zahnärztliche Therapieform

Vorteile der FotoSan Behandlung:

- Sofortiger Wirkungseintritt
- Wirksam gegenüber sämtlichen Mikroorganismen
- Keine Resistenzentwicklung
- Leicht und schnell anzuwenden
- Geringer technischer Aufwand
- Geringere Kosten pro Einzelbehandlung

FotoSan Intro-Kit + Schutzbrille
1.399,00 €*

Preis zzgl. MwSt.
Preisänderung vorbehalten.

Funktionsweise:

Anlagerung des Photosensitizers an Mikroorganismen

Lichtabsorption und anschliessende Energieaufnahme

Aktivierung und Spaltung des Umgebungssauerstoffes

Selektive Zerstörung der Zellwände durch den gespaltenen, hochreaktiven Sauerstoff

FotoSan ist ein hochwirksames LED System, das FotoSan Agent mittels rotem Licht aktiviert.
International bezeichnet man das Funktionsprinzip der lichtaktivierten Desinfektion entweder als PACT (Photodynamic Antimicrobial Chemo Therapy) oder als PAD (Photo activated Disinfection).

cms dental
Our innovation
Your success

LOSER & CO
öfter mal was Gutes...

LOSER & CO GMBH · VERTRIEB VON DENTALPRODUKTEN
BENZSTRASSE 1c, D-51381 LEVERKUSEN
TEL.: +49 (0) 21 71/70 66 70, FAX: +49 (0) 21 71/70 66 66
www.loser.de · email: info@loser.de

Abb. 17: Präoperatives Bild Zahn 35. – **Abb. 18:** Röntgenmessaufnahme. – **Abb. 19:** WF-Kontrolle. – **Abb. 20:** Röntgenkontrolle nach adhäsivem Verschluss mit Glasfaserstift. – **Abb. 21:** Recall nach 13 Monaten.

Fall 3

Ein 51-jähriger Patient besuchte Mitte August 2008 zur Kontrolle unsere Praxis. Neben einigen anderen Befunden und der Planung diverser prothetischer und implantologischer Maßnahmen zeigte sich an Zahn 35 eine insuffiziente Versorgung mit einer etwas unterschüssigen Krone sowie einer insuffizienten Wurzelfüllung mit der Manifestation einer chronischen apikalen Parodontitis (Abb. 17). Auf dem Röntgenbild konnte man bereits durch Verfolgung der Parodontalspalten eine besondere Konfiguration des Kanalsystems erahnen. Auch die exzentrische Lage der bestehenden Wurzelfüllung lässt einen entsprechenden Verdacht zu.

Während des ersten Termins wurde die bestehende Krone entfernt. Durch minimalinvasives Freilegen mit Ultraschallansätzen und anschließender Aktivierung konnte der Stift entfernt werden. Die Vermutung dreier Wurzelkanäle ließ sich nach Reinigung des Stiftbettes verifizieren und die Kanäle konnten mit Munce-Burs (CJM Engineering) dargestellt werden. Eine erste Handaufbereitung bis ISO 20 verlief problemlos. Vor der Aufbereitung bis ProTaper F2 (25.08) wurde eine Röntgenmessaufname angefertigt (Abb.18). Anschließend wurde Natriumhypochlorit 5,25% im Kanal passiv für 45 Sek. ultraschallaktiviert. Die provisorische Füllung erfolgte mit Cavit (3M ESPE) in einer Schicht größer als 5mm und eine dünne Schicht Glasionomerzement (Ketac-Cem, 3M ESPE) zur Stabilisierung. 14 Tage später wurde eine weitere ultraschallaktivierte Desinfektion mit Natriumhypochlorit (5,25 %) und Zitronensäure (20%) durchgeführt und abschließend intensiv mit Chlorhexidin (2 %) ultraschallaktiviert gespült. Die Wurzelfüllung erfolgte in modifizierter Schilder-Technik mit Guttapercha und AH Plus (Abb. 19), bevor der Zahn mit einem Glasfaserstift (DT-Light post, VDW und xcoreflow; DENTSPLY) nach Abstrahlung mit Al_2O_3 und Silanisierung adhäsiv verschlossen wurde (Abb. 20).

Die Versorgung mit einer Vollkeramikkrone erfolgte zeitnah. Das 13 Monate nach der Behandlung erstellte Recallbild zeigt eine deutliche Heilungstendenz mit nahezu kompletter knöcherner Regeneration und eine suffiziente postendodontische Versorgung (Abb. 21).

Diskussion

Immer wieder stellen außergewöhnlich anatomische Verhältnisse den Behandler vor Herausforderungen in der Endodontie. Ohne der Verwendung eines Dentalmikroskopes wäre nach meiner Einschätzuing keine sichere Erschließung der Kanalsysteme möglich gewesen. Eine hinreichende präendodontische klinische und radiologische Diagnostik hilft, sich vor der Behandlung auf besondere Wurzelkanalkonfigurationen vorzubereiten und so gezielt danach zu suchen, um zum Beispiel durch einen ausgedehnten Zugang Komplikationen zu vermeiden.

Die Erkennnung und Erschließung der Kanalstrukturen vermeidet weitere Komplikationen und Schwierigkeiten im Rahmen der endodontischen Therapie. Die vorhandenen Recallbilder stimmen hoffnungsfroh und zeigen, dass auch seltene anatomische Strukturen sicher und erfolgreich zu therapieren sind. ■

ZWP online
Eine Literaturliste steht ab sofort unter www.zwp-online.info/fachgebiete/endodontologie zum Download bereit.

KONTAKT

ZA Christian Hohmann
Praxis Dr. Chmiel, Dr. Strauss & Partner
Friedrichstraße 147
10117 Berlin
E-Mail: ho@drchmiel.com
Web: www.endodontologie-berlin.de
www.drchmiel.com

i-DENT
INTELLIGENTES DENTALEQUIPMENT

Feilensysteme (Maschinell / Hand)

Aufbereitung & Längenmessung

Ultraschallansätze

Wurzelkanalspülung

MTA-Systeme

Thermische Abfüll-Systeme

Rufen Sie uns an

o89 - 9o 1o 97 511

Wir beraten Sie gerne.