

# Restaurative Zahnheilkunde und Endodontie werden zum unzertrennlichen Paar



Dr. Christian Ehrensberger

Immer mehr Menschen erreichen ein hohes Lebensalter und wünschen sich den Erhalt aller eigenen Zähne – zumindest aber möglichst vieler davon. Darum dürfte die Bedeutung der Endodontie in Zukunft steigen und damit automatisch auch diejenige der

postendodontischen restaurativen Versorgung. Denn beide gehören zusammen und sind langfristig nur gemeinsam erfolgreich. Aus dieser Erkenntnis ergibt sich sogar einer der Haupttrends der diesjährigen Internationalen Dental-Schau.

Zehn Jahre ist es bereits her, seit Wissenschaftler in einer Studie zu dem Fazit kamen<sup>1</sup>: „Die Erfolgsquote von Zähnen mit guter Wurzelkanalobturation ging bei schlechter koronaler Restauration von circa 90 Prozent auf 44 Prozent zurück.“ Es ist nur konsequent, dass heute Endodontie und restaurative Zahnheilkunde zusammenwachsen. Diese Entwicklung wird treffend mit der Bezeichnung RestoDontics charakterisiert. Dabei handelt es sich primär um die Zusammenführung von bewährten Verfahren der Wurzelkanalbehandlung und der Füllungstherapie, wobei Innovationen kontinuierlich in den Gesamtprozess einfließen.

Ziel bleibt der koronal dichte adhäsive Verschluss

Ein zentrales verbindendes Element stellt dabei die Bulkfüll-Technik dar. Seit fünf Jahren hat sie Einzug in die Zahnmedizin gehalten und sich in einer Vielfalt von Indikationen bewährt. Entsprechende niedrigviskose Komposite lassen sich unter anderem für Unterfüllungen verwenden, als Liner, neuerdings auch zur Milchzahnfüllung (ohne Überkappung!) oder als Post-Endo-Verschluss. In diesem Bereich ist es oft entscheidend, dass der Bulkfüll-Werkstoff sich auch bei ungünstigen Geometrien oder hohem C-Faktor ohne Einschränkungen einsetzen lässt. Eine wesentliche Voraussetzung dafür stellt ein besonders geringer Polymerisationsstress dar, was sich mit speziellen Monomeren für visko-elastisches Verhalten erreichen lässt (z. B. bei SDR, DENTSPLY DeTrey, Konstanz).

Im Bereich der endodontischen Behandlungsphase stechen zwei Entwicklungen heraus: Erstens werden häufiger ma-

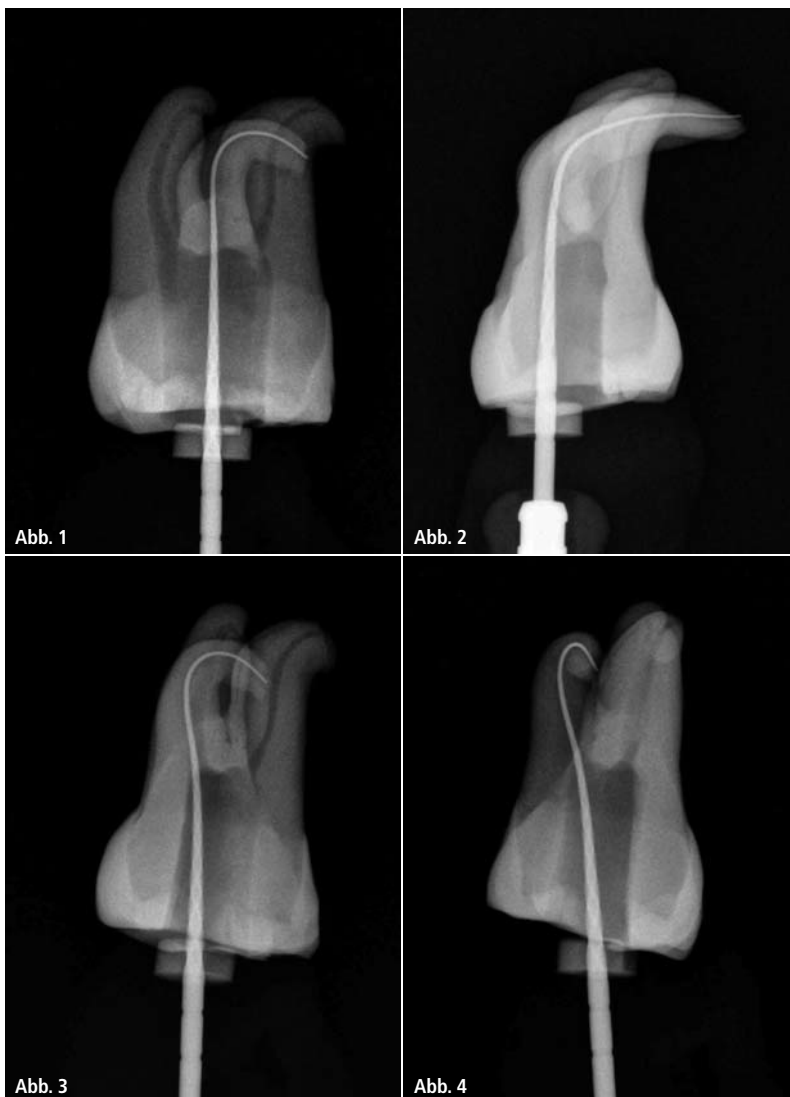
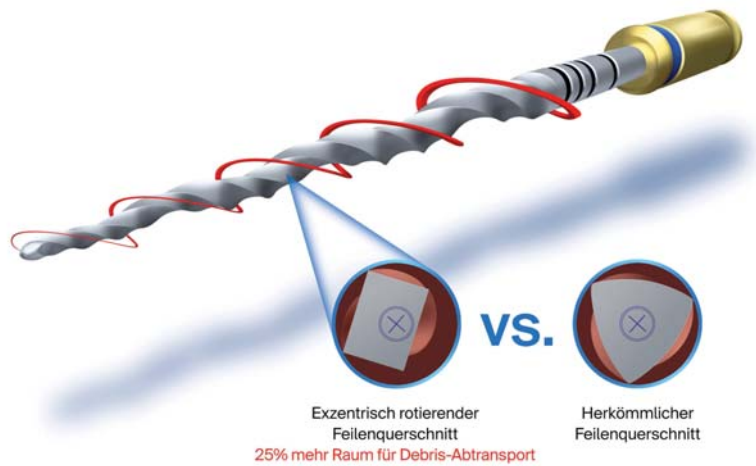


Abb. 1–4: Das Röntgenbild – Wurzelkanäle zu eng oder scharf gekrümmt? Das bedeutet: erhöhtes Risiko für Aufbereitungsfeilen. – Fotos: DENTSPLY



**Abb. 5:** Bei der Aufbereitung des Wurzelkanals sind maschinengetriebene Feilen längst weit verbreitet – hier ein Beispiel für ein modernes Instrument mit exzentrisch rotierendem Querschnitt (PROTAPER NEXT, DENTSPLY Maillefer, Ballaigues). Foto: DENTSPLY Maillefer

maschinengetriebene Feilen eingesetzt – und zwar bei der Aufbereitung und auch bei der Herstellung des Gleitpfads (z.B. PROGLIDER, DENTSPLY Maillefer, Ballaigues). Zweitens kommen tendenziell immer weniger Feilen zur Anwendung.

#### Schub durch innovative Werkstoffe und Feilengeometrien

Die Voraussetzungen dafür haben innovative Materialien aus speziellen Nickel-Titan-Legierungen geschaffen (z.B. die M-Wire). Insbesondere bei gekrümmten Kanälen und generell bei der maschinellen Aufbereitung haben sich die elastischen NiTi-Feilen gegenüber anderen Materialien durchgesetzt und erlauben eine effiziente und sichere Aufbereitung – auch bei sehr komplizierter Anatomie des Wurzelkanals.

Einen zusätzlichen Fortschritt brachten in den vergangenen Jahren neue Feilengeometrien mit sich. Bewährt haben sich bei den kontinuierlich arbeitenden maschinengetriebenen Feilen unter anderem ein rechteckiger, exzentrischer Querschnitt im Schneidbereich und eine schlängelnde Feilenbewegung (PROTAPER NEXT, DENTSPLY Maillefer, Ballaigues) – für einen effektiven Schutz gegen Verblockung und einen effektiven Abtransport von Debris zur Zugangskavität. Die Schneidkraft verteilt sich auf nur zwei Schneidkanten, was ein zeitsparendes und sicheres Arbeiten ermöglicht. Dies sichert eine hohe Flexibilität in jeder klinischen Situation, auch bei stark gekrümmten Wurzelkanälen oder Via falsa.



**Abb. 6:** Stets mit optimaler Schneidleistung, hoher Sicherheit und ohne das Risiko einer Kreuzkontamination: Gleitpfad-Feilen im vorsterilisierten Blisterpack für den Ein-Patienten-Gebrauch. – Foto: DENTSPLY Maillefer

Darüber hinaus stehen reziprok arbeitende maschinengetriebene Feilen zur Verfügung. Bei ihnen liegt der Schwerpunkt auf einer perfekt einfachen Anwendung: Eine einzige Feile reicht für die Aufbereitung eines Wurzelkanals. In Zukunft werden Feilen dieses Typs mit nochmals verbesserter Schneidleistung zur Verfügung stehen, und ein größeres Sortiment an Feilen erweitert die Indikation (WAVEONE GOLD, DENTSPLY Maillefer, Ballaigues).

#### Keine Kreuzkontamination – kein Chaos im Steri

Hygienische Aspekte geben immer häufiger den Ausschlag zugunsten des Ein-Patienten-Gebrauchs von Endo-Feilen. So werden Kreuzkontaminationen sicher ausgeschlossen. Zudem entfällt die Aufbereitung der Feilen – und das „Chaos“ im Sterilisator, das im zahnärztlichen Alltag keine unbekannte Größe darstellt. Die Zusammenführung der vorstehend behandelten Verfahren einschließlich aktueller Innovationen zu einem konsequent „restodontischen“ Konzept gestattet eine zunehmend bessere Erhaltung der eigenen Zahnschubstanz für viele Patienten. Zu den neuesten Entwicklungen bietet die IDS 2015 einen hervorragenden Überblick und auf den folgenden Seiten finden Sie eine aktuelle Übersicht zum nationalen Endodontiemarkt.

#### Literatur:

- 1 Roy HA, Trope M: Periapical status of endodontic treated teeth in relation to the technical quality of the root filling and the coronal restoration. – *Int Endod J* 28, 12–18 (1995).

#### Anmerkung der Redaktion

Die folgende Übersicht beruht auf den Angaben der Hersteller bzw. Vertreiber. Wir bitten unsere Leser um Verständnis dafür, dass die Redaktion für deren Richtigkeit und Vollständigkeit weder Gewähr noch Haftung übernehmen kann.