



Das Self-Adjusting-File (SAF) System ermöglicht einen neuen mikroinvasiven Ansatz in der Endodontie. Diesem Konzept zufolge kann eine bessere Reinigung und Desinfektion von Wurzelkanälen sowie eine effizientere Obturation ohne unnötigen exzessiven Abtrag gesunden Dentins und ohne Gefährdung der Wurzelintegrität durch die Verursachung von Dentinfraktionen im Wurzelkern erzielt werden.



# SAF-System – Teil 6: Ein neues mikroinvasives endodontisches Behandlungskonzept

Dr. Tomas Lang, Prof. Zvi Metzger

## Minimalinvasive Formgebung und Reinigung

Das Konzept der minimalinvasiven Formgebung und Reinigung basiert auf den gleichen endodontischen Grundprinzipien wie die konventionellen, traditionellen Formgebungs- und Reinigungsverfahren. Es wird jedoch eine schonendere Technologie eingesetzt, um diese Prinzipien zu erreichen. Bei der konventionellen Formgebung und Reinigung mit rotierenden Feilen wird ein großer Anteil gesunden Dentins abgetragen, wenn versucht wird, einen möglichst großen Bereich der Kanalwand bei der runden Aufbereitung zu erfassen, um eine effiziente Spülung am apikalen Wurzelkanalende zu ermöglichen. Hierdurch erhöht sich aufgrund dieser Instrumentierung mit stark konischen rotierenden Feilen das Risiko für die Ausbildung von Dentinfraktionen (Mikrorisse) im verbleibenden Wurzelkern.<sup>6,7,14,15,18,19,91</sup> Bisher wurden diese beiden schädlichen Auswirkungen hingenommen, da es keine alternative effiziente Möglichkeit gab, den Wurzelkanal sorgfältig zu reinigen. Mit dem minimalinvasiven Konzept der SAF wird eine effiziente Reinigung des Wurzelkanals erreicht, indem eine dünne,

gleichmäßige Dentinschicht ohne übermäßigen Verlust gesunder Zahnschicht und ohne Verursachung von Dentinfraktionen abgetragen wird. Der Substanzabtrag soll nur so weit erfolgen, dass ein kontinuierlicher Fluss frischer Spülflüssigkeit über die gesamten Wurzelkanäle erfolgen kann und in Verbindung mit der Vibration eine Aktivierung der Spülflüssigkeit erreicht wird. Aktivierung bedeutet hier, dass die Gasbläschen, welche sich durch den Kontakt von NaOCl mit Geweberesten und Biofilm bilden, vom Wirkort durch Agitation entfernt werden und damit neue, frische Spülflüssigkeit nachströmen kann. Hierdurch wird auch die Formation von kleinen Gasbläschen zu größeren Gasblasen unterbunden (Vapour Lock).

Mit dem mikroinvasiven Konzept der SAF ist der Wurzelkanal vom Lumen bereits ausreichend weit, sodass eine direkte Reinigung ohne wesentlichen Substanzverlust erfolgen kann. Dies kommt insbesondere bei Zähnen mit nicht abgeschlossenem Wurzelwachstum, Primärbehandlungen von Jugendlichen und jungen Erwachsenen oder bei der Behandlung von Molaren mit Pfahlwurzel vor.

Bei konventionellen Ausformungsverfahren wird durch Instrumentierung des Wur-

zelkanals die gewünschte Form erzielt, wobei entweder eine Reihe rotierender Instrumente oder ein reziprokes Instrument verwendet wird. Dieses Verfahren wird angewendet, um die Spülung des apikalen Kanalanteils zu ermöglichen. Weiter wird die Obturation mit einem Masterpoint, der die Form des instrumentierten Kanals besitzt, vereinfacht. Solange der Kanal gerade und eng ist und einen runden Querschnitt aufweist, funktioniert diese Methode gut, da damit die gesamte innere Dentinschicht mit sämtlichen Anhaftungen, sei es Pulpagewebe oder bakterieller Biofilm, abgetragen werden kann. Debris wird dann koronal über die Windungen transportiert oder in den Windungen verdichtet; danach können durch eine Spülung eventuelle Rückstände entfernt werden. Wenn diese vereinfachte Sicht des Prozesses jedoch auf alle Kanäle angewendet wird, wird in vielen Fällen ein imaginärer Kanal behandelt und die tatsächliche Morphologie des individuellen Wurzelkanals ignoriert. Mikro-CT-Studien haben gezeigt, dass in ovalen und gekrümmten Kanälen mit rotierenden Feilen nicht die innere Dentinschicht des gesamten Kanals abgetragen wird.<sup>5,12,20</sup> Außerdem führte die Diskrepanz zwi-

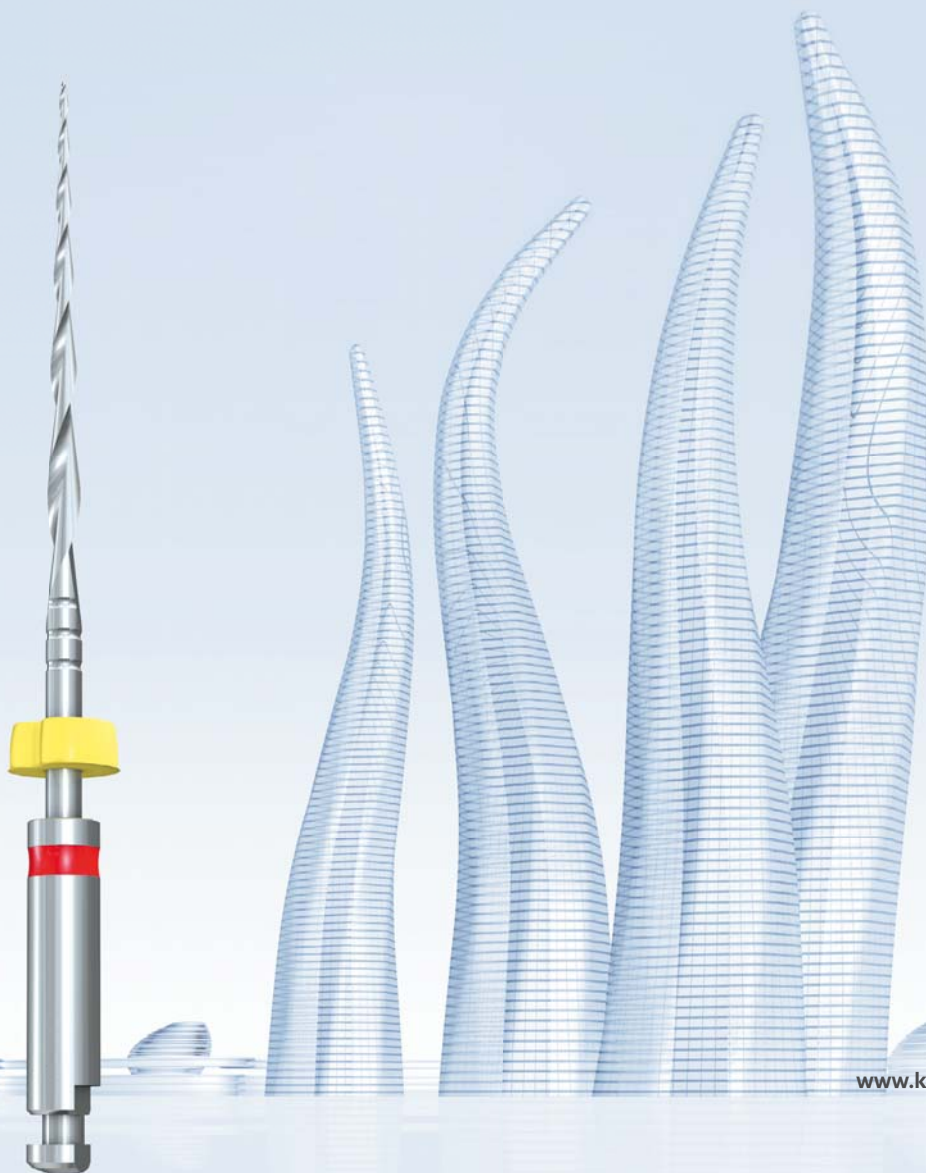


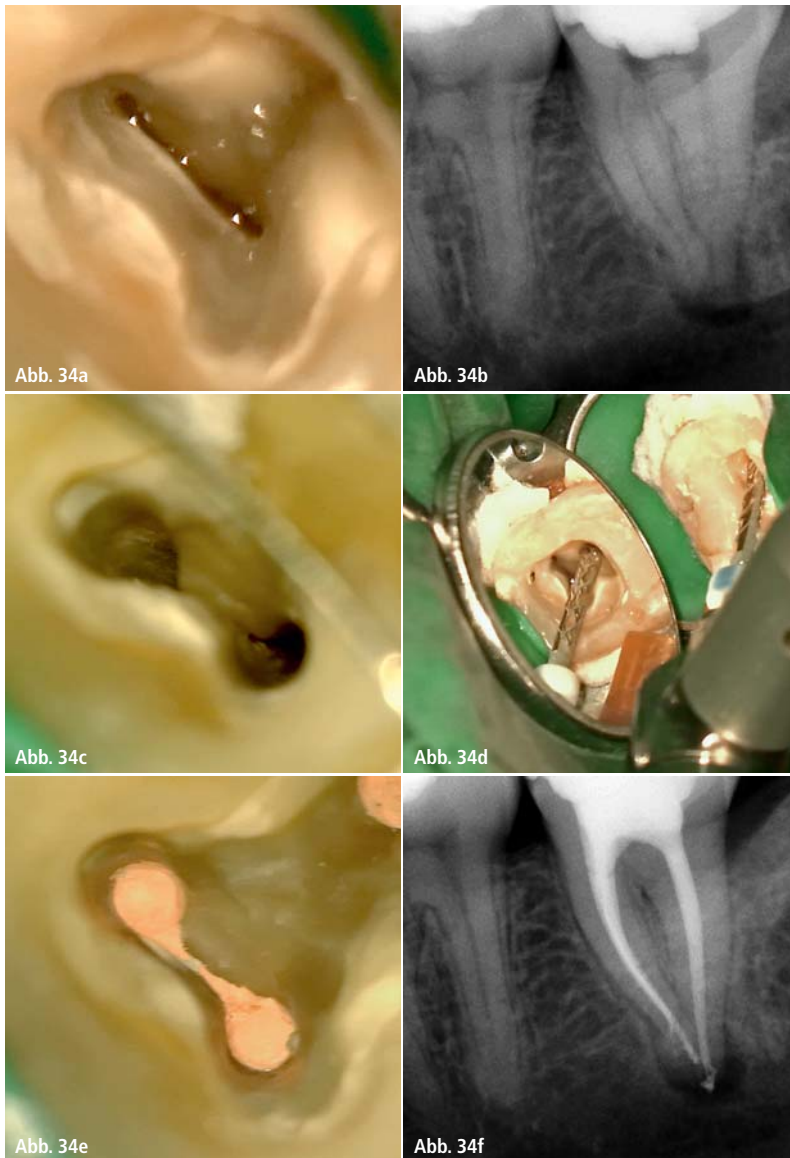
# Ein neues Level der Flexibilität. **F6** SkyTaper.

---

Endlich ein Ein-Feilen-System, das optimale und komplette Flexibilität zur Behandlung nahezu aller Kanal anatomien bietet. Der neue F6 SkyTaper von Komet®. Das neue rotierende System mit Taper 6 ermöglicht die Wurzelkanalaufbereitung mit nur einer Feile.

Fünf verschiedene Feilengrößen sorgen dabei für ein lückenloses Anwendungsspektrum. Zusätzliche Flexibilität bietet die Beschaffenheit jeder einzelnen Feile: Trotz des größeren Tapers ist der F6 SkyTaper spürbar geschmeidiger als vergleichbare Instrumente.





**Abb. 34:** Unterer zweiter Molar mit s-förmigem Kanalsystem und einer infizierten Pulpanekrose. **a)** Blick durch das Operationsmikroskop vor der Instrumentierung zeigt durch einen Isthmus verbundene Kanalsysteme. **b)** Radiologischer Anfangsbefund. **c)** Blick durch das Operationsmikroskop nach der Instrumentierung mit dem SAF-System zeigt einen Isthmus ohne Gewebereste und ohne verpresste Dentinspäne. **d)** Anwendung der SAF. **e)** Blick durch das Operationsmikroskop nach der Wurzelfüllung mit vertikaler, thermoplastischer Obturation. **f)** Radiologischer Kontrollbefund nach der Obturation.

schen der Größe der Spitze vieler dieser Feilen (z.B. ISO 25) und den bekannten Maßen und der Form des apikalen Anteils des Wurzelkanals zu dem Vorschlag, dass eine größere apikale Aufbereitung durchgeführt werden sollte, um die gesamte apikale Kanaloberfläche im Perimeter des runden instrumentierten Kanals zu instrumentieren.<sup>88,89</sup> Diese breiteren apikalen Aufbereitungen könnten zu einem weiteren unnötigen Abtrag gesunder Hartsubstanz sowie zu Mikrorissen im Dentin des apikalen Anteils des Wurzelkanals führen.<sup>14</sup> Derartige breite apikale Aufbereitungen sind

nicht länger notwendig, da sich diese Ziele auch mit der SAF-Technologie und ihrem minimalinvasiven und mikroinvasiven Ansatz erreichen lassen.

### Fallberichte

An zwei klinischen Fällen soll veranschaulicht werden, dass eine ausschließliche Aufbereitung mit rotierenden Instrumenten zu einem schlechteren Ergebnis geführt hätte und die ergänzende Aufbereitung mit dem SAF-System eine nachhaltigere Entscheidung für das klinische Vorgehen dargestellt hat.

### Fall 1 (Abb. 34a–f)

Der erste Fall zeigt einen unteren Molaren mit s-förmigem Kanalsystem und einer ausgeprägten Pulpanekrose. Nach der Trepanation wird deutlich, dass die mesialen Kanäle über einen Isthmus miteinander verbunden sind. Distal imponiert ein stark ovales Kanalsystem. Eine konventionelle Aufbereitung hätte hier im mesialen Kanalsystem dazu geführt, dass Dentinspäne in die Aussackungen (Recessus) und Verbindungshälse (Isthmen) verpresst worden wären, mit der Folge, dass diese aufwendig und mit weiterem Substanzverlust durch weiteres Aufpräparieren zugänglich gemacht werden müssten. Durch die Aufbereitung mit der SAF sind diese Bereiche vollständig aufbereitet und gereinigt worden. Die dynamische Präparationsform erlaubt im weiteren Verlauf der Behandlung auch ein optimales Anfließverhalten durch thermoplastische Wurzelfülltechniken. Die Kontrollaufnahme nach der Obturation zeigt deutlich, dass die Präparationsform bei vollständiger Reinigung des Kanalsystems substanzschonend und unter Beibehaltung der Kanalmorphologie erfolgen konnte. Ein Video zur Behandlung steht über den QR-Code am Ende des Artikels zur Verfügung.

### Fall 2 (Abb. 35a und b)

Im zweiten klinischen Fall handelt es sich um eine Pulpanekrose nach akutem Zahntrauma, die im Zuge einer akuten Exazerbation zu einem submukösen Abszess geführt hat. Der 8-jährige Patient hat ein nicht abgeschlossenes Wurzelwachstum. Die Restdentinstärke ist limitiert, die Wurzelscheide dünn und biomechanisch fragil, der apikale Durchmesser weit geöffnet bei ISO 100–120. Hier ist klinisch die Herausforderung, eine vollständige Reinigung des Wurzelkanalsystems zu erzielen ohne zusätzlichen Substanzverlust zu erzeugen. Daher wurde nach der Zugangsgestaltung von vestibulär die Aufbereitung und Reinigung mit der SAF mit 2 mm Durchmesser und 25 mm Länge durchgeführt. Das Protokoll war hier drei Minuten SAF auf voller Länge mit kontinuierlicher NaOCl-Spülung (3%). Anschließend wurde der Kanal mit EDTA (17%) gespült und die weitere Agitation des EDTA

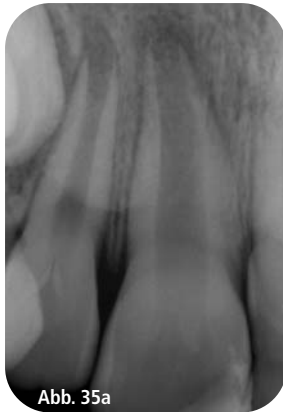

Abb. 35a

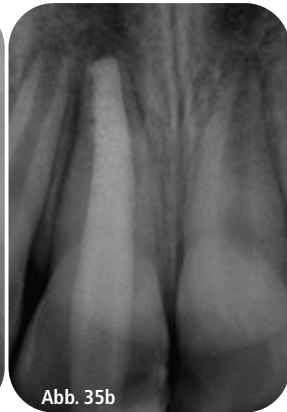


Abb. 35b

**Abb. 35a und b:** 8-jähriger Patient im Zustand nach akutem Zahntrauma mit infizierter Pulpanekrose und submukösem Abszess. Radiologische Befunde vor der Trepanation des Zahnes 11 und nach der Obturation mit Kalziumsilikat-Zement (MTA).

erfolgte mit der SAF bei ausgeschalteter Peristaltikpumpe für eine Minute. Dann wurde die Peristaltikpumpe der Aufbereitungseinheit wieder zugeschaltet und das NaOCl wurde für eine weitere Minute mit der SAF agitiert. Im Anschluss erfolgte die Trocknung des Wurzelkanals. Die Obturation erfolgte unter Sicht mit einem Kalziumsilikat-Zement (MTA) auf einer Länge von 3 mm. Anschließend wurde direkt ein Glasfaserstift mit einem selbstkonditionierenden Phosphorsäure-Methacrylat eingebracht.

Da in solchen Fällen von primär weitleumigen Wurzelkanälen durch die Anwendung der SAF eine effektive Reinigung, aber kein wesentlicher Zahnhartsubstanzabtrag erfolgt, ist dies ein neuer mikroinvasiver Therapieansatz in der Endodontie.

SAF-Aufbereitung  
[Video]



## Kontakt

### Dr. Tomas Lang

ORMED – Institut für Orale Medizin  
an der Universität Witten/Herdecke  
Alfred-Herrhausen-Str. 45, 58455 Witten  
www.ormed.net

Praxis Diadentis, Essen  
Rellinghauser Str. 304, 45136 Essen  
www.dr-lang.org

### Prof. Zvi Metzger

Fachbereich Endodontie  
Goldschleger School of Dental Medicine  
Tel Aviv, Israel  
metzger@post.tau.ac.il  
www.dental.tau.ac.il

# Jahrbuch 2016



49 €\*

- | Richtlinien
- | Grundlagen und Fachbeiträge
- | Marktübersichten
- | Anbieter & Produkte
- | Fachgesellschaften
- | Curricula



Jetzt bequem  
online bestellen  
www.oemus-shop.de

\*Preis versteht sich zzgl. MwSt. und Versandkosten.  
Entsiegelte Ware ist vom Umtausch ausgeschlossen.

## Jetzt bestellen!

Faxantwort an **0341 48474-290**

Bitte senden Sie mir das aktuelle Jahrbuch Endodontie 2016 zum Preis von 49 €\* zu.

Jahrbuch Endodontie 2016 : \_\_\_\_ Exemplar(e)

Name  Vorname


Straße  PLZ/Ort

Telefon  Fax

E-Mail

Unterschrift

Praxisstempel/Rechnungsadresse



**OEMUS MEDIA AG**  
Holbeinstraße 29  
04229 Leipzig  
Tel.: 0341 48474-0  
Fax: 0341 48474-290