Der Primärversorgung kommt in der dentalen Traumatologie eine besondere Bedeutung zu. Die Versorgung am Unfalltag beeinflusst maßgeblich die langfristige Prognose traumatisch geschädigter Zähne. Sowohl nach Zahnfrakturen als auch nach Dislokationsverletzungen müssen eine ausführliche Befunderhebung, Diagnostik und Therapieplanung durchgeführt werden, um Spätfolgen zu vermeiden und rechtzeitig notwendige weitere Behandlungsschritte einzuleiten. Der vorliegende Patientenfall beschreibt die Primärversorgung am Unfalltag nach einem Sturz beim Eislaufen.

Dr. Holzner
[Infos zur Autorin]

Literatur

Erstversorgung eines dentalen Traumas

Primärtherapie nach schwerem Sturz beim Eislaufen

Dr. Anna-Louisa Holzner, Dr. Eva Maier

Der 19-jährige Patient wurde im März 2020 in das Universitätsklinikum Erlangen eingeliefert, nachdem er im Rahmen eines freiwilligen sozialen Jahres mit einer Gruppe von Schulkindern beim Eislaufen war und dort ohne Fremdeinwirkung auf dem Eis stürzte. Nach einer ausführlichen Untersuchung in der Unfallchirurgie und Ausschluss von Frakturen, Schädel-Hirn-Trauma o. Ä. wurde der Patient in der Hochschulambulanz der Zahnklinik 1 in Erlangen vorstellig.

Klinischer und röntgenologischer Befund

Bei der Erstvorstellung in der Zahnklinik wurde eine Weichteilverletzung im Bereich der Oberlippe festgestellt, die durch den diensthabenden Chirurgen versorgt wurde. Bei genauer Inspektion wurden an den Zähnen 11 und 21 Frakturen diagnostiziert. Eine detaillierte Einteilung der verschiedenen Zahnfrakturen zeigt Tabelle 1.
An Zahn 11 war eine Schmelz-Dentin-Fraktur mit Pulpabeteiligung zu erkennen (Abb. 1a und b). Zahn 21 wies eine Frakturlinie auf, die vestibulär supragingival begann und sich tief nach palatinal fortsetzte. Es wurde eine Kronen-Wurzel-Fraktur diagnostiziert, das koronale Fragment des Zahns 21 war stark gelockert. Dieses musste vollständig entfernt werden, um über den weiteren Zahnerhalt und die Primärversorgung zu entscheiden, auch wenn dadurch eine starke Blutung aus dem Sulkus provoziert wurde. Beide Zähne waren am Unfallabend stark perkussionsempfindlich, reagierten jedoch positiv auf einen Sensibilitätstest mit CO_2-Schnee. Zur vollständigen Dokumentation wurde der Frontzahntraumabogen der Deutschen Gesellschaft für Zahn-, Mund- und Kieferheilkunde e.V. (DGZMK) ausgefüllt und Einzelzahnröntgenbilder der Zähne 13 bis 23 angefertigt (Abb. 2a und b). Des Weiteren erfolgte eine ausführliche Fotodokumentation (Abb. 1a–f).
An Zahn 11 entschied man sich für eine Vitalamputation, da die kurzzeitige Exposition der Pulpa nach einem

Zahnfrakturen	
Schmelzriss	
Kronenfraktur ohne Pulpaeröffnung	Kronenfraktur mit Pulpaeröffnung
Kronen-Wurzel-Fraktur	
Wurzelfraktur	

Tab. 1: Einteilung der Zahnfrakturen nach Lokalisation des Frakturverlaufs.

Referenten | Christoph Jäger/Stadthagen
| Iris Wälter-Bergob/Meschede

QM | Hygiene

Kurse 2020

Leipzig – Trier – Essen – Konstanz – München
Wiesbaden – Bremen – Berlin – Baden-Baden

Online-Anmeldung/
Kursprogramm

www.praxisteam-kurse.de

Seminar QM

Ausbildung zur/zum zertifizierten Qualitätsmanagement-Beauftragten (QMB) mit DSGVO-Inhalten

Seminar Hygiene

Modul-Lehrgang „Hygiene in der Zahnarztpraxis“
Weiterbildung und Qualifizierung Hygienebeauftragte(r) für die Zahnarztpraxis

Nähere Informationen finden Sie unter:
www.praxisteam-kurse.de

Das Seminar Hygiene wird unterstützt von: METASYS MEDIZINTECHNIK OMNIA

Faxantwort an **+49 341 48474-290**

☐ Bitte senden Sie mir das Programm QM | HYGIENE zu.

Titel, Name, Vorname

E-Mail-Adresse (Für die digitale Zusendung des Programms.)

Stempel

EJ 2/20

OEMUS MEDIA AG

Holbeinstraße 29 · 04229 Leipzig · Deutschland · Tel.:+49 341 48474-308 · event@oemus-media.de

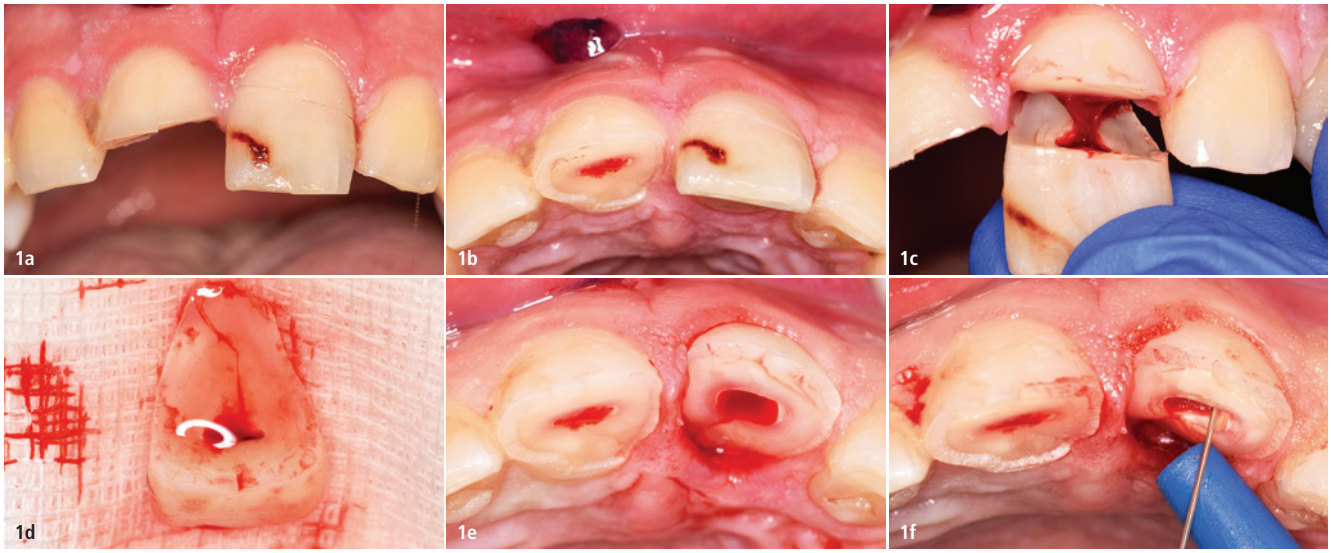

Abb. 1a und b: Zustand bei Erstvorstellung am Unfalltag. – **Abb. 1c:** Entfernung des koronal gelockerten Fragments von Zahn 21 unter Lokalanästhesie zur vollständigen Beurteilung des Frakturverlaufs. – **Abb. 1d:** Entferntes Fragment von Zahn 21: Der ausgedehnte Substanzverlust palatinal und eine von den Pulpenhörnern in Richtung zervikal ziehende Frakturlinie sind zu erkennen. – **Abb. 1e:** Die Ansicht von inzisal zeigt am Unfalltag deutlich die eröffneten Pulpastümpfe an den Zähnen 11 und 21. An Zahn 21 ist palatinal eine vertikale Frakturlinie Richtung apikal zu vermuten. – **Abb. 1f:** Desinfektion mittels Natriumhypochlorit an Zahn 21 erfolgte tröpfchenweise mit einer Endokanüle.

Zahntrauma ideale Voraussetzungen für eine vitalerhaltende Therapie bietet.[1,2] Nach Amputation des Pulpastumpfes unter Wasserkühlung ließ sich die Blutstillung mittels tröpfchenweise aufgetragenem 3%igem Natriumhypochlorit erreichen.[3,4] Die anschließende Abdeckung erfolgte mit HarvardMTA (Harvard®) und einer Unterfüllung (FujiOne, GC Europe), bevor im Anschluss das mitgebrachte und rehydrierte Fragment adhäsiv mittels relativer Trockenlegung, selektiver Schmelzätzung und einem selbstädhäsiven Befestigungskomposit (RelyX™ Unicem, 3M) wieder angeklebt wurde.

Nach Lokalanästhesie und relativer Trockenlegung des Zahns 21 mittels Wattekugeln wurde das lockere, nach palatinal tief frakturierte Fragment entfernt (Abb. 1d). Die Blutstillung im Bereich des Parodontalspalts wurde mit H_2O_2 durchgeführt. Nach Inspektion der Pulpawunde erfolgte ein Versuch der Vitalamputation des Pulpastumpfes hochtourig mit einem sterilen Diamanten unter Wasserkühlung.[5] Da jedoch weder die Desinfektion mit Natriumhypochlorit noch eine weiter zervikal durchgeführte Pulpotomie die Blutung zum Stehen bringen konnten (Abb. 1f), war eine suffiziente Applikation eines bioaktiven Präparats zur Vitalerhaltung (z. B. MTA) an Zahn 21 nicht möglich. Somit war die Indikation für eine Vitalamputation überschritten. Es erfolgten eine medikamentöse Einlage mit Ledermix® (Riemser Arzneimittel) und eine provisorische Unterfüllung. Mittelfristig ist somit an diesem Zahn eine Wurzelkanalfüllung notwendig. Das Fragment konnte entsprechend des Vorgehens von Zahn 11 angeklebt werden. Zur Ausarbeitung und Politur des rekonstruierten Zahns kamen Polierstreifen, Scaler und Gummipolierer zum Einsatz.

Einen Tag nach dem Unfall wurde ein erneutes Röntgenbild angefertigt (Abb. 4) und die suffiziente Versorgung der Zähne 11 und 21 bzw. die korrekte Repositionierung der Fragmente dokumentiert. Die Zähne waren soweit beschwerdefrei. Die Abbildun-

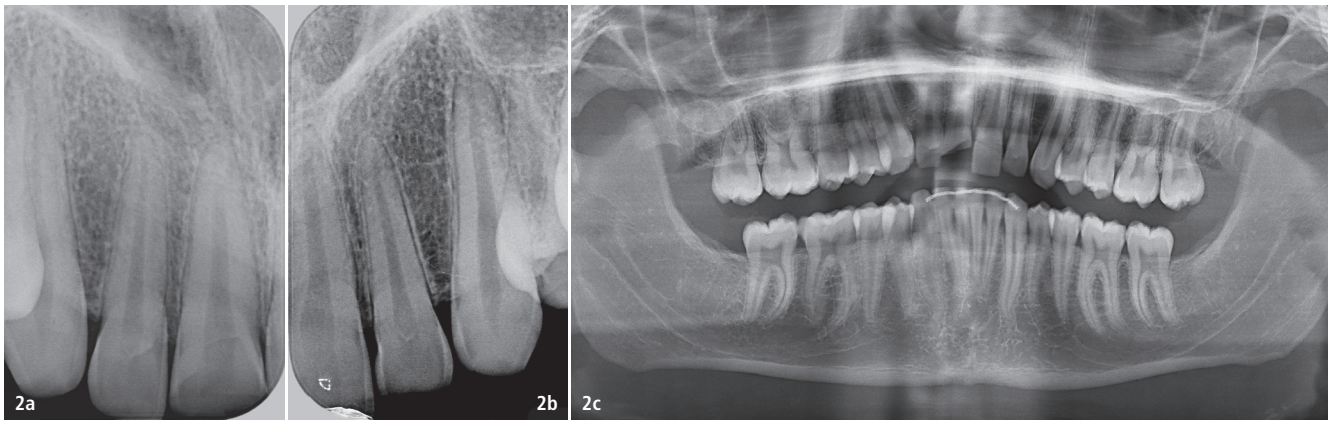

Abb. 2a: Aufnahme vom Unfalltag: An Zahn 11 ist eine ausgeprägte Schmelz-Dentin-Fraktur zu erkennen, welche eine Pulpaeröffnung röntgenologisch vermuten lässt. – **Abb. 2b:** Zahn 21 ist auf der Einzelzahnaufnahme am Unfalltag nicht vollständig zu beurteilen. Die klinisch diagnostizierte Kronen-Wurzel-Fraktur ist nicht deutlich zu erkennen. – **Abb. 2c:** Zur vollständigen Beurteilung der Frakturen am Unfalltag zusätzlich angefertigte Panoramaschichtaufnahme: Die Kiefergelenke sind unauffällig, es gibt keinen Anhalt für knöcherne Frakturen. Die Schmelz-Dentin-Fraktur an Zahn 11 ist deutlich sichtbar, ebenso die Frakturlinie im zervikalen Bereich von Zahn 21.

gen 3a und b zeigen die Situation nach adhäsiver Rekonstruktion.

Weiterer Therapieverlauf bei Zahn 11

Der Zahn 11 muss im Anschluss an die durchgeführte Vitalamputation regelmäßig nachkontrolliert werden. Bei auftretenden Schmerzen, Perkussionsempfindlichkeit, Verfärbung der Zahnkrone oder fehlender Reaktion auf den Sensibilitätstest muss eine Wurzelkanalbehandlung vorgenommen werden. Die Erfolgschancen zur Vitalerhaltung sind jedoch gut, da der Zeitraum zwischen Trauma und Primärversorgung ca. vier Stunden betrug und die Blutung nach Amputation der Pulpa gut zum Stehen gebracht werden konnte. Bei korrekter Indikationsstellung und Therapiedurchführung liegen die Chancen der Vitalerhaltung nach einer Vitalamputation nach zehn Jahren bei über 80 Prozent.[6]

Kritische Betrachtung der Prognose für Zahn 21

Die langfristige Prognose für Zahn 21 ist fraglich. Der Frakturverlauf ist sehr problematisch und ungünstig, da er vollständig im zervikalen Bereich liegt. Die klinischen Bilder und die genaue Inspektion mittels Lupenbrille lassen außerdem einen Frakturverlauf vertikal entlang der Wurzel Richtung Apex vermuten (Abb. 1d und e). Dies könnte auch der Grund für die nicht zu stoppende Blutung im Rahmen der Vitalamputation gewesen sein. Der Patient wurde aufgeklärt, dass es sich nur um einen Versuch handelt, Zahn 21 zu erhalten. Im Falle eines Verlusts kann auch die Versorgung der Lücke mittels Einzelzahnimplantat indiziert sein. Eine genaue Aussage über den Frakturverlauf, die Integrität der Klebefuge und das Knochenangebot kann bei manchen Traumapatienten ein kleinvolumiges DVT nach Abwägung der Vor- und Nachteile bringen. Gerade bei Kindern und Jugendlichen muss hier jedoch im Hinblick auf das ALARA-Prinzip die Strahlenbelastung so gering wie möglich gehalten werden.

Abb. 3a und b: Fotodokumentation der klinischen Nachkontrolle einen Tag nach dem Unfall: Die traumatisierten Zähne sind unauffällig und nicht schmerzhaft. Die adhäsive Rekonstruktion beider Zähne stellt sich suffizient dar. – **Abb. 4:** Einzelzahnfilm am Folgetag des Unfalls zur Kontrolle der korrekten Positionierung des wiederbefestigten Fragments an Zahn 11 und zum Ausschluss von Resten des Befestigungsmaterials im Sulkus.

Schlussfolgerungen

Zur Primärversorgung einer Zahnfraktur zählt am Unfalltag die Abdeckung von Pulpa- und Dentinwunden bzw. die adhäsive Befestigung von mitgebrachten Fragmenten.[7] Oberstes Ziel sollte dabei die Vitalerhaltung der Pulpa sein. Das Standardverfahren ist die partielle Pulpotomie.[8] Wenn sich der Patient innerhalb von zwei Stunden nach dem Unfall vorstellt, dann kann die Vitalerhaltung der offenen Pulpa auch mittels einer direkten Überkappung angestrebt werden. Im vorliegenden Fall lag das Trauma jedoch schon über vier Stunden zurück. Regelmäßige Nachkontrollen müssen stattfinden, um mittel- und langfristige Folgen eines dentalen Traumas frühzeitig zu erkennen und die Therapie zeitnah anpassen zu können. Zu den möglichen Komplikationen zählen dabei Pulpanekrosen und Resorptionen, aber auch apikale Veränderungen oder ein Stillstand des Wurzelwachstums.[9]

Um die rekonstruierten Zähne vor einem erneuten traumatischen Ereignis zu schützen, sollte dem Patienten im vorliegenden Fall die Anfertigung einer Sportschutzschiene zur Vermeidung zukünftiger Traumata dringend empfohlen werden. Bei zahlreichen Sportarten und insbesondere bei Kontaktsportarten (wie z. B. Basketball, Handball, Judo etc.) kann eine Sportschutzschiene präventiv in Betracht gezogen werden. Vor allem bei Patienten mit ausgeprägter sagittaler Stufe und einer exponierten Oberkieferfront ist eine solche Maßnahme sinnvoll und indiziert.

Kontakt

Dr. Anna-Louisa Holzner
Universitätsklinikum Erlangen
Zahnklinik 1
Zahnerhaltung und Parodontologie
Glückstraße 11, 91054 Erlangen
aholzner@dent.uni-erlangen.de
www.zahnerhaltung.uk-erlangen.de