Wurzelfrakturen präziser erkennen? Neue Perspektiven durch photonenzählende CT

Die Diagnose einer Wurzelfraktur stellt in der endodontischen Praxis eine besondere Herausforderung dar. Konventionelle Röntgenverfahren und auch die digitale Volumentomografie (DVT) stoßen bei der Darstellung feiner Frakturlinien an ihre Grenzen. Könnte die photonenzählende Computertomografie (PCCT) hier neue diagnostische Möglichkeiten eröffnen? Die Pilotstudie einer interdisziplinären Arbeitsgruppe[1] hat beide bildgebenden Verfahren unter vergleichbaren Strahlenexpositionen untersucht. Im Interview erläutern die beteiligten Forschenden Ulla Schiemer, Priv.-Doz. Dr. Stefan Sawall und Prof. Dr. Maurice Rütters die technologischen Besonderheiten der PCCT, ordnen erste Ergebnisse ein und diskutieren, welches Potenzial die neue Technologie für die endodontische Frakturdiagnostik bieten könnte.

Friederike Heidenreich

Die vertikale Wurzelfraktur gehört zu den diagnostisch anspruchsvollen Befunden in der Endodontie. Wo liegen aktuell die größten Grenzen der konventionellen Bildgebung?

In zweidimensionalen bildgebenden Modalitäten erschwert die Überlagerung anatomischer Strukturen eine zuverlässige Diagnostik. Zudem hängt es von der Projektionsrichtung ab, ob die Frakturlinie röntgenologisch dargestellt werden kann. Ein unauffälliger Röntgenbefund kann das Vorliegen einer Wurzelfraktur daher nicht komplett ausschließen. Zur dreidimensionalen Beurteilung kann die digitale Volumentomografie (DVT) als klinisch etabliertes Verfahren herangezogen werden. Auch hier können Artefakte, beispielsweise durch Wurzelfüllmaterialien, metallische Implantate oder Bewegung, eine zuverlässige Darstellung von Frakturlinien erschweren. In der Praxis sollten zur Diagnostik eine ausführliche Anamnese, ein klinischer Befund sowie direkte und indirekte radiologische Zeichen einbezogen werden.

Ihre Studie vergleicht die DVT mit der photonenzählenden Computertomografie (PCCT) bei vergleichbarer Strahlenexposition. Was macht die PCCT technologisch besonders und worin liegt ihr potenzieller Vorteil gegenüber der DVT?

Die Systeme unterscheiden sich hinsichtlich mechanischem Aufbau und verwendeten Komponenten, insbesondere der verwendeten Detektortechnologie. Die DVT verwendet einen energieintegrierenden Cäsiumiodid-Szintillationsdetektor, wohingegen bei der PCCT die Röntgenphotonen in einem Halbleiterdetektor aus Cadmiumtellurid direkt in elektrische Signale umgewandelt und gezählt werden. Dadurch lässt sich der Beitrag des elektronischen Rauschens eliminieren, während kleine Detektorpixel eine hochauflösende Darstellung von Strukturen im Vergleich zur herkömmlichen klinischen CT erlauben. Darüber hinaus bietet die PCCT kurze Aufnahmezeiten in der Größenordnung von nur wenigen Sekunden und einen verbesserten Weichteilkontrast gegenüber der DVT. Je nach System und Protokoll können die spektralen Daten zusätzlich für energieaufgelöste Auswertungen genutzt werden. Neben räumlicher Auflösung und Bildkontrast ist die Artefaktanfälligkeit entscheidend für die Detektion schmaler Frakturlinien. Die PCCT bietet hier günstige technische Voraussetzungen. Ob daraus ein Vorteil für die Frakturdiagnostik resultiert, war die zentrale Frage unserer Pilotstudie.

Welche Unterschiede zeigten sich bei der Auswertung der Bilder?

Die Auswertung der Bilder zeigte, dass sich Wurzelfrakturen sowohl im DVT als auch in der PCCT darstellen lassen. Ein beispielhafter Vergleich der beiden Verfahren ist in Abbil-

„Darüber hinaus bietet die PCCT kurze Aufnahmezeiten in der Größenordnung von nur wenigen Sekunden und einen verbesserten Weichteilkontrast gegenüber der DVT."

© Schiemer et al., DG PARO-Jahrestagung 2026, Heidelberg

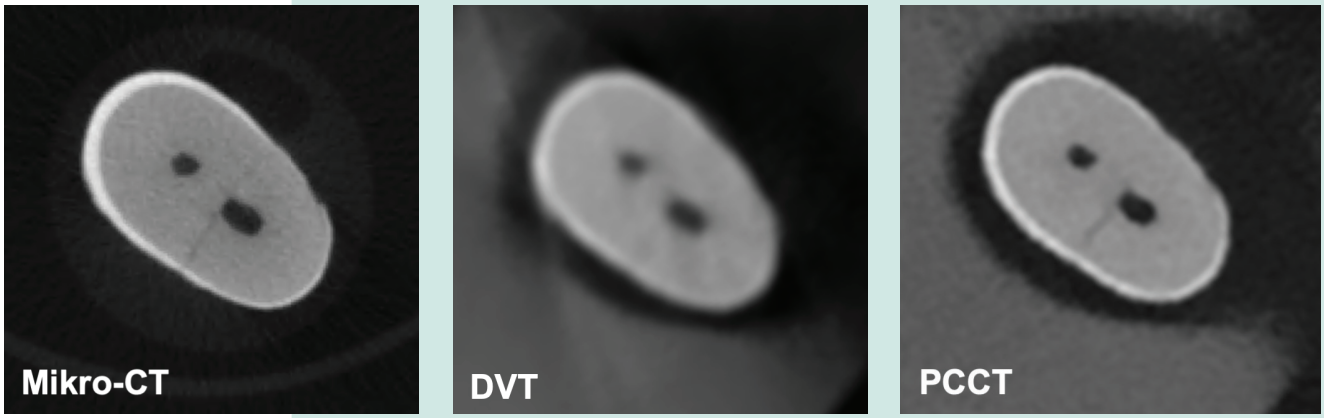

Abb. 1: Beispielhafte Darstellung einer Wurzelfraktur in der Mikro-CT (links), in der DVT (Mitte) und in der PCCT (rechts).

dung 1 gezeigt. Uns interessiert dabei weniger die pauschale Frage, welches Verfahren besser ist. Wichtiger ist, wie zuverlässig jedes Verfahren Frakturen darstellt und unter welchen Bedingungen es seine Stärken beziehungsweise Grenzen zeigt. Solche Fragestellungen lassen sich nur unter kontrollierten experimentellen Bedingungen systematisch untersuchen. Daher haben wir eine Pilotstudie entsprechend dieser Fragestellung durchgeführt.

Wie zuverlässig könnte die PCCT Wurzelfrakturen bei wurzelgefüllten Zähnen oder unter metallischen Restaurationen erkennen, wenn Artefakte die Bildgebung erschweren?
Hier zeigt sich die klinische Relevanz der Fragestellung. Wurzelfüllmaterialien und insbesondere metallische Restaurationen können Artefakte verursachen, welche die Beurteilung feiner Frakturlinien erschweren. Mit den spektralen Daten der PCCT können virtuelle monochromatische Bilder bei höheren Energien rekonstruiert werden und damit zur Reduktion von Metallartefakten beitragen. Gerade bei wurzelgefüllten Zähnen oder Zähnen mit Restaurationen könnte das ein vielversprechender Ansatz sein. Sowohl die Materialien als auch das gewählte Aufnahmeprotokoll entscheiden, wie zuverlässig feine Frakturen unter diesen Bedingungen detektiert werden können. Diese Frage gehört aus unserer Sicht zu den wichtigsten klinischen Anwendungsfeldern künftiger Untersuchungen.

Könnte die PCCT künftig die DVT bei unklaren Frakturverdachtsfällen ergänzen, oder sehen Sie ein Potenzial für einen grundlegenden Wandel der endodontischen Bildgebung?
Bisher handelt es sich um reine In-vitro-Daten. Aber auch erste In-vivo-Daten sind sehr vielversprechend. Daher sehen wir die PCCT zukünftig vor allem als mögliche Ergänzung in ausgewählten Situationen. Das könnte etwa der Fall sein, wenn bei einem unklaren Frakturverdacht eine weiterführende Bildgebung erwogen wird und ein photonenzählendes System verfügbar ist. Voraussetzung ist, dass die zusätzliche Aufnahme einen konkreten Zusatznutzen bietet und nach den Grundsätzen des Strahlenschutzes gerechtfertigt ist. Einen grundlegenden Wandel der endodontischen Bildgebung halten wir derzeit für verfrüht. Die DVT ist für die typischen Fragestellungen der zahnärztlichen Praxis etabliert, breit verfügbar und in die zahnärztlichen Workflows integriert. Die PCCT wird sie kurzfristig nicht ersetzen. Unsere ersten Daten zeigen jedoch, dass beide Verfahren Wurzelfrakturen darstellen können. Entscheidend wird sein, unter welchen Aufnahme- und Rekonstruktionsbedingungen die jeweilige Technik ihre Stärken ausspielt, etwa bei sehr feinen Frakturlinien, wurzelgefüllten Zähnen oder metallischen Restaurationen. Ein interessanter Aspekt der klinischen CT-Technologie ist außerdem die opportunistische Auswertung. Ist der dentale Bereich in einer bereits aus anderer medizinischer Indikation angefertigten CT-Aufnahme der Kopf-Hals-Region erfasst und die Bildqualität ausreichend, könnten diese Daten auch zur Beurteilung dentaler Befunde genutzt werden. Eine solche opportunistische und retrospektive Auswertung würde keine zusätzliche Strahlenexposition verursachen. Langfristig ist denkbar, dass photonenzählende Systeme ...

Hier online weiterlesen

1 **Autorenliste:** Ulla Schiemer, Dr. Lukas Thomas Rotkopf, Prof. Dr. Heinz-Peter Schlemmer, Dr. Anna Felten, Prof. Dr. Dr. Ti-Sun Kim, Prof. Dr. Diana Wolff, Prof. Dr. Marc Kachelrieß, PD Dr. Stefan Sawall, Prof. Dr. Maurice Rütters

Ulla Schiemer [Infos zur Interviewpartnerin]

Prof. Dr. Maurice Rütters [Infos zum Interviewpartner]