Management von tiefer Karies – Teil 1

Die S3-Leitlinie und ihre Empfehlungen

Kaum ein Thema der restaurativen Zahnmedizin und Endodontie wird seit Jahrzehnten so kontrovers diskutiert wie die Behandlung der tiefen Karies. Die zentrale therapeutische Frage scheint auf den ersten Blick einfach: Soll kariös verändertes Dentin vollständig entfernt werden oder sollte zugunsten des Pulpaerhalts bewusst Restkaries belassen werden? Tatsächlich beantwortet man diese Frage auf Basis des vorherrschenden Krankheitsverständnisses und deren möglichen Konsequenzen. Ging es früher primär darum, infiziertes Gewebe möglichst vollständig zu eliminieren, steht heute zunehmend der Erhalt eines funktionellen Pulpa-Dentin-Komplexes im Vordergrund. Teil 1 dieses Übersichtsartikels erläutert die methodischen Grundlagen der aktuellen S3-Leitlinie und stellt ihre zentralen Empfehlungen zum Management tiefer und extrem tiefer Karies dar.

Prof. Dr. Falk Schwendicke, Dr. Sascha Herbst

Diese Entwicklung ist keineswegs neu. Bereits in den 1960er-Jahren stellte Fusayama die damals vorherrschende Vorstellung einer einheitlich „infizierten" Karies infrage und unterschied zwischen infiziertem und lediglich betroffenem Dentin.[6] Spätere Arbeiten, insbesondere von Bjørndal und Mitarbeitern, zeigten, dass die vollständige Exkavation bei pulpanahen Läsionen häufig iatrogene Pulpaeröffnungen verursacht, ohne dass hierdurch langfristig bessere klinische Ergebnisse erzielt werden.[1] Parallel entwickelte sich die Vitalerhaltung der Pulpa zu einem festen Bestandteil moderner endodontischer Therapiekonzepte.

Die 2025 veröffentlichte S3-Leitlinie zum „Management tiefer und extrem tiefer Karies" erscheint daher weniger als radikaler Paradigmenwechsel denn als konsequente Fortführung einer seit Jahrzehnten andauernden Entwicklung.[15] Ihre zentrale Empfehlung lautet, bei tiefen kariösen Läsionen (Diagnose: reversible Pulpitis, radiologisch ist eine separierende Schicht Dentin zwischen Pulpa und Karies erkennbar) eine Pulpaeröffnung möglichst zu vermeiden und stattdessen selektiv oder schrittweise zu exkavieren. Die vollständige Entfernung sämtlichen kariös veränderten Dentins verliert damit ihren Status als primäres Therapieziel. Entscheidend ist vielmehr der langfristige Erhalt einer asymptomatischen, vitalen Pulpa unter einer bakteriendichten definitiven Restauration.

Dennoch wird kaum eine Empfehlung der Leitlinie derzeit so kontrovers diskutiert wie diese. Kritiker befürchten, dass unter selektiv exkavierten Restaurationen bakterielle Kontaminationen persistieren und chronische pulpitische Veränderungen fortbestehen können. Insbesondere histologische Untersuchungen zeigen immer wieder, dass radiologisch vorhandenes Restdentin keine Garantie für eine biologisch gesunde Pulpa darstellt.[14] Befürworter der Leitlinie verweisen dagegen auf randomisierte klinische Studien, die für die selektive Exkavation eine geringere Rate an Pulpaeröffnungen bei vergleichbaren Erfolgsraten hinsichtlich Vitalität, Beschwerden und Zahnerhalt zeigen.

Bemerkenswert ist dabei, dass beide Positionen wissenschaftlich gut begründet sind. Der scheinbare Widerspruch entsteht weniger durch unterschiedliche Daten als vielmehr durch unterschiedliche Fragestellungen. Während die Leitlinie konsequent patientenrelevante Endpunkte wie Schmerzfreiheit, Vitalerhalt oder Zahnerhalt bewertet, untersuchen histologische Arbeiten den biologischen Zustand der Pulpa und die bakterielle Penetration des Dentins. Klinische Evidenz und biologische Evidenz stehen damit nicht zwangsläufig im Widerspruch – sie beleuchten unterschiedliche Ebenen derselben Erkrankung.

Genau an diesem Punkt setzt der vorliegende Beitrag an. Ziel ist es, die methodischen Grundlagen der Leitlinie zu erläutern, ihre Empfehlungen systematisch darzustellen und anschließend vor dem Hintergrund aktueller biologischer und endodontischer Erkenntnisse einzuordnen. Die eigentliche wissenschaftliche Herausforderung besteht heute nicht mehr in der Frage, ob selektiv exkaviert werden sollte, sondern bei welchen Patienten, unter welchen biologischen Voraussetzungen und mit welchen diagnostischen Möglichkeiten diese Strategie langfristig den größten Nutzen erwarten lässt.

Wie entsteht eine S3-Leitlinie – und was bedeutet das für die klinische Entscheidungsfindung?

Die Veröffentlichung einer S3-Leitlinie wird häufig als Abschluss einer wissenschaftlichen Diskussion verstanden. Tat-

sächlich markiert sie jedoch eher einen Zwischenstand. Leitlinien beantworten nicht die Frage, welche Hypothese biologisch am plausibelsten erscheint, sondern welche Handlungsoption nach der verfügbaren Evidenz für Patientinnen und Patienten den größten Nutzen erwarten lässt. Dieser Unterschied erscheint zunächst akademisch, bildet jedoch den Kern der aktuellen Diskussion um die Behandlung der tiefen Karies.

Fallbeispiel

Klinischer Behandlungsfall einer vollständigen Pulpotomie

Der Fall zeigt den Erhalt der Pulpa durch vollständige Pulpotomie bei sehr tiefer Karies.



1a

1b

Abb 1a: Präoperative Bissflügelaufnahme. – **1b:** Präoperatives Einzelbild zur Beurteilung der periapikalen Verhältnisse.

Anzeige

2N Intensiv Fortbildungen
für Zahnärzte und Praxisteams

Intensiv-Kursreihe mit Live-Behandlungen und OP's sowie Hands-on Elementen

A-Kurs: Weiße Ästhetik
B-Kurs: Rote Ästhetik
C-Kurs: Funktion
D-Kurs: 7 Säulen des Praxiserfolgs
Bonus: Alignertherapie

78 CME PUNKTE

zahnaerzte-fortbildung.de
Jetzt anmelden!

info@2n-kurse.de
2n_fortbildungen

01
Sie bekommen 15-16 CME Punkte pro Fortbildung und somit 62 Punkte auf das gesamte Curriculum.

02
Zusätzlich können Sie einen kostenfreien Alignertherapie Kurs mit 16 CME Punkten nochmal on top erhalten.

03
Unsere praxisnahen Fortbildungen sind auf dem neuesten Stand der Wissenschaft.

04
Bei jedem Kurswochenende laden wir Sie zu einem exklusiven Netzwerkabend mit Kollegen ein und Sie genießen eine stilvolle Abendveranstaltung mit kulinarischem Erlebnis.

05
Sie profitieren von unseren Live Behandlungen und OP`s unserer Experten.

06
Die Kurse beinhalten viele Hands-On Elemente zur praxisnahen Umsetzun in Ihrem Arbeitsalltag.





1c Klinische Darstellung der initialen kariösen Situation.



1d Klinische Darstellung der pulpanahen Karies.

Die S3-Leitlinie entstand als gemeinsame Initiative von EFCD, ESE, ORCA und DGZ. Damit wurde das Thema bewusst interdisziplinär zwischen Kariologie, restaurativer Zahnmedizin und Endodontie verortet. Die methodische Entwicklung folgte den Standards der AWMF und dem GRADE-Ansatz.[7] Mit der Einstufung als S3-Leitlinie erfüllt sie die höchsten methodischen Anforderungen an evidenzbasierte Handlungsempfehlungen. Dies umfasst eine systematische Literaturrecherche, die kritische Bewertung der Evidenz, ein strukturiertes Konsensusverfahren sowie die transparente Dokumentation aller Entscheidungen. Am Beginn der Leitlinienentwicklung standen klinisch relevante Fragestellungen, die nach dem PICO-Schema formuliert wurden (Population, Intervention, Comparison, Outcome). Für jede Fragestellung wurde eine systematische Literaturrecherche durchgeführt. Die identifizierten Studien wurden anschließend hinsichtlich ihres Verzerrungsrisikos bewertet und nach dem international etablierten GRADE-System hinsichtlich ihrer Evidenzqualität eingeordnet. Dabei fließen nicht nur das Studiendesign, sondern unter anderem auch Inkonsistenz der Ergebnisse, Präzision der Effektschätzer, indirekte Evidenz und Publikationsbias in die Bewertung ein. Ein wichtiger Aspekt wird dabei häufig missverstanden: Die Qualität der Evidenz bestimmt nicht automatisch die Stärke einer Empfehlung. Leitlinien berücksichtigen zusätzlich den erwarteten Nutzen und Schaden einer Intervention, Patientenpräferenzen, Ressourcenverbrauch, Umsetzbarkeit sowie ethische Aspekte. Eine starke Empfehlung kann daher auch auf moderater Evidenz beruhen, wenn die Leitliniengruppe davon ausgeht, dass der Nutzen einer Intervention ihre potenziellen Nachteile eindeutig überwiegt. Umgekehrt können selbst hochwertige Studien lediglich zu einer schwachen Empfehlung führen, wenn unterschiedliche Therapieoptionen als nahezu gleichwertig angesehen werden.[15]

Diese methodische Herangehensweise erklärt zugleich die Ausrichtung der Leitlinie. Bewertet wurden primär patientenrelevante Endpunkte, darunter insbesondere Pulpaeröffnung, postoperative Beschwerden, Erhalt der Pulpavitalität, restaurativer Erfolg und langfristiger Zahnerhalt. Histologische Veränderungen der Pulpa oder mikrobiologische Parameter besaßen jedoch naturgemäß eine geringere Bedeutung, da sie keine unmittelbaren Aussagen über den Nutzen einer Therapie aus Sicht der Patientinnen und Patienten erlauben. Gerade hierin liegt jedoch der Ursprung eines wesentlichen Teils der aktuellen Kontroverse. Viele aktuelle Arbeiten untersuchen primär den biologischen Zustand der Pulpa als Momentaufnahme: Liegt eine bakterielle Penetration vor? Welche entzündlichen Veränderungen sind histologisch nachweisbar? Wie weit reicht die Infektion tatsächlich? Die Leitlinie beantwortet dagegen eine andere Frage: Welche therapeutische Strategie führt unter klinischen Bedingungen mit der höchsten Wahrscheinlichkeit zu Schmerzfreiheit, Vitalerhalt und Zahnerhalt über einen Zeitraum von mindestens einem Jahr?

Diese Fragestellungen sind eng miteinander verknüpft, aber nicht identisch. Ein histologisch persistierender Entzündungsprozess bedeutet nicht zwangsläufig einen ungünstigen klinischen Verlauf, ebenso wie ein klinisch symptomfreier Zahn nicht zwangsläufig histologisch gesund sein muss. Diese Diskrepanz ist keineswegs ungewöhnlich; sie findet sich auch in anderen Bereichen der Medizin, in denen sich morphologische, mikrobiologische und patientenrelevante Endpunkte nicht vollständig decken.

Für die Interpretation der Leitlinie ist diese Unterscheidung von zentraler Bedeutung. Die Empfehlungen beruhen nicht auf der Annahme, dass unter selektiv exkavierten Restaurationen keine Mikroorganismen verbleiben oder dass jede Pulpa histologisch gesund ist. Vielmehr basiert die Leitlinie auf der Evidenz, dass die Vermeidung einer Pulpaexposition unter den untersuchten klinischen Bedingungen häufiger zu günstigen patientenrelevanten Ergebnissen führt als eine non-selektive (vollständige) Exkavation. Ob diese Strategie zugleich den biologisch optimalen Zustand der Pulpa widerspiegelt, ist eine andere wissenschaftliche Fragestellung.



1e Eröffnung der Pulpakammer.

Die Pulpa konnte durch eine vollständige Pulpotomie erhalten werden (Abb. 1f–i).

Zentrale Empfehlungen der S3-Leitlinie

Die Leitlinie umfasst eine Reihe von Empfehlungen zum Management tiefer und extrem tiefer Karies an bleibenden Zähnen. Sie betreffen die Diagnostik, das Ausmaß der Kariesentfernung, die anschließende Versorgung der Dentin- oder Pulpawunde sowie das Vorgehen bei einer Pulpaeröffnung. Trotz der Vielzahl einzelner Empfehlungen lassen sich drei übergeordnete Prinzipien erkennen: (i) möglichst lange Erhaltung der vitalen Pulpa, (ii) Vermeidung iatrogener Pulpaexpositionen und (iii) Orientierung an patientenrelevanten klinischen Endpunkten.

Definitionen: Was ist „tiefe" und „extrem tiefe" Karies?

Eine wesentliche Neuerung der Leitlinie ist die klare Unterscheidung zwischen tiefer und extrem tiefer Karies. Diese Differenzierung ist keineswegs semantischer Natur, sondern bildet die Grundlage der therapeutischen Entscheidungsfindung.[3]

Als tiefe Karies werden Läsionen definiert, die radiologisch das innere Drittel des Dentins erreichen, ohne dass ein unmittelbarer Kontakt zur Pulpa besteht. Bei extrem tiefer Karies reicht die Läsion dagegen bis in das pulpanächste Viertel des Dentins beziehungsweise erscheint radio-

Anzeige

HARVARD®

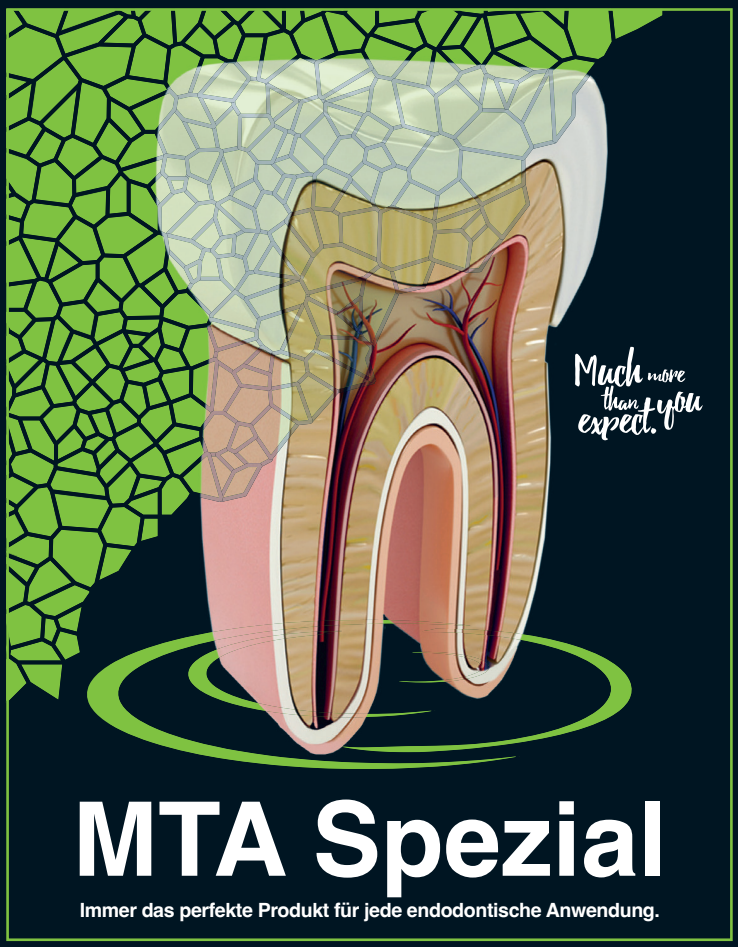

Entdecken Sie die Harvard MTA Spezialitäten – die zuverlässige Lösung für moderne, patientengerechte Endodontie.

Harvard MTA-CAP
Harvard MTA-PT
Harvard MTA-Repair
Harvard MTA-Ortho
Harvard MTA-Retro

Unsere einfach anzuwendenden MTA-Materialien unterstützen eine sichere Behandlung und sorgen für langanhaltenden Erfolg. Harvard bietet für jede Indikation das optimal abgestimmte Produkt – hygienisch dosiert in der Kapsel. Präzision, Qualität und Sicherheit für Ihre tägliche Praxis.

CAP – für die direkte und indirekte Pulpenüberkappung. Fließfähiger, schnellhärtender MTA-Zement.
PT – bioaktives Material mit MTA-Füllstoffen für die Substitution von entfernter/teilentfernter Pulpa.
Repair – ein MTA-Zement konzipiert für den Verschluss von Wurzelperforationen.
Ortho – für den direkten und einfachen Verschluss des Apex mit einem besonders dünnflüssigen MTA-Zement mit langer Verarbeitungszeit.
Retro – MTA-Zement für den retrograden Wurzelkanalverschluss.

Harvard Dental International GmbH
Margaretenstr. 2 - 4, 15366 Hoppegarten,
Tel.: + 49 30/99 28 978-0
Made in Germany



1f



1g



1h



1i

logisch unmittelbar an die Pulpa angrenzend. Mit zunehmender Läsionstiefe steigt die Wahrscheinlichkeit einer Pulpaeröffnung erheblich und verändert damit das Nutzen-Risiko-Verhältnis verschiedener Exkavationsstrategien.[3]
Diese Definitionen orientieren sich an radiologischen Kriterien und sind daher pragmatisch gut anwendbar. Gleichzeitig ist zu berücksichtigen, dass radiologische Restdentindicke den biologischen Zustand der Pulpa nur unvollständig widerspiegelt. Die radiologische Klassifikation ist ein wichtiger klinischer, aber kein biologischer Prädiktor.

Selektive Kariesentfernung als bevorzugte Strategie

Die zentrale Empfehlung der Leitlinie betrifft das Ausmaß der Kariesentfernung. Bei tiefen kariösen Läsionen an bleibenden vitalen Zähnen wird die selektive Exkavation empfohlen. Dabei wird kariös verändertes Dentin im pulpanahen Bereich bewusst belassen, während an den Kavitätenrändern bis auf hartes Dentin exkaviert wird, um eine dauerhaft bakteriendichte Restauration zu ermöglichen.
Die Begründung der Leitlinie basiert auf einer konsistenten Evidenz aus (vor allem) randomisierten klinischen Studien. Im Vergleich zur non-selektiven Exkavation führt die selektive Kariesentfernung zu einer deutlich geringeren Rate an Pulpaexpositionen, ohne dass Nachteile hinsichtlich postoperativer Beschwerden, Pulpavitalität oder Zahnerhalt nachgewiesen wurden. Aus Sicht der Leitliniengruppe überwiegt daher der Nutzen der selektiven Exkavation. Entscheidend ist nicht die vollständige Entfernung sämtlicher kariös veränderter Hartsubstanz, sondern die Schaffung einer stabilen Kavitätenversiegelung, die die Nährstoffzufuhr für verbliebene Mikroorganismen unterbindet und damit ihre metabolische Aktivität reduziert.[15]

Die Rolle der schrittweisen Exkavation

Die zweizeitige oder schrittweise Exkavation stellte über viele Jahre einen zentralen Bestandteil minimalinvasiver Behandlungskonzepte dar. Ziel dieses Vorgehens ist es, nach einer initial selektiven Exkavation und temporären Versorgung in einer zweiten Sitzung weiteres Dentin zu entfernen, nachdem sich durch Reparaturdentinbildung und eine verminderte bakterielle Aktivität das Risiko einer Pulpaeröffnung reduziert haben soll.[12]
Die Leitlinie bewertet dieses Verfahren heute deutlich zurückhaltender als frühere Empfehlungen. Zwar kann die schrittweise Exkavation weiterhin in Einzelfällen erwogen werden, ein genereller Vorteil gegenüber der selektiven

Abb. 1f: Hämostase mit 3 Prozent Natriumhypochlorit. – **g:** Überkappung mittels hydraulischen Kalziumsilikatzements. – **h:** Direkter Kompositverschluss. – **i:** Röntgenologische Kontrolle der durchgeführten vollständigen Pulpotomie.

Exkavation lässt sich aus der verfügbaren Evidenz jedoch nicht ableiten. Dem potenziellen biologischen Nutzen stehen zusätzliche Behandlungssitzungen, höhere Kosten, ein erhöhtes Risiko restaurativer Komplikationen sowie die Gefahr eines Patienten-Drop-outs zwischen den Sitzungen gegenüber.

Wann ist eine non-selektive Kariesentfernung noch indiziert?

Eine der deutlichsten Aussagen der Leitlinie betrifft die sogenannte non-selektive Kariesentfernung, also die vollständige Exkavation bis auf hartes Dentin. Über viele Jahrzehnte stellte dieses Vorgehen den klinischen Standard dar. Begründet wurde es mit dem Ziel einer möglichst vollständigen Elimination kariogener Mikroorganismen und der Vermeidung einer Progression unter der definitiven Restauration.
Die systematische Evidenzbewertung der Leitlinie kommt jedoch zu einer anderen Schlussfolgerung. Für tiefe und insbesondere extrem tiefe Läsionen konnte bei revesibler Pulpitis kein klinischer Vorteil einer non-selektiven Exkavation hinsichtlich Pulpavitalität, restaurativem Erfolg oder Zahnerhalt gezeigt werden. Gleichzeitig steigt mit zunehmender Exkavationstiefe die Wahrscheinlichkeit einer Pulpaeröffnung deutlich an. Diese wiederum erhöht die Wahrscheinlichkeit zusätzlicher therapeutischer Maßnahmen und kann unter nicht idealen Bedingungen (z. B. kein Kofferdam) die Prognose des Zahnes verschlechtern.[8]
Vor diesem Hintergrund empfiehlt die Leitlinie, auf eine routinemäßige non-selektive Exkavation bei tiefen Läsionen zu verzichten. Die „Vollständigkeit" der Kariesentfernung wird nicht länger als Qualitätsmerkmal der Behandlung verstanden, u. a. weil sie stets nur bedingt messbar war (und die Messkriterien individuell stark schwanken). Entscheidend ist vielmehr, ob das gewählte Vorgehen die Wahrscheinlichkeit eines langfristigen Behandlungserfolgs erhöht.

Die Restauration als wichtiger Bestandteil der Therapie

Die Leitlinie betrachtet die restaurative Versorgung nicht lediglich als abschließenden Schritt nach der Kariesentfernung. Vielmehr wird sie ausdrücklich als integraler Bestandteil des Therapiekonzeptes verstanden.
Diese Sichtweise basiert auf der Annahme, dass verbliebene Mikroorganismen unter einer dauerhaft bakteriendichten Restauration ihre metabolische Aktivität weitgehend einstellen. Der Erfolg der selektiven Exkavation hängt somit wesentlich von der Qualität des koronalen Verschlusses ab. Eine insuffiziente Restauration mit Mikrospaltbildung kann dagegen zu einer erneuten Nährstoffzufuhr und Reaktivierung des verbliebenen Biofilms führen.
Konsequenterweise empfiehlt die Leitlinie eine Entfernung kariösen Gewebes bis in hartes Dentin im Bereich der Kavitätenränder, um eine zuverlässige adhäsive Versiegelung zu ermöglichen. Im pulpanahen Bereich darf dagegen weiches beziehungsweise lederartiges Dentin verbleiben, sofern die definitive Restauration einen langfristig dichten Verschluss gewährleistet.
Diese Empfehlung verdeutlicht, dass Exkavation und Restauration nicht als voneinander unabhängige Behandlungsschritte betrachtet werden dürfen. Vielmehr bilden beide Maßnahmen ein gemeinsames biologisches Therapiekonzept.[15]

Was empfiehlt die Leitlinie bei einer Pulpaeröffnung?

Eine Pulpaeröffnung lässt sich insbesondere bei extrem tiefer Karies nicht immer vermeiden und sollte auch nicht zwingend vermieden werden, wenn nicht eindeutig eine reversible Pulpitis vorliegt. Bei einer mechanischen oder kariösen Pulpaeröffnung an einem Zahn mit klinisch vitaler Pulpa empfiehlt die Leitlinie, je nach klinischer Situation/Diagnose, Verfahren der direkten Überkappung oder partiellen beziehungsweise vollständigen Pulpotomie in Betracht zu ziehen.[3]
Ein solcher Fall ist in Abbildung 1 an Zahn 24 gezeigt, hier stellte sich die Karies klinisch deutlich tiefer dar, als röntgenologisch vermutet werden konnte (Abb. 1a–e). Die Pulpa konnte durch eine vollständige Pulpotomie erhalten werden (Abb. 1f–i). Damit schließt die Leitlinie unmittelbar an die aktuelle Entwicklung der Endodontie an.[3] Die selektive Exkavation ist nicht als Alternative zur vitalen Pulpatherapie zu verstehen, sondern als vorgelagerter Bestandteil desselben biologischen Behandlungskonzeptes: Wo die Indikation für die selektive Exkavation endet, beginnt die Indikation für die Behandlung der eröffneten Pulpa. Beide Strategien verfolgen dasselbe Ziel: den langfristigen Erhalt eines funktionierenden Pulpa-Dentin-Komplexes. Gleichzeitig verdeutlicht diese Empfehlung, dass die Therapieentscheidung nicht mit der Exkavation endet. Vielmehr muss der Behandler jederzeit auf eine Pulpaeröffnung vorbereitet sein und die entsprechenden Verfahren der vitalen Pulpatherapie sicher beherrschen.

Was sagt die aktuelle wissenschaftliche Diskussion und wo liegen die Grenzen der verfügbaren Evidenz, auf der die Leitlinienempfehlungen beruhen? Dieser Frage widmet sich der zweite Teil des Beitrags in der nächsten Ausgabe.

Abbildungen: © Dr. Sascha Herbst

kontakt.

Dr. med. dent. Sascha Herbst
Leitender Oberarzt/Stellvertretender Klinikdirektor • Spezialist für Endodontologie der DGET • LMU Klinikum • Poliklinik für Zahnerhaltung, Parodontologie und digitale Zahnmedizin
Goethestraße 70 • 80336 München
sascha.herbst@med.uni-muenchen.de

Dr. med. dent. Sascha Herbst [Infos zum Autor]

Prof. Dr. Falk Schwendicke [Infos zum Autor]

Literatur