

Kritische Sichtung der Fillerbehandlung des Gesichtes

Autor _ Dr. med. Ulrich K. Kesselring, Lausanne/Schweiz

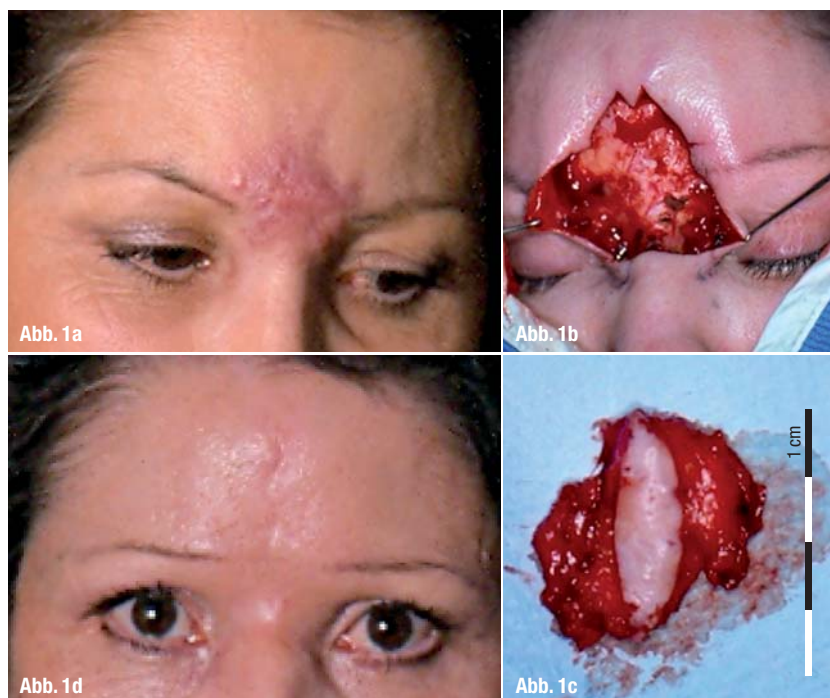

Abb. 1a _ Silikonom bei einer 50-jährigen Patientin, aufgetreten neun Jahre nach Injektion.

Abb. 1b _ Resektion des Granuloms mit der Haut bis auf den Knochen.

Abb. 1c _ Exzissat.

Abb. 1d _ Heilungszustand sechs Monate nach dem Eingriff.

_Flüssige oder gallertige Substanzen werden seit bald einem Jahrhundert, wenn anfänglich auch nur sporadisch, zur Weichteilauffüllung benutzt. Zum Beispiel kam Paraffin bei Sattelnasen zur Anwendung und gelegentlich auch Öle sowie homologes Fett für den Brustaufbau.

Die sogenannten Filler haben im letzten Jahrzehnt eine enorme Verbreitung erfahren und werden weltweit und Fachgebiet übergreifend vorwiegend

im Gesicht zur Weichteilkorrektur und Faltenbehebung verwendet.

Ausschlaggebend für den Erfolg und die Sicherheit des Verfahrens ist einerseits die Injektionstechnik und andererseits die Wahl des Produktes, das gespritzt wird. Die Probleme, die nicht resorbierbare Produkte schaffen können, zwingen uns zur Überlegung, ob solche Substanzen überhaupt verwendet werden sollen. Es ist verständlich, dass der Wunsch nach einem dauerhafteren Resultat die Wahl eines weniger kurzlebigen Füllers nahelegt, sei es für den Patienten aus wirtschaftlichen Gründen, sei es für den Praktiker aus Überdruß, immer wieder von vorn beginnen zu müssen. Es muss jedoch in Betracht gezogen werden, dass bei jedem Einbringen eines Fremdkörpers in den Organismus eine Fremdkörperreaktion ausgelöst wird. Diese kann anfänglich minimal sein, um dann bereits kurzfristig vehement aufzuflackern und die behandelten Regionen mit entzündlichen Granulomen zu entstellen. Je nach Art des Fremdkörpers und Lage der Injektionsebene ist der Zeitpunkt des Eintritts und des Sichtbarwerdens der pathologischen Gewebsreaktion verschieden.

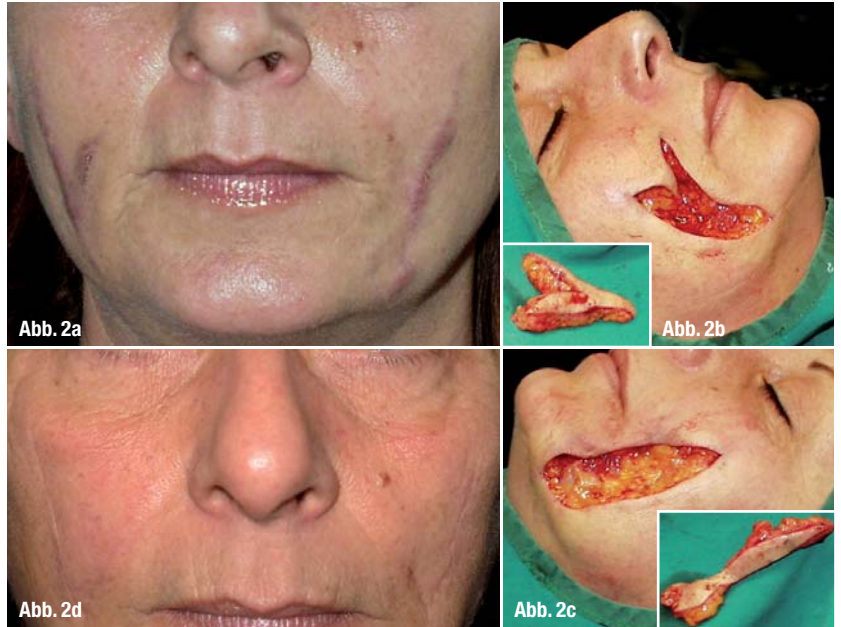
Seit Dow Corning 1963 gereinigtes, flüssiges Silikon zur Oberflächenbehandlung der Haut entwickelt hatte, wurde dieses Produkt bald weltweit zur Faltenunterspritzung und Konturverbesserung verwendet und während rund dreißig Jahren und in wahrscheinlich Hunderttausenden von Fällen „off label“ injiziert. Komplikationen wurden sporadisch gemeldet und auch gelegentlich publiziert, wobei die Dunkelziffer der behandelten Granulomatosen si-

cher hoch ist. Wir haben wiederholt auf solche, auch eigene, Fälle hingewiesen^{1,2,3,4} und ihre chirurgische Behandlung dokumentiert (Abb. 1a–d).

Bei einem diesbezüglichen Rundtischgespräch anlässlich des Kongresses in Istanbul¹ wurde eingewendet, dass die Komplikationsinzidenz nach Silikonölinjektion prozentual verschwindend klein sei. Wenn diese Behauptung, vor allem im Vergleich mit neueren Produkten, eine gewisse Berechtigung hat, so schert dies den betroffenen, entstellten Patienten wohl wenig. Kommt es zu einem Silikonom, so hat die Erfahrung gezeigt, dass einzig die Resektion dauerhaft zu einer Heilung führt (Abb.2a–d). Lokale Kortikoidinjektionen sind kontraindiziert, da sie lediglich zum Schwund der noch gesunden Gewebe führen.

Hoffnungsträger waren die in den letzten fünfzehn Jahren sukzessive eingeführten moderneren, nicht resorbierbaren Füllersubstanzen. Beim in Deutschland entwickelten Artecoll® (Mikrosphären aus Polymethylacrylat in Kollagen aufgeschwemmt) wurde verheißen, dass dank der spezifischen Größe dieser Plexiglas-Kügelchen sowohl eine Migration als auch eine Fremdkörperreaktion nicht zu erwarten sei. Dieselben Argumente wurden auch benutzt, um DermaLive® und Dermadeep® (Acrylhydrogel in Hyaluronsäure) anzupreisen. Aquamid® gehört zur selben Familie als 2,5%iges Polyacrylamid-Gel. Diese Liste ist bei Weitem nicht vollständig, widerspiegelt jedoch die bei uns zurzeit am häufigsten beobachteten Verursacher von Komplikationen.

Die Erwartungen haben sich nicht erfüllt (Abb. 5). Im Gegenteil. Obwohl die Fabrikanten von einer Granulominzidenz von 0,12% bis 0,6% sprechen, wird die Ernsthaftigkeit dieser Komplikationen heruntergespielt. Man muss eine solche iatrogene Granulomatose gesehen haben, um sich der gesichtsver-



stümmelnden Wirkung einer solchen Reaktion bewusst zu werden (Abb. 3a). Auch hier ist die einzige Behandlung, welche eine definitive Besserung erzielen kann, die chirurgische. Oft werden sich diese Resektionen in mehreren Etappen abspielen und erfordern parallel eine unterstützende, perorale entzündungshemmende Behandlung.

Die Ätiologie dieser, nach einem Intervall auftretenden, Fremdkörper-Granulomatosen ist nicht geklärt. Typischerweise treten sie nach Silikoninjektion nach fünf bis acht, nach DermaLive® nach rund zwei Jahren auf. Als Auslösefaktor werden lokale oder systemische Infektionskrankheiten vermutet, physisches oder psychisches Trauma oder eine andere zeitweilige Abschwächung des Immunsystems. Es

Abb. 2a Granulomatose, zwei Jahre nach DermaLive®-Injektion.

Abb. 2b–c Resektat.

Abb. 2d Resultat, zwei Jahre post-OP.

ANZEIGE

radiage

*just the best
for your skin*

die noninvasive Faltentherapie

ellman

seit 30 Jahren der **GOLDSTANDARD**
in der 4.0 MHz - Radiofrequenzchirurgie

Exklusivvertrieb durch:

makro-med GmbH
medical products
Unser Puls schlägt für Sie!

makro-med GmbH medical products • Triergalerie - Fleischstraße 62
D-54290 Trier Germany • Tel.: +49 0651 994 16 49 Fax: +49 0651 47181
mail: info@makro-med.de web: www.makro-med.de

Hier finden Sie unsere Workshoptermine.

www.radiage.de

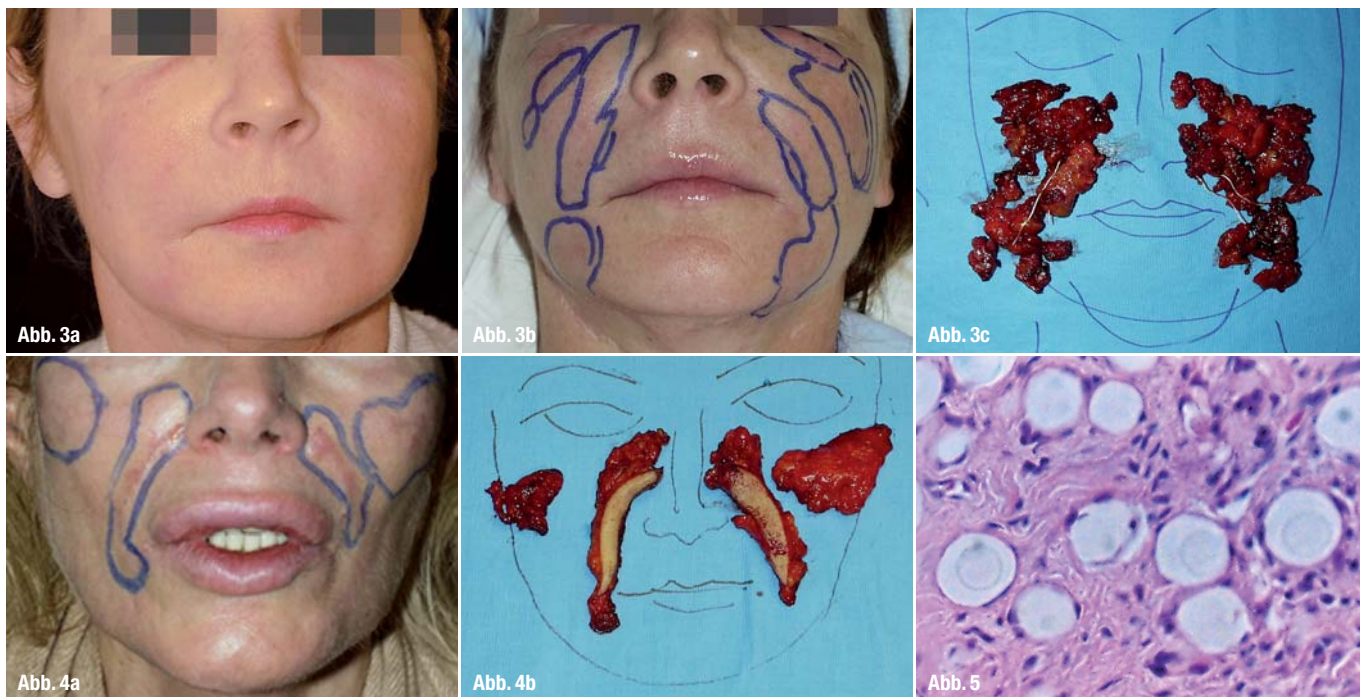

Abb. 3a Chronisches Gesichtssödem bei Fremdkörpergranulomatose.

Abb. 3b Eingezeichnete Granulomzonen.

Abb. 3c Entfernte Akrylgranulome sowie Faltenfüllfäden.

Abb. 4a Ist die überliegende Haut geschädigt, so wird sie am besten mit reseziert.

Abb. 4b Exzisate.

Abb. 5 Durch Akrylkügelchen hervorgerufene Fremdkörperreaktion.

kann als fast gesichert gelten, dass sekundäre Injektionen in das bereits gespritzte Gebiet einen hochwahrscheinlichen Auslösefaktor darstellen und deshalb vermieden werden sollen. Dies wiederum bringt die Inokulationstheorie auf den Tisch, welche die Granulome einem subklinisch schwelenden Infekt zuschreiben.

Die *Behandlung* dieser Komplikationen ist leider ausschließlich die chirurgische. Sie besteht darin, dass die befallenen Gebiete möglichst vollständig reseziert werden. Ist die überliegende Haut schon infiltriert, livide verfärbt und geschwächt, so wird sie am besten mit den Granulomen mit reseziert (Abb. 4a–b). Der in Gesichtschirurgie gewandte plastische Chirurg wird sich einer schonenden, die Hautspaltrichtung respektierenden Schnittführung bemühen. Auch bei makroskopisch radikaler Entfernung der Knoten muss in den meisten Fällen mit Zweit- und Dritteingriffen gerechnet werden. Wir führen diese Operationen unter Abschirmung mit Amoxicillin durch und behalten die Patienten während zwei Monaten unter sehr niedrig dosierter, peroraler Kortisontherapie.

Zusammenfassung

Die Faltenunterspritzung und Konturkorrektur des Gesichts mittels permanenter Filler wird vom Autor diskutiert. Aufgrund der beobachteten Fremdkörper-Granulomen nach Einspritzung von nicht resorbierbaren Füllersubstanzen ist der Schreiber der Ansicht, dass diese für ästhetische Indikationen nicht verwendet werden sollen. Angesichts der oft dramatischen Verunstaltung der befallenen Gesich-

ter ist das Argument der niedrigen Inzidenz nicht stichhaltig. _

Literaturliste:

- 1 Kesselring UK: Unfavorable long term result after Silicone injection. ESPRAS Congress, Istanbul 1998
- 2 Kesselring UK: Spätkomplikation nach subkutaner Silikonölinjektion. Jahreskongress der SGPRAC, Zürich 2002
- 3 Kesselring UK: Begleitende Maßnahmen beim Facelift, Fillerkomplikationen. Symposium der VDAPC, München 2003
- 4 Kesselring UK: Complications with non absorbable Fillers. Intensive Course of Plastic and Reconstructive Surgery, SPRASR & IPRAS, Moskau 2004


_Autor	face
	<p>Dr. med. Ulrich K. Kesselring</p> <p>Spezialarzt FMH für plastische, wiederherstellende und ästhetische Chirurgie. Seit über 30 Jahren am Centre de Chirurgie Plastique Lausanne tätig, Mitgründer und Seniorpartner dieses Instituts, dessen Schwerpunkt die ästhetische Chirurgie ist.</p> <p>Altpräsident der Schweizer Gesellschaft für plastische, wiederherstellende und ästhetische Chirurgie; Professor for postgraduate education in aesthetic surgery (ISAPS).</p>

198% Erfolgs- quote

**[Jetzt mit
Festkostenzuschuss
Prothetik]**

... gibt es nicht, aber das Vollkaskoimplantat.
Jetzt neu mit 10-Jahres-Vollkaskogarantie durch eines der renommiertesten
Versicherungsunternehmen Deutschlands. Machen Sie das Beste daraus.

Informations-Hotline: 0234 90 10-460

 www.dasvollkaskoimplantat.de