

# Die chirurgische Therapie der endokrinen Orbitopathie – ein 9-Jahres-Bericht

Autor\_Dr. Dr. Matthias Krause, Berlin

## \_Einleitung

Die endokrine Orbitopathie (EO) ist die häufigste extrathyreoidale Manifestation der autoimmunen Hyperthyreose vom Typ Morbus Basedow.<sup>2,8</sup>

Die Grunderkrankung, die Immunerhyperthyreose, kann durch einen chirurgischen Eingriff (Strumektomie), thyreostatische Medikation oder Radiojodtherapie in über 95% der Fälle zur Heilung gebracht werden.<sup>16</sup> Die chirurgische Therapie der endokrinen Orbitopathie wird bis heute nicht einheitlich diskutiert. Während noch vor wenigen Jahren der chirurgische Eingriff ausschließlich einem therapieresistenten intraorbitalen Druckanstieg mit bedrohlichem Visusverlust vorbehalten sein sollte, somit nur 3–5% der Fälle,<sup>8,16</sup> waren mehr als 95% der Patienten dazu verurteilt, mit ihrem stigmatisierenden Exophthalmus zu leben (Abb. 1, 2).

Die „rehabilitative Indikation“ nach Ettl<sup>4</sup> gewinnt zunehmend an Bedeutung und wird im neuesten Schrifttum auf der Basis von psychologischen Erhebungen der betroffenen Patienten sogar vehement gefordert.<sup>18</sup>

Einhelligkeit besteht darüber, die rehabilitativ-chirurgische Behandlung im chronischen, euthyreoten Stadium durchzuführen. Die Behandlung der frischen Entzündungsphase mit plasmazellulärer Infiltration bleibt konservativen Therapieansätzen wie Cortisonbehandlungen, Cortison in Kombination mit anderen Immunsuppressiva (Azathioprin) oder Orbitaspitzenbestrahlungen vorbehalten.<sup>11</sup>

Heute stellt sich die Frage, welche operative Vorgehensweise der Orbitadekompression gute, vorhersagbare Ergebnisse, bei niedriger Komplikationsrate, ermöglicht.

**Abb. 1** \_ Auszug eines ophthalmologischen Konsultationsscheines (2006) unter der Fragestellung der präoperativen Befundaufnahme einer 45-jährigen Patientin mit geplanter transpalpebraler Fettgeweberesektion (konservative Therapieempfehlung).




Abb. 1

**Abb. 2a** \_ Front- und **b** \_ Seitenansicht der betreffenden Patientin, f., 56 J., präoperativer Hertel-Wert (mm): 2–110–26, Lidspalte 14 mm, Scleral show.

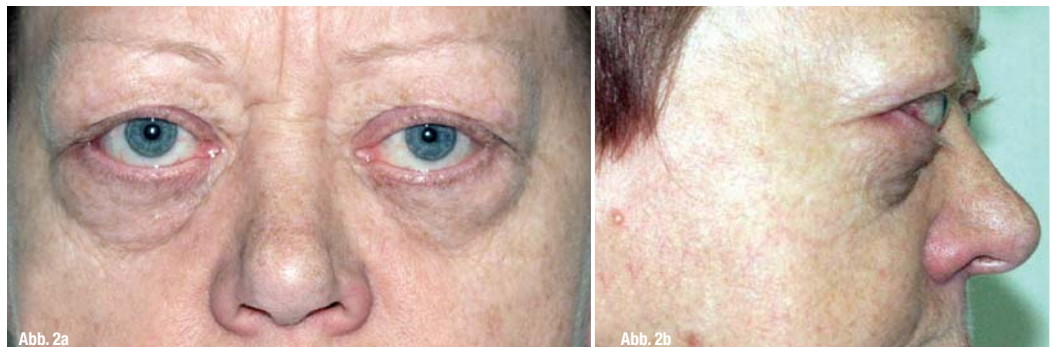


Abb. 2a

Abb. 2b

## \_Methoden

Methodisch unterscheiden sich Operationen der Orbitadekompression von damit verbundenen Operationen (Adjunctive procedures<sup>1</sup>). Wir empfehlen folgende Nomenklatur: *Osteoplastik, Lipoplastik, Osteolipoplastik, Myoplastik, Belpharoplastik.*

### Operationen der Orbitadekompression

- Dekompression durch Knochenresektion und/oder Segmentverlagerung (Osteoplastik)
- Dekompression durch Fettresektion (Lipoplastik)
- deren Kombinationen (Osteolipoplastik)

### Verbundene Operationen

- augenmuskelchirurgische Eingriffe (Myoplastik)
- lidchirurgische Eingriffe (Blepharoplastik).

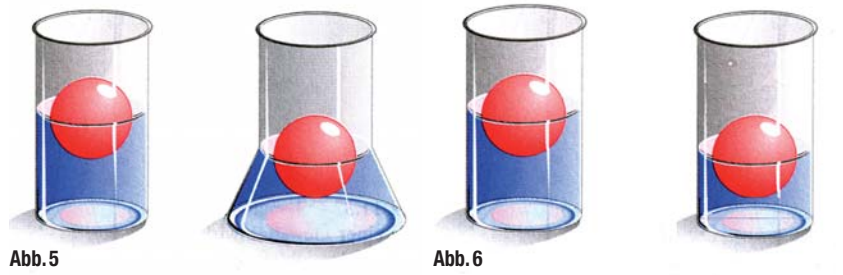
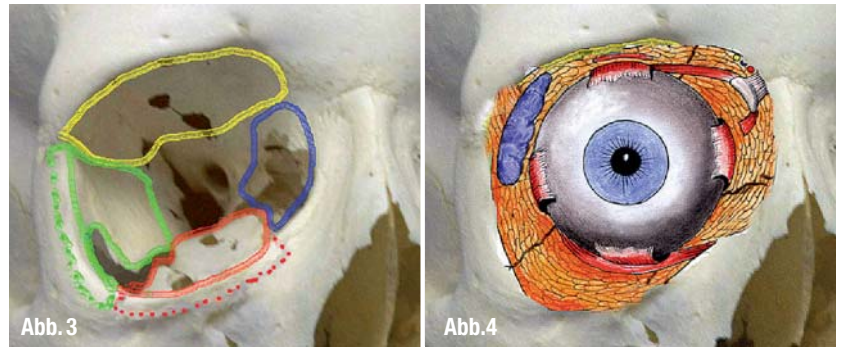
Das Behandlungsprinzip der Knochenresektion (Osteoplastik) zur Dekompression der Orbita bei Hyperthyreose ist schon sehr lange bekannt.<sup>3,9,13</sup> Ziel ist es, dem vermehrten Orbitainhalt Raum durch Erweiterung der knöchernen Begrenzung zu geben. Prinzipiell können alle Augenwände eröffnet bzw. erweitert werden (Abb. 3). Wir unterscheiden Einwand-, Zweiwand-, Dreiwand- und Vierwand-Dekompressionen in Abhängigkeit von der Anzahl der resezierten Augenwände. Einwand-Dekompressionen wurden für alle begrenzenden Orbitawände beschrieben.

Dollinger<sup>3</sup> entfernte die laterale Orbitawand, Hirsch und Urbanek<sup>9</sup> resezierten den Orbitaboden, Naffziger<sup>13</sup> dekomprimierte durch Resektion des kranialen Orbitadaches und Sewall<sup>21</sup> osteotomierte die mediale Orbitawand. Die mediale endonasale Dekompression findet auch aktuell zur Dekompression bei drohendem Visusverlust (Opticusdekompression) breite Anwendung.

Zweiwand-Dekompressionen wurden durch Walsh und Ogura<sup>24</sup> erstmalig durchgeführt. Sie kombinierten die Resektion des Bodens der Orbita mit der medialen Wand. Diese Methode ist auch heute eine häufig angewendete Operationstechnik.<sup>14,16</sup> Eine weitere Zweiwand-Dekompression ist die von Matton<sup>12</sup> beschriebene Resektion der lateralen und inferioren Orbitabegrenzung mitsamt des Orbitaringses.

Dreiwand-Dekompressionen gehen auf Tessier<sup>22</sup> und Wolfe<sup>25</sup> zurück. Sie betreffen die Resektion der medialen, inferioren und lateralen Orbitawand. Wolfe modifizierte durch weiterführende Osteotomie des Infraorbitalrandes, der lateralen Orbitawand und weite Teile des Supraorbitalrandes. Auch dieses Vorgehen wird heutzutage häufig angewandt.<sup>16</sup>

Vierwand-Dekompressionen nach Kennerdell-Maroon<sup>10</sup> umfassen die partielle Resektion aller vier Orbitawände über einen transconjunktivalen Zugang. Ein interessanter Ansatz für die Dekompression der Orbita bei ausgeprägten Bulbusprotrusionen ist die



von Obwegeser und Gattinger beschriebene 3-Wand-Orbitaexpansion mit Segmentverlagerung.<sup>14</sup>

Alle osteoplastischen Methoden zeigen das bisher ungelöste Problem der „neue Diplopie“: postoperativ auftretende Doppelbilder, die präoperativ nicht oder nur im geringen Ausmaß vorhanden waren.<sup>4</sup> Besonders häufig ist die iatrogene Diplopie nach transantraler oder endonasaler Dekompression und entsteht durch Vorwölbung der Muskulatur in die entstandenen Knochenräume.

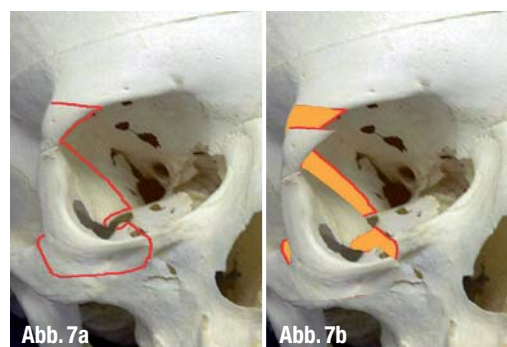
Ein anderer Therapieansatz ist die Dekompression durch Fettresektion (Lipoplastik). Diese geht auf Olivari zurück und wurde von ihm 1988 erstmalig als transpalpebrale Dekompression durch Fettentfernung beschrieben.<sup>15</sup> Hierdurch wird ein Rückgang der Protrusion durch Verminderung des Orbitavolumens erreicht. Bleibende Diplopien können hierdurch vermieden werden. Diese Methode ist teilweise umstritten, da intraoperative Blutungen zu Erblindungsfällen infolge Kompression des N. opticus führen können. Unseres Erachtens ist diese Gefahr durch ein subtiles operatives Vorgehen vermeidbar. Im neueren Schrifttum finden sich zunehmend Kombinationen der Knochen- und Fettresektion (Osteolipoplastik).<sup>6,7</sup>

**Abb. 3\_** Darstellung der möglichen Knochenresektionsareale der Orbita (gelb-kranial, grün-lateral, rot-kaudal, blau-medial).

**Abb. 4\_** Darstellung der möglichen Fettresektionsareale der Orbita.

**Abb. 5\_** Schematische Darstellung der Auswirkung einer Vierwand-Knochenresektion (grau-Orbitawand, rot-Bulbus oculi, blau-perioculäres Weichgewebe).

**Abb. 6\_** Schematische Darstellung der Auswirkung einer Fettresektion (grau-Orbitawand, rot-Bulbus oculi, blau-perioculäres Weichgewebe).



**Abb. 7\_** Schematische Darstellung einer Orbitaexpansion nach den Prinzipien nach Obwegeser und Gattinger,<sup>12</sup>

**a\_** vor, **b\_** nach Verlagerung der Segmente, die Osteotomiespalten werden durch Calvariatransplantate überbrückt.

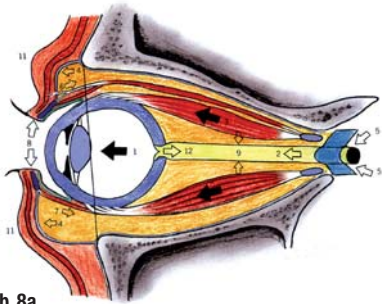


Abb. 8a

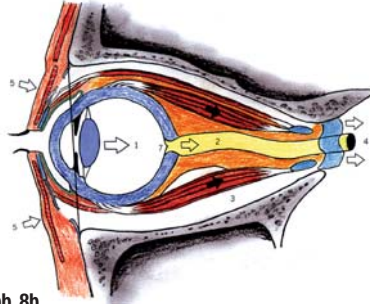


Abb. 8b

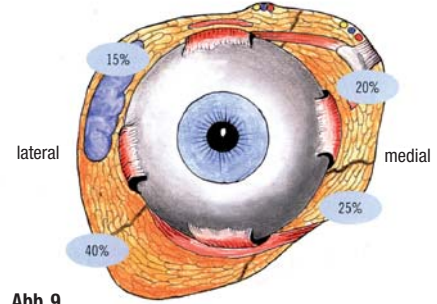


Abb. 9

**Abb. 8\_** Schematische Darstellung einer Lipoplastik, **a\_** vor und **b\_** nach Fettresektion (mit freundlicher Genehmigung des Kaden-Verlages, Heidelberg<sup>3)</sup>).

**Abb. 9\_** Schematische Darstellung der periculären Fettverteilung, 65 % und mehr sind über einen transconjunctivalen Schnitt am Unterlid zu erreichen (mit freundlicher Genehmigung des Kaden-Verlages, Heidelberg<sup>3)</sup>).

Nach erfolgter Orbitadekompression sind verbundene augenmuskelchirurgische Eingriffe (Myoplastik) und lidchirurgische Eingriffe (Blepharoplastik) zu erwägen.

Die Notwendigkeit myoplastischer Eingriffe lässt sich durch gezielte perioperative Schonung der extraoculären Muskulatur deutlich reduzieren.

Hierunter ist einmal die Vermeidung von Muskelherniation in Knochenlücken nach Osteoplastik zu verstehen. Zum anderen ist die Schonung der Muskelaponeurose unter Belassung von perimuskulärem Gleitgewebe bei der Lipoplastik von Bedeutung.<sup>19</sup>

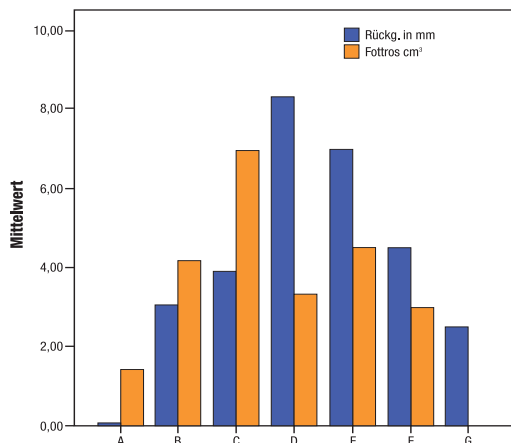
Blepharoplastiken sind von herausragender Bedeutung zur Erlangung eines guten ästhetischen Ergebnisses nach erfolgter Orbitadekompression. Sowohl Oberals auch Unterlider zeigen prä- und postoperativ im bestimmten Umfang Retraktionstendenz. So kann trotz guter Dekompression mit deutlichem Rückgang der Protrusion, ohne Blepharoplastik, ein schlechtes ästhetisches Resultat vorgetäuscht, oder bei nur mäßigem Rückgang der Protrusion, nach Lidplastik, das ästhetische Bild verbessert werden. Hierunter sind Methoden der Absenkung des Oberlides oder der Anhebung des Unterlides mit dem Ziel einer physiologischen Lidspaltenbreite (9 mm) und Symmetrie zu verstehen.

Methoden der Absenkung des Oberlides sind durch Schlitzung der Retraktoren<sup>5,23</sup> beschrieben. Im Bedarfsfall sind autologe Interponate möglich. Erfolgversprechende Methoden der Anhebung des Unterlides ergeben sich durch Transplantation autologer Knorpel- oder Gaumentransplantate,<sup>5,16,23</sup> Alternativen sind Zügelungsplastiken.<sup>20</sup>

**Tabelle 1\_** Stufenprogramm der orbitalen Dekompression durch Lipoplastik.

**Tabelle 2\_** Verhältnis von Art und Ort des operativen Vorgehens zum Rückgang der Protrusio bulbi (Hertel in mm)

- Gruppe A – Orbitae mit isolierter, supraoculärer Lipoplastik via Oberlid (n=8)
- Gruppe B – Orbitae mit isolierter, infraoculärer Lipoplastik via Unterlid (n=28)
- Gruppe C – Orbitae mit kombinierter infraoculärer und supraoculärer Lipoplastik via Ober- und Unterlid (n=15)
- Gruppe D – Orbitae mit infraoculärer Lipoplastik und 2- (n=2) oder 3- Wand-Dekompression (n=1)
- Gruppe E – Orbitae mit infraoculärer Lipoplastik und Rippenaugmentation (n=2)
- Gruppe F – Orbitae mit infraoculärer Lipoplastik und Le Fort II-Osteotomie (n=2)
- Gruppe G – Orbitae mit isolierter 3-Wand-Dekompression ohne



## Patienten und Methoden

In den Jahren 2000 bis 2009 wurden im HELIOS Klinikum Berlin-Buch 36 Patienten mit endokriner Orbitopathie, rehabilitativ indiziert, chirurgisch entlastet.

Alle Patienten befanden sich im chronischen, euthyreoten Stadium der endokrinen Orbitopathie und wurden, in Allgemeinanästhesie von dem Verfasser, in 2 Fällen in Zusammenarbeit mit Prof. Dr. M. Bloching (HELIOS Klinikum Berlin-Buch, HNO-Klinik), versorgt.

Folgendes Stufenprogramm bestimmte das Vorgehen:

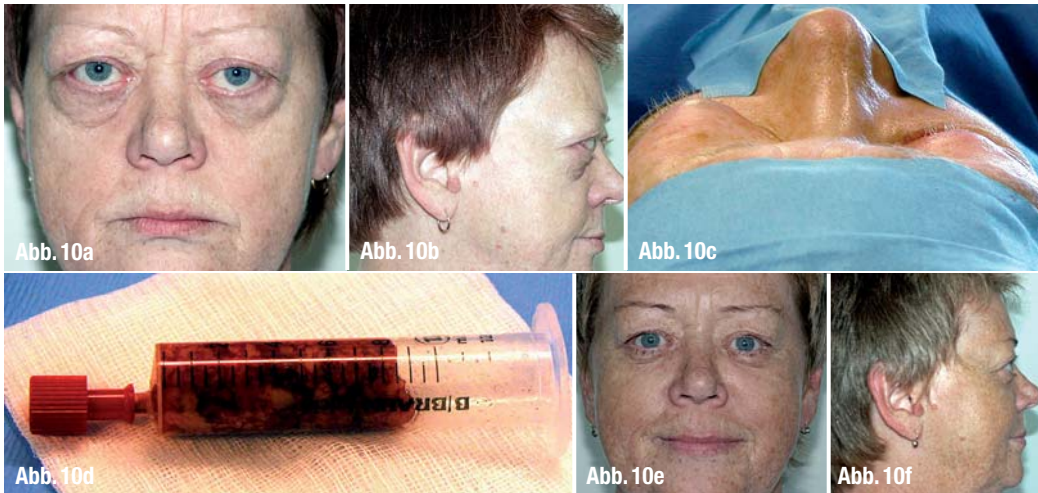
**Tabelle 1**

<i>stationär</i>	1. Sitzung – Lipoplastik bds., bevorzugt transconjunctival via Unterlid
	2. Sitzung – Optionale, Lipoplastik bds., via Oberlid
<i>ambulant</i>	3. Sitzung – Optionale Lidkorrektur, Ziel: Symmetrie, physiologische Lidspalte

Wir favorisierten in der ersten Sitzung eine modifizierte Lipoplastik durch infraoculäre, transconjunctivale Fettresektion ohne postoperatives Vernähen der Lider. Hintergrund ist, dass mindesten 60–75 % der zu erwartenden Fettmenge über diesen Zugang zu erreichen ist. Auf diese Weise hofften wir bei einem Teil der Patienten zusätzliche resektive Eingriffe supraoculär vermeiden zu können. Osteolipoplastiken wurden nur in Fällen ausgeprägter Protrusionen (Hertel > 26 mm) durchgeführt.

Besonderes Augenmerk haben wir nach erfolgter Dekompression auf die konsequente Analyse der Lidstellung und Durchführung blepharoplastischer Eingriffe gelegt.

Aktuelle Serologie, prä- und postoperative ophthalmologische Befunderhebung, prä-, peri- und postoperative Fotodokumentation (Digitalkameras: Minolta, Dimage<sup>7</sup>, Konica Minolta Inc., Japan; Canon 450D, Canon Inc., Japan) begleiteten das Vorgehen.



**Patientenfall 1**

**Abb. 10** 58 J., f., schwere endokrine Orbitopathie bds. (Hertel 25-110-26 mm): **a** präoperativ frontal, **b** präoperativ seitlich, **c** perioperativ nach infraoculärer Lipoplastik re., hier ist der perioperative Rückgang der Protrusion am bereits operierten re. Auge zum li. Auge besonders deutlich, **d** 8,0 cm<sup>3</sup> gewonnene Fettmenge re., 8,0 cm<sup>3</sup> wurden auch li. gewonnen, **e** 4 Monate postoperativ frontal, **f** 4 Monate postoperativ seitlich (Hertel 20-110-20 mm).

**\_Evaluierete Daten**

Wichtig war die Evaluation der perioperativ gewonnene Fettmenge und die Veränderung der Protrusio bulbi, die mittels eines Hertel-Exophthalmometers (Oculus, Spiegelexophthalmometer n. Hertel, Olfen) von dem Behandler präoperativ, 12 Wochen und ein Jahr postoperativ bestimmt wurde. Weiterhin wurden Angaben zu Veränderungen des Visus, neu auftretender Doppelbilder, Lichtempfindlichkeit, Augenbrennen und retrobulbärem Druckgefühl erfasst.

**\_Statistik**

Zur deskriptiven Statistik wurden der Mittelwert, die Standardabweichung sowie Minima und Maxima berechnet. Die statistische Auswertung wurde mit dem Programm SPSS durchgeführt. Die Bewertung der Änderung der Werte erfolgte mit dem Wilcoxon-Test. Unterschiede zwischen Gruppen wurden mit dem Mann-Whitney-U-Test geprüft.

**\_Ergebnisse**

In der Zeit vom 01.03.2000-25.09.2009 wurden im HELIOS Klinikum Berlin-Buch 36 Patienten (34 f., 2 m.) mit endokriner Orbitopathie operativ entlastet. Hierbei handelte es sich um 29 beidseitige und 7 einseitige (4 R; 3 L) Orbitabeteiligungen.

Das mediane Alter zum Operationszeitpunkt betrug 48 (Maximum 65, Minimum 27 Jahre).

Alle Operationen verliefen komplikationslos und zeigten gegenüber den Vorbefunden, von allen Patienten bestätigt, ein verbessertes Ergebnis. Bulbusprotrusionen, retrobulbäre Druckgefühle, Motilitätsstörungen, Augenbrennen, störende Lidschwellungen waren in allen Fällen verbessert bzw. nicht mehr vorhanden. Hinzu kamen Visusverbesserungen. Bei 32 Patienten führten wir 73 Lipoplastiken durch: 50 über das Unterlid (subciliar/transcon-

junktival) und 23 über das Oberlid. 19 Patienten waren mit dem Ergebnis nach infraoculärer Fettentfernung zufrieden, sodass sich eine Fettresektion über das Oberlid erübrigte. Hinzu kamen 10 osteoplastische Interventionen (n=6), die in 8 Fällen (n=5) kombiniert osteolipoplastisch durchgeführt wurden. Insgesamt wurden 60 Orbitae dekomprimiert (Tabelle 2).

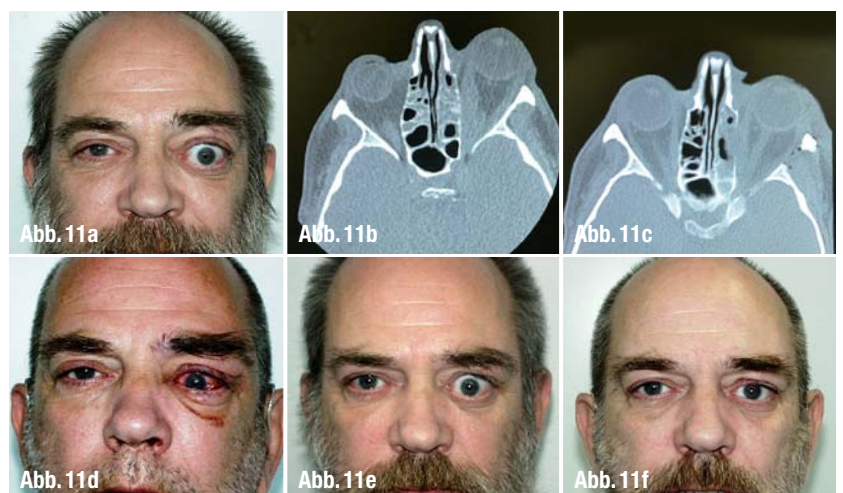
Durchschnittlich wurden aus der Orbita 4,3 cm<sup>3</sup> Fett entfernt (Minimum 0,8 cm<sup>3</sup>, Maximum 10,5 cm<sup>3</sup>). Die mediane Fettgewinnung ist mit 4,3 cm<sup>3</sup> infraoculär größer als supraoculär mit 1,7 cm<sup>3</sup>. Der Rückgang der Protrusion betrug durchschnittlich 3,4 mm.

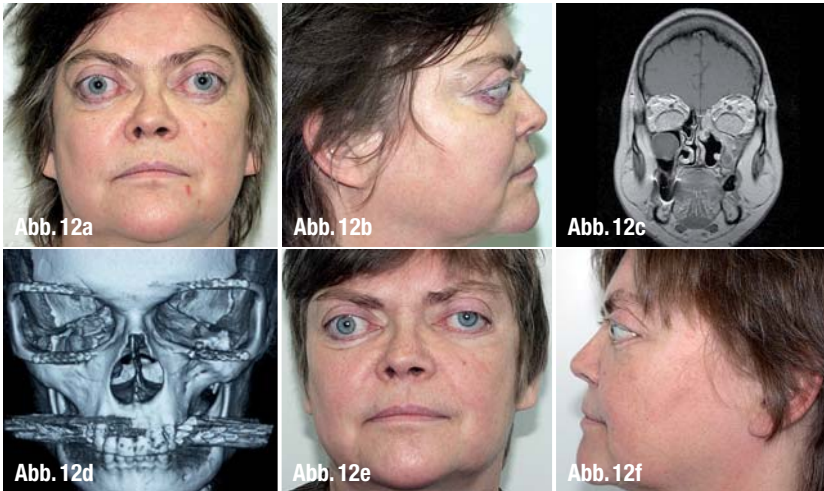Sowohl beim Rückgang der Hertel-Werte als auch bei der resezierten Fettmenge sind die Unterschiede zwischen den Gruppen signifikant verschieden (p<0,001).

Zur Optimierung der Lidspalte wurden 44 Bлеpharoplastiken (28 Patienten) durchgeführt. Hierbei handelte es sich u. a. um 15 Verlängerungen des Oberlides durch Müller-muskelschlitzungen und 12 Unterlidkorrekturen (8 mittels autologem Ohrknorpel, 4 Zügelungsplastiken).

**Patientenfall 2**

**Abb. 11** 56 J. m., schwere endokrine Orbitopathie li. (Hertel 32 mm): **a** präoperativ, **b** CT präoperativ, **c** CT postoperativ, Z. n. infraoculärer Lipoplastik und 3-Wand-Resektion, **d** postoperativ, **e** 4 Monate postoperativ mit sich nun wieder öffnender Lidspalte, **f** weitere drei Monate später nach Müller-muskelschlitzung mit bleibendem Ergebnis (Hertel 21 mm).





**Patientenfall 3**

**Abb. 12\_** 55 J. f., schwere endokrine Orbitopathie bds. acht Jahre nach Lipoplastik alio loco mit ausgeprägter Volumenzunahme des Musculus rectus inferior bds. (Hertel 27-110-29 mm): **a\_** präoperativ frontal, **b\_** präoperativ seitlich, **c\_** MRT postoperativ, **d\_** Z. n. Osteoplastik nach Obwegeser/Gattinger und 3-Wand-Resektion, **e\_** 12 Monate postoperativ frontal, **f\_** 12 Monate postoperativ seitlich (Hertel 25-110-26) mm.

**Abb. 13a\_** 46 J. f., Darstellung einer MRT gestützten, präoperativen Messung der Protrusion, **b\_** 59 J. f., Screenshot einer postoperativen, optischen 3-D-Vermessung (Firma 3-D-Shape GmbH, Erlangen).

**Abb. 14\_** Orbitabodenspatel des Verfassers.

**\_Komplikationen**

Im postoperativen Verlauf kam es bei 2 Patienten zu persistierenden Doppelbildern, die präoperativ nicht bestanden haben. Bei einem Patienten ergab sich eine postoperative Hypästhesie des Nervus infraorbitalis. In zwölf Fällen verzeichneten wir postoperative Unterlidretraktionen (5 nach subciliarer, 7 nach transkonjunktivaler Schnittführung).

Eine korrekturbedürftige Ptosis nach Müllermuskelschlitzung wurde in zwei Fällen beobachtet. Wir sahen in einem Fall eine perioperative Blutungsensation, die zu einer passageren Druckzunahme am Nervus opticus führte. Diese konnte durch bipolare Blutstillung und Osteoplastik (n. Matton<sup>12</sup>) beherrscht werden.

**\_Diskussion und Schlussfolgerung**

Chirurgische Dekompressionsmethoden sind eine erfolgssichere Alternative zur funktionellen und ästhetischen Rehabilitation von Patienten mit endokri-

ner Orbitopathie. In Zusammenarbeit mit Internisten, Endokrinologen, Ophthalmologen, HNO-Ärzten, Radiologen und Mund-, Kiefer- und Gesichtschirurgen ist man in der Lage, gute, vorhersagbare Ergebnisse zu erzielen.

Während die Mehrzahl der die Orbita dekomprimierenden Autoren osteoplastische oder kombinierte (osteolipoplastische) Vorgehen bevorzugen,<sup>6,7</sup> zeigen unsere Erfahrungen, dass sich isolierte Lipoplastiken<sup>15, 16, 17</sup> gut eignen, um bei moderater oder mittelschwerer endokriner Orbitopathie vorhersagbare Protrusionsrückbildungen, bei geringer Gefahr für eine „neue Diplopie“,<sup>4</sup> die auch im neueren Schrifttum mit 57–61% nach osteoplastischen Entlastungen angegeben werden,<sup>6</sup> zu erreichen.

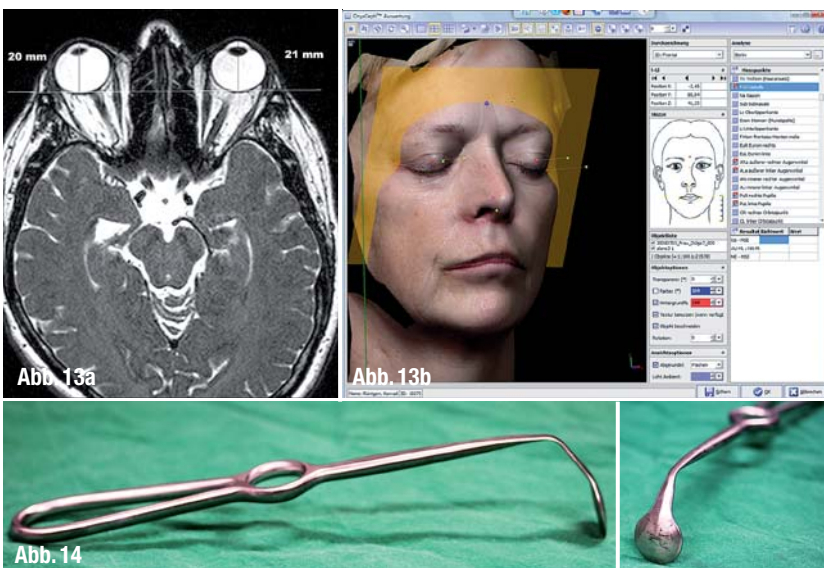
Es ist zu verzeichnen, dass infraoculäre Fettresektionen ergiebiger sind und bei leichten Fällen des beschriebenen Krankheitsbildes ausreichen, da über eine transconjunctivale Schnittführung mindestens 60–75% der zu erwartenden Fettmenge reseziert werden kann. Optional bietet sich bei höherem Schweregrad die zusätzliche supraoculäre Fettresektion, weiterführend in Kombination mit osteoplastischen Resektionen oder Segmentverlagerungen an. Eine nachfolgende Lidplastik ist immer zu erwägen und optimiert die Ergebnisse.<sup>20</sup>

**\_Ausblick**

Die Bestimmung der Bulbusprotrusion mit dem Spiegelexophthalmometer nach Hertel variiert von Untersucher zu Untersucher. Uns stellt sich die Frage, ob diese Messung durch ein prä- und postoperatives MRT oder mittels optischer 3-D-Präzisionsmesstechnik objektiviert werden kann (Abb. 13). Die optische 3-D-Vermessung wäre ebenso für die Evaluation feinsten Lidveränderungen hinsichtlich der Indikation verbundener Blepharoplastiken hilfreich.

Als besonders hilfreich hat sich darüber hinaus ein von uns entwickelter, zweifach gewinkelter Orbitabodenspatel zur Darstellung der infraoculären Regio erwiesen (Abb. 14).

Literaturliste beim Verlag erhältlich.



<b>_Kontakt</b>	<b>face</b>
<p><b>Dr. Dr. Matthias Krause</b>                  Praxis für Mund-, Kiefer- und Gesichtschirurgie/                  Plastische Operationen                  Damerowstraße 6–7                  13187 Berlin                  Tel.: 0 30/47 53 43 81                  Fax: 0 30/91 42 27 35                  E-Mail: dr.dr.matthias.krause@t-online.de                  matthias.krause2@helios-kliniken.de</p>	

## **Ein Spiegel der neuesten Entwicklung in der Implantologie:**

### **Das NanoTite™ Tapered Implantat**

Gemäß unserer 20-jährigen Tradition der Innovation bei Zahnimplantaten haben wir von BIOMET 3i die Stärken der Zahnheilkunde und der Nanotechnologie vereint, um unserer Familie der NanoTite™ Implantate ein neues Produkt hinzuzufügen.

Das auf optimale Performance ausgelegte Design des NanoTite Tapered Implantats bietet:

- **Oberflächentechnologie der neuesten Generation**
- **Echt konisches Design**
- **Innovatives Gewindedesign**
- **Abgerundeter Apexbereich**
- **Einfache Insertion durch die spiralförmigen Schneiden des Gewindes (ICE®)**



*Für zusätzliche Informationen zum NanoTite Tapered Implantat und unseren weiteren Produktneuheiten steht Ihnen Ihr BIOMET 3i Gebietsverkaufsleiter gerne zur Verfügung.*

BIOMET 3i Europe, Middle East & Africa Headquarters  
Barcelona, Spain  
Phone: +34-93-470-55-00  
Fax: +34-93-371-78-49

BIOMET 3i Deutschland GmbH  
Lorenzstraße 29 • 76135 Karlsruhe  
Tel. +49-721-255 177-10  
Fax: +49-721-255 177-73  
3i-deutschland@biomet.com  
www.biomet3i.com