Die freie mikrochirurgische Defektrekonstruktion im Kopf-Hals-Bereich oder „Wie der Unterarm zum Mundboden und der Unterschenkel zum Unterkiefer wird“

Autoren_Dr. Benjamin Gehl, Prof. Dr. Thomas Hoffmann, Dr. Stefan Mattheis, Nina Dominas, Prof. Dr. Stephan Lang, Prof. Dr. Robert Hierner

_Einleitung

Defekten im Kopf-Hals-Bereich können weitreichende Ursachen zugrunde liegen. Zumeist handelt es sich um maligne Prozesse, die vollständig entfernt und die dabei entstandenen Defekte rekonstruiert werden müssen. Die inter-/multidisziplinäre Rekonstruktion in Zusammenarbeit mit der Mund-Kiefer-Gesichtschirurgie, Hals-Nasen-Ohrenheilkunde und der Plastischen Chirurgie ermöglicht ein individuelles, integratives und weitreichendes Therapiekonzept für den Patienten.

_Eigenes Patientengut

Im Zeitraum von Januar 2002 bis Januar 2010 wurden 285 freie Lappen für 273 Kopf-Hals-Defekte bei 282 Patienten durchgeführt. 88 weibliche und 194 männliche Patienten wurden in einer retrospektiven Studie nachuntersucht. In den vergangenen Jahren wurden diverse Versuche unternommen, verschiedenste Lappenplastiken zu variieren und innovativ zu verwenden. Bewährte Lappenplastiken, die seit Jahren gute Ergebnisse liefern, dürfen nicht verkannt werden.

_„Wie der Unterarm zum Mundboden wird“

Die Radialis-Lappenplastik des nichtdominanten Unterarms bietet als fasziokutaner Lappen in den meisten Fällen eine gute Therapieoption. Der Lappen ist dünn, anpassungsfähig und bietet einen langen Gefäßstiel, der die Modellierung und Anordnung erleichtert. So wurde für Mundhöhlen- und Pharynxdefekte der freie Radialis-Lappen in 115 Indikationsstellungen präferiert.
Seit etwa zehn Jahren wird die Indikationsstellung des ALT-Lappens der des Radialis-Lappens gegenübergestellt. In Asien wird der ALT-Lappen vergleichsweise häufig wie der Radialis-Lappen in Europa verwendet. Verwendet man in Europa präoperativ den sogenannten „Squeeze-Test“ – Oberschenkelhaut zwischen Daumen und Zeigefinger fassen – , so zeigt sich jedoch, dass die Haut zumeist zu dick ist, um einen Defekt der Mundhöhle zu rekonstruieren, sodass der Patient postoperativ in seiner Sprache eingeschränkt wäre. Hier zeigt die Radialis-Lappenplastik einen klaren Vorteil. Ebenfalls für die Wahl der Radialis -Lappenplastik spricht aus unserer Sicht der Hebedefekt. Sofern diese epifaszial gehoben und zum Verschluss Vollhaut verwendet wird, können sehr schöne ästhetische Ergebnisse erreicht werden. Der Nutzen einer postoperativen Begleittherapie, wie die Narbentherapie in Form einer Kompressions- und Silikontherapie darf nicht unterschätzt werden. Neben der Operationstechnik kann sie für bis zu 50 % des ästhetischen Outcomes verantwortlich sein (Abb. 1a-c).

_„Wie der Unterschenkel zum Unterkiefer wird“

Das freie Fibula-Diaphysentransplantat des Unterschenkels bietet als freies Knochentransplantat oder als osteo-kutane Lappenplastik die Lösung, wenn eine Rekonstruktion des Unterkiefers durchgeführt werden muss. Als freier Lappen kann das Transplantat je nach Indikation mit oder ohne Hautinsel gehoben werden. Die Durchblutungssituation des Knochens ist bestens bekannt. Zwei voneinander unabhängige Systeme speisen den Blutfluss der Fibula. Das periostale System ist dabei

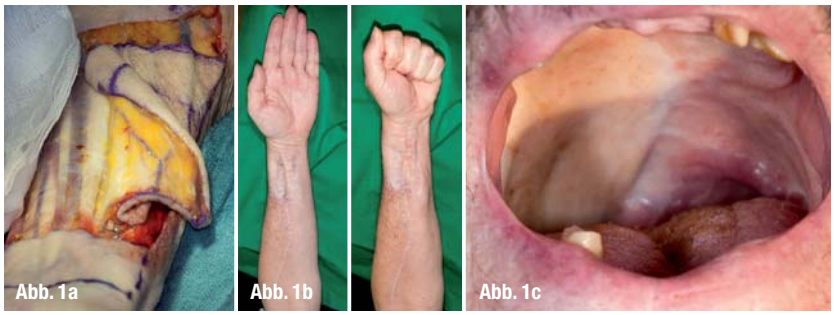

Abb. 1_ 54-jähriger Patient mit Pharynxkarzinom.
a) Epifasziale Hebung des Radialis-Lappens.
b) Spenderdefekt des Radialis-Lappens nach Deckung mithilfe eines Vollhauttransplantats und standardisierter Narbennachbehandlung zehn Monate postoperativ.
c) Empfängergebiet zehn Monate postoperativ.

DEMO-DVD | Unterspritzungstechniken zur Faltenbehandlung im Gesicht

Video

75 €*

Unterspritzungstechniken jetzt auf DVD!

*zzgl. MwSt. und Versandkosten

SCAN MICH
Video

Kontakt
OEMUS MEDIA AG
Holbeinstraße 29 | 04229 Leipzig
Tel.: 03 41/4 84 74-3 08
Fax: 03 41/4 84 74-2 90
E-Mail: event@oemus–media.de
www.oemus.com

Hinweis:
Die Ware ist vom Umtausch ausgeschlossen.
Spieldauer: 60 Minuten

BESTELLFORMULAR

per Fax an

03 41/4 84 74-2 90

oder per Post an

OEMUS MEDIA AG
Holbeinstraße 29
04229 Leipzig

Hiermit bestelle ich die brandaktuelle **Demo-DVD** (bitte Zutreffendes ausfüllen)

_____ Anzahl: _____
Titel/Name/Vorname

Praxisstempel

_____
Datum/Unterschrift

_____
E-Mail

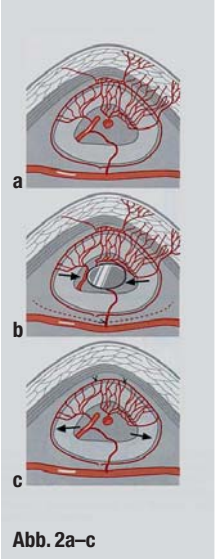

Abb. 2_ Konzept der dualen Blutversorgung nach Berggren. a) Physiologische Blutversorgung (im Diaphysenbereich). b) Muskulo-periostale (zentripedale) Blutversorgung bei Blockade des medullären, zentralen Gefäßsystems. c) Medulläre (zentrifugale) Blutversorgung bei Blockade des muskulo-periostalen peripheren Gefäßsystems.

Abb. 3_ Freies mikrovaskuläres Fibula-Transplantat zur Rekonstruktion des Unterkiefers nach Tumorresektion. a) Intraoperativer Befund nach Entnahme. b) Intraoperativer Befund nach Segmentierung zur Herstellung der Form des Unterkieferknochens.

Abb. 4_ Intraoperativer Aspekt einer arteriellen mikrochirurgischen Anastomose in End-zu-End-Technik.

in der Lage das enostale System zu kompensieren (Abb. 2a–c).
So ist es dem Operateur möglich, die Fibula entsprechend der Indikationsstellung zu segmentieren und den „neuen" Unterkiefer zu formen. In 18 Fällen wurde das freie Fibula-Diaphysentransplantat hierfür verwendet (Abb. 3a und b).

_Diskussion

Aufgrund der guten multidisziplinären Zusammenarbeit kann der Patient postoperativ zügig durch die Abteilung für Logopädie zur Schluck- und Sprachtherapie mitbetreut werden. Der Zahnaufbau des Unterkiefers ist im Verlauf bei gut perfundiertem Transplantat problemlos möglich.
Je nach Erfahrung, Operateur und Indikation stehen für die freie mikrochirurgische Rekonstruktion im Kopf-Hals-Bereich neben den bereits genannten Lappenplastiken diverse Möglichkeiten zur Verfügung: die Latissimus-dorsi-Lappenplastik als großer, frei transplantierbarer Muskel für den Kopf-Hals-Bereich mit einer konstanten und sehr sicheren Perfusion, die Gracilis-Lappenplastik nach Parotidektomie und zum funktionellen Muskelersatz im Gesicht. Das Jejunum-Transplantat und der ALT (Anterior-Lateral-Thie)-Lappen neben dem TRAM-Lappen, um die gängigsten zu benennen.
All diesen freien Lappenplastiken gemeinsam ist, dass diese einen arteriellen und venösen mikrochirurgischen Anschluss benötigen. Bei der Auswahl der Anschlussgefäße gehen die Meinungen auseinander. In knapp der Hälfte der Fälle (43 %) erfolgte der mikrochirurgische, arterielle Anschluss End-zu-End-Anastomose an die A. facialis. Eine weitere Möglichkeit bietet die A. lingualis. Für die arterielle Versorgung einer freien Lappenplastik ist ein konstanter Blutfluss notwendig, dieser kann durch beide genannten Gefäße gewährleistet werden. Bekannte Veröffentlichungen präferieren den arteriellen mikrochirurgischen Anschluss über die A. thyroidea superior. Aus unserer Sicht ergibt sich der Vorteil der oben genannten arteriellen Anschlüsse in einer geringeren Komplikationsrate, sofern die Lappenplastik nach kranial gelegt und das Stielgefäß nach kaudal an die A. lingualis oder A. facilias angeschlossen wird (Abb. 4).
Für Rekonstruktionen im Larynxbereich ist die A. thyroidea superior weiterhin das Gefäß der ersten Wahl. Venös wird eine End-zu-Seit-Anastomose auf die V. jugularis interna präferiert (73 % der Fälle). Hierbei handelt es sich um eine sehr schnelle und komplikationsarme Möglichkeit.
Eine multidisziplinäre Zusammenarbeit kann die Liegedauer des Patienten deutlich verkürzen. Die Dauer des stationären Aufenthaltes lag im Falle dieser Studie im Durchschnitt bei 19 Tagen (2–74 Tage). Die Grenzwerte der Liegedauer lassen sich wie folgt erklären: Zwei Tage bedeutet, dass der Patient nach der Operation verstarb. Bei einer Liegedauer von 74 Tage traten weitreichende Komplikationen auf.

_„Komplikationen gilt es zu diskutieren, um diese in der Zukunft zu reduzieren"

Komplikationen	Prozent
Hämatome	5,5 %
Lappenverlust (komplett)	5 %
Lappenverlust (partiell)	4 %
Abszesse und Fisteln	2 %
Wundheilungsstörungen	1,5 %
Nekrose des Hauttransplantates	4 %

Tab. 1_ Komplikationen nach freier mikrovaskulärer Gewebetransplantation im Kopf-Hals-Bereich.

Klassische Komplikationen, wie das postoperative Hämatom, Wundheilungsstörungen oder auch Abszesse traten entsprechend der Literatur in geringem Maße auf (siehe Tab. 1). Entscheidend sind die Komplikationen, die eine Revisionsoperation zur Folge haben. Ein partieller Lappenverlust stellt solange kein Problem dar, wie der zu deckende Bereich nicht eingeschlossen ist. Geht jedoch die Lappenplastik im Bereich der Notwendigkeit der Deckung zugrunde, so ist ggf. eine alternative Lappenplastik indiziert. Sofern retrospektiv betrachtet rezidivierende Lappenverluste auftreten, muss das intraoperative Treatment der Lappenplastik neu diskutiert werden. Wundheilungsstörungen können und konnten zumeist konservativ behandelt werden. Eine Wundheilungsstörung ist definiert durch einen fehlenden Wundverschluss nach sechs Wochen. Die genannten Prozentangaben dieser Studie entsprechen in etwa den Angaben aktueller Literatur, da multimorbide, vorbestrahlte und voroperierte Patienten in diese Studie eingeschlossen wurden.
Zusammengefasst traten einige schwere Komplikationen im Empfängerbereich auf. In 0,7 % (Literatur 0,5–1,2 %) kam es zu einem tödlichen Verlauf postoperativ. In 18 % der Komplikationen war eine Revisionsoperation notwendig aufgrund einer fulminanten arteriellen Blutung (Literatur: 7–39 %). Zu einem vollständigen Lappenverlust kam es in 5 % (Literatur: 0,8–9 %) der Fälle. Spendergebietskomplikationen waren insgesamt in etwa 6,5 % (1,6–8 % Literatur) zu verzeichnen, d.h. in diesen Fällen musste ein Sekundäreingriff durchgeführt werden.

_Fazit

Für Defektrekonstruktionen im Mundhöhlen-/Pharynxbereich stellt die Radialis-Lappenplastik das Transplantat der ersten Wahl dar. Sofern eine epifasziale Hebung mit Vollhauttransplantat und adäquater Nachbehandlung durchgeführt wird, können sehr gute ästhetische Ergebnisse des Spendergebietes erreicht werden. Die Radialis-Lappenplastik ist dünn, konstant gut perfundiert und anpassungsfähig. Der lange Gefäßstiel erleichtert dem Operateur die Rekonstruktion. In Relation zur Defektgröße kann eine geringe Komplikationsrate und verkürzte Hospitalisationsdauer erreicht werden. Standardisierte „Multicenter-Follow-up-Studien" müssen Anwendung finden, um Differenzialindikationen für die Lappenplastiken herauszuarbeiten und um Komplikationen minimieren zu können._

_Kontakt

face

Universitätsklinikum Essen, Universität Duisburg-Essen
Hufelandstraße 55, 45147 Essen

Dr. Benjamin Gehl
Prof. Dr. Robert Hierner
Plastische, Rekonstruktive, Ästhetische und Handchirurgie, Zentrum für Interdisziplinäre Rekonstruktive Chirurgie, Replantation, Mikrochirurgie, Körperformung, Narbentherapie und Verbrennung
Tel.: 02 01/7 23 13 39
Fax: 02 01/7 23 59 36
E-Mail: robert.hierner@uk-essen.de

Prof. Dr. Thomas Hoffmann
Dr. Stefan Mattheis
Nina Dominas
Prof. Dr. Stephan Lang
Universitätsklinik für Hals-Nasen-Ohrenheilkunde
Tel.: 02 01/7 23 24 81
Fax: 02 01/7 23 59 03
E-Mail: hno.info@uk-essen.de

ANZEIGE

INTENSIVE
COMPREHENSIVE
INDIVIDUAL

COURSES
2012

MAXILLOFACIAL SURGERY

12. – 14. Januar
„Orthognathic Surgery: Monomaxillary & Bimaxillary Corrections"
Faculty: Prof. Dr. Dr. H. Eufinger
Recklinghausen
Knappschaftskrankenhaus

10. – 12. Februar
„Orthognathic- & Reconstructive Surgery"
(incl. Flap-Technique & Implantology Hands-on Workshop)
Faculty: Prof. Dr. Dr. Dr. h.c. Berthold H. Hell
Siegen
Ev. Jung-Stilling-Krankenhaus

Weitere Informationen und Anmeldung unter:
http://courses.medicon.de

Medicon Instrumente
the art of surgery

Medicon eG
Gänsäcker 15 · D-78532 Tuttlingen
Tel.: +49 (0) 74 62 / 20 09-0
Fax: +49 (0) 74 62 / 20 09-50
Internet: www.medicon.de