

# Die chirurgische Differenzierung der Brauenptosis

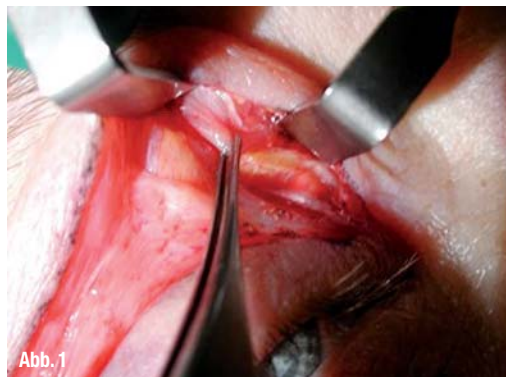
**Autoren** Dr. med. Christian Kreutzer, Prof. Dr. Wolfgang Gubisch

**Die chirurgische Korrektur** der Brauenptosis ist wesentlicher Bestandteil der operativen frontotemporalen Verjüngungsmaßnahmen.

Erste Veröffentlichungen zu diesem Thema gehen auf Passot im Jahr 1919 zurück.

Dieser verwendete verschiedenartige spindelförmige Hautexzisionen, um die abgesunkene Braue anzuheben. Im Laufe der letzten Jahrzehnte wurden weitere Techniken entwickelt, von denen die aus unserer Sicht wichtig in dieser Arbeit vorgestellt werden.

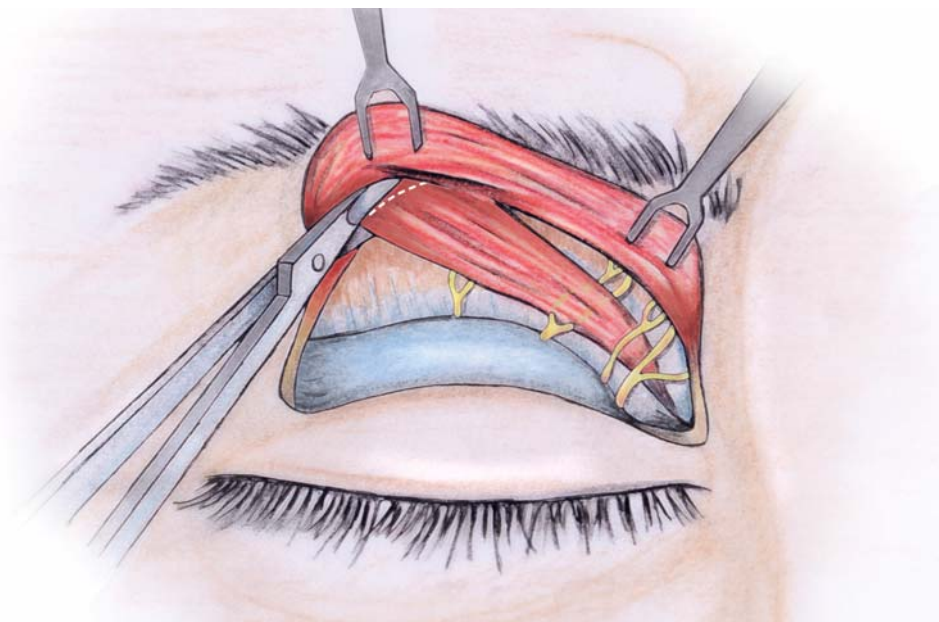
Die Periorbitalregion beeinflusst das Aussehen gerade in Bezug auf das Alter eines Menschen wesentlich. Stirn- und Periorbitalfalten – sog. Krähenfüße, Glabella-, Zornesfalten und -furchen sowie Absinken der Brauen besonders im lateralen Anteil sind Alters-Stigmata. Ein Absinken der Brauen hat bei Einschränkung des Gesichtsfeldes nicht nur kosmetische, sondern auch funktionelle Auswirkungen. Die Ptosis der Brauen tritt infolge von Involutionsprozessen und durch die Einwirkung der Gravitationskräfte auf. Die Brauen sinken unter die normale Position ab und verursachen konsekutiv ein Anschoppen der Oberlidhaut. Als weitere Ursachen



**Abb. 1** Transpalpebrale partielle Musculus corrugator-Resektion.

kommen eine Facialisparese, Tumore, iatrogene Verletzungen des Stirnastes des Nervus facialis oder andersartige Traumafolgen infrage.

Der Wunsch nach einem frischeren, jüngeren Aussehen ist häufig Triebfeder einer Vorstellung der Patienten beim Plastischen Chirurgen. Die meisten Patienten stellen sich mit der Frage nach einer Oberlidkorrektur in der Sprechstunde vor. Bei genauer Betrachtung des Patienten ist häufig die Brauenregion so stark abgesunken, dass der Oberlidhautüberschuss sekundär ist.



**Abb. 2** Durchtrennung des Musculus corrugator supercilii.

**Abb. 2**

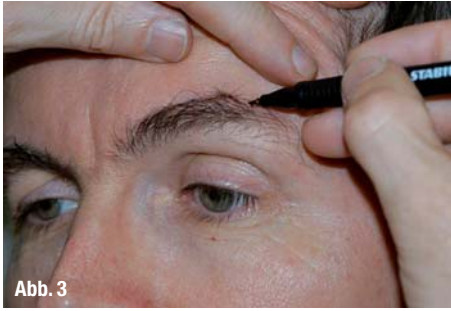

Abb. 3

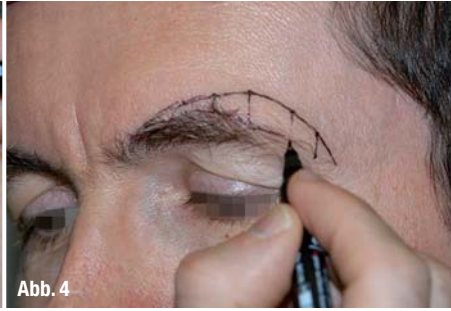

Abb. 4

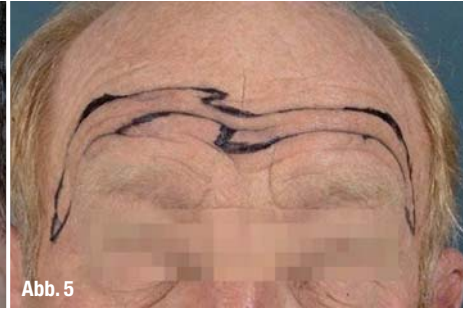

Abb. 5

**Abb. 3 und 4\_** Anzeichnen direktes Brauenlift.

**Abb. 5\_** Anzeichnung Midforeheadlift.

Die im Laufe der Jahre abgesunkene Braue wird durch willkürlichen Einsatz der Frontalermuskulatur in angehobener Position gehalten. Durch den erhöhten Muskeltonus kann die Falten- und Furchenbildung der Stirnhaut erheblich gesteigert sein. Im Gegensatz zu den mittleren zwei Dritteln der Braue gibt es im lateralen Drittel keine tiefen strukturellen periostalen Anheftungen. Aus diesem Grunde kommt es sehr häufig vor allem zu einer temporalen Brauentptosis. Als Folge dieser anatomischen Beschaffenheit ist bei einer stark ausgeprägten temporalen Brauentptosis nicht selten eine sekundäre Dermatochalasis mit Anschoppen der Oberlidhaut ohne stark ausgeprägte mediale Brauentptosis zu beobachten.

Trotz fehlender objektiver statistischer Daten finden sich in unserer klinischen Praxis nahezu bei jedem Patienten, der sich aufgrund einer Dermatochalasis der Oberlider vorstellt, eine mehr oder weniger stark ausgeprägte Brauentptosis. Der Einfluss der Brauentptosis auf die Dermatochalasis lässt sich durch moderates Anheben der Brauen in aufrechter Ruheposition ermitteln. Die Brauentptosis findet sich sogar nicht selten schon bei Patienten im Alter ab Mitte 20 bei konstitutionell bedingter starker mimischer Aktivität der Corrugator-, Depressor supercillii-, Procerus- und Orbicularis oculi-Muskulatur.

Eine objektiv feststellbare optimale Brauenposition gibt es nicht. Von den meisten Menschen als attraktiv empfunden wird eine Braue, die sich in Höhe des medialen Orbitabogens voll zeigt, zentral allenfalls leicht über dem Orbitabogen liegt und nach lateral über den Orbitabogen ansteigt.

Präoperativ ist zu analysieren, was den Patienten stört, welche Wünsche und Vorstellungen er/sie hat

und ob diese aus Sicht des Operateurs auch operativ umsetzbar sind.

Bei der körperlichen Untersuchung des Patienten sind Braue und Oberlid daher untrennbar voneinander zu beurteilen. Zunächst ist die exakte Ruheposition der Braue zu ermitteln: Der Patient sitzt mit geschlossenen Augen in entspannter Position. Nach ca. 15–20 Sekunden sind die Augen nur so weit zu öffnen, dass der Patient mit nach vorne gerichtetem Blick schaut, ohne durch Einsatz der Muskulatur die Brauen anzuheben. In diesem Zustand sind Form und Ruheposition der Brauen in Relation zu den darunterliegenden Supraorbitalbögen optimal zu beurteilen. Neben optischen Kriterien ist die Palpation Untersuchungsmethode der Wahl. Das Brauenfett (ROOF, Retro Orbicularis Oculi Fett), das dem Orbitabogen aufliegt, ist ebenso Involutionsprozessen ausgesetzt und sinkt ab. Dies verursacht einen Druck auf das Oberlid. Dieser Zustand liegt bei der Mehrzahl der Patienten als Hinweis für die Notwendigkeit zur Brauenreposition vor. Wenn dieser Zustand übersehen wird, wird allzu häufig nur eine Oberlidblepharoplastik durchgeführt. Durch Resektion der scheinbar überschüssigen Haut am Oberlid wird die Braue weiter nach unten gezogen. Eine Verkleinerung des Raumes zwischen lateralem Kanthus und Lidfurche sowie Lidfurche und Braue und damit ein unnatürliches Erscheinungsbild ist die Folge.

Daher sollte anhand der Analyse der pathologischen Veränderungen der verschiedenen anatomischen Strukturen ein individuelles chirurgisches Therapiekonzept erstellt werden.

Manche Autoren führen auch eine Anhebung der Brauen simultan mit einer Oberlidkorrektur durch. Dies hat allerdings den Nachteil, dass die Oberlid-

**Abb. 6\_** Temporallift mit subkutaner Präparationsebene.

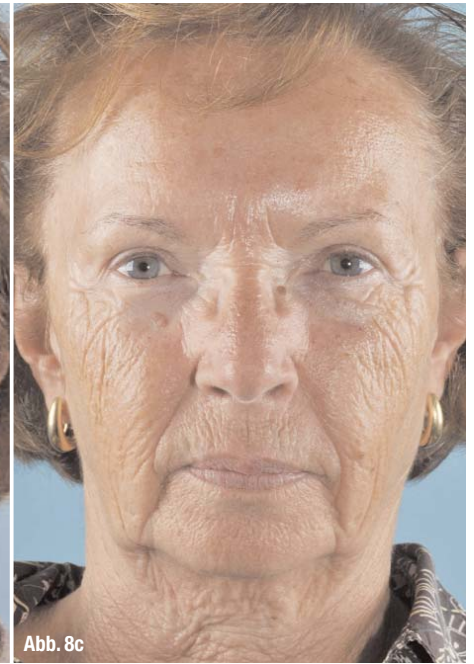
**Abb. 7\_** Resektion des Hautüberschusses nach subkutaner Präparation.

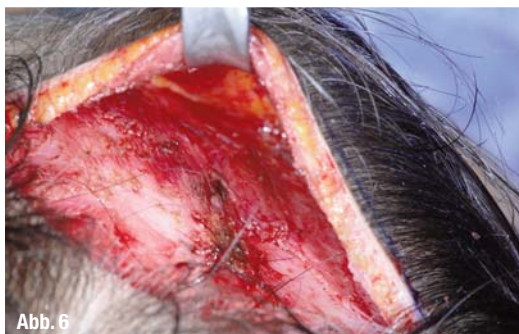

Abb. 6

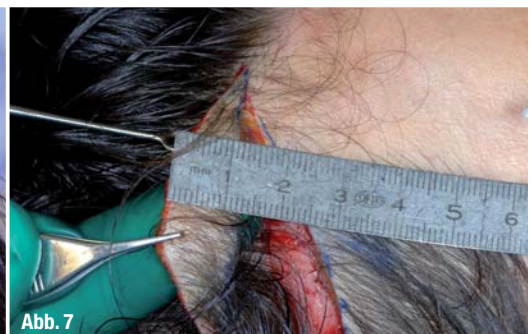

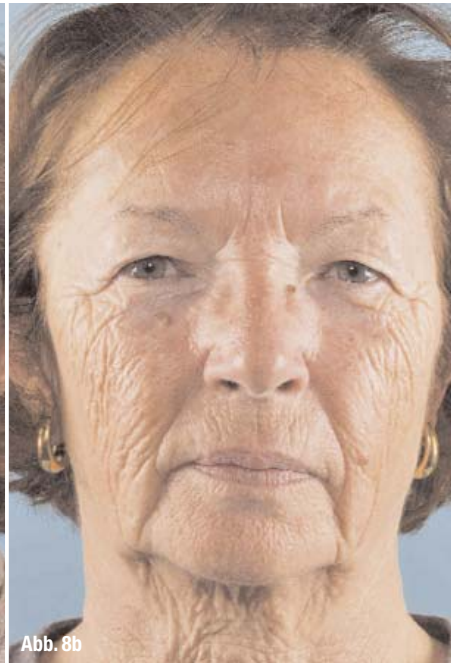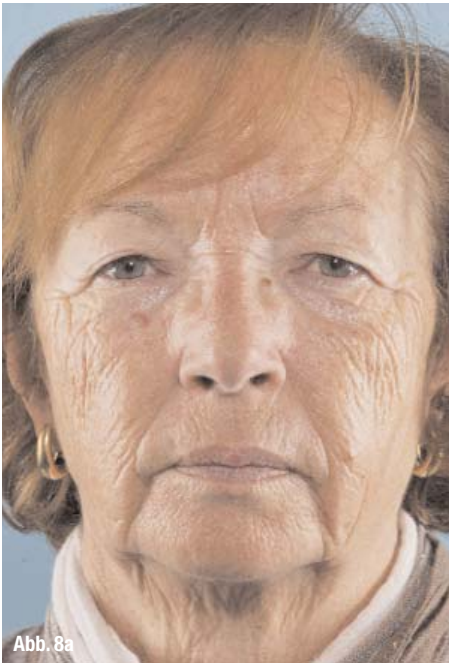Abb. 7



korrektur nach bereits erfolgter Infiltration der Brauen nicht so präzise vorzunehmen ist wie bei getrennt durchgeführten Eingriffen. Die Brauanhebung kann entweder direkt oder über Anhebung der Frontotemporalregion erfolgen.

### Transpalpebrale Brauenpexie/ transpalpebrale Muskelresektion

Einen eher geringen therapeutischen Effekt hat eine sog. transpalpebrale Browpexie, die eher prophylak-

tisch zur Vermeidung eines Absinkens der Braue durchgeführt wird. Dabei wird über den Schnitt im Bereich des Oberlides eine pexierende Naht der Braue mitsamt M. orbicularis oculi im lateralen Drittel an das Periost des kranialen Orbitarandes gelegt. Das Fettpolster (ROOF) wird dabei ebenfalls wieder in Position gebracht. Als Nachteil sind das Auftreten von Schmerzen durch die Periostfixation und die Unbeweglichkeit der fixierten Braue zu nennen. Auch die transpalpebrale Muskelresektion kann nicht als eigentliche Technik zum Anheben der Braue

**Abb. 8a\_** 70 Jahre alte Patientin mit Dermatochalasis der Oberlider sowie Absinken der Brauen, präoperativ.

**Abb. 8b\_** Zustand nach lateralem Schläfenlift.


**Abb. 8c\_** Postoperativ nach Oberlidblepharoplastik mit Hautstraffung, Orbicularis-Plastik, Septumstraffung, Resektion des Fettgewebes in sämtlichen drei Kompartimenten, transpalpebraler partieller Resektion der Musculi corrugator und depressor supercilii sowie freiem Fetttransplantat ca. sechs Wochen nach Schläfenlift

**Abb. 9a\_** 57 Jahre alter Patient mit ausgeprägter Ptosis der Brauen bei gleichzeitiger Blepharochalasis.

**Abb. 9b\_** Status post lateralem Browlift und OL-Blepharoplastik in einem Eingriff in Abkehr vom üblichen Vorgehen auf explizierten Wunsch des Patienten.



**Abb. 10a** 71 Jahre alter Patient.  
**Abb. 10b** Z.n. Midforehead-/Low  
Temporallift in Kombination mit  
extended SMAS Facelift.



verwendet werden. Sie wirkt als supportive Maßnahme eher langfristig mit einem verminderten Absinken der medialen Braue und hilft vor allem auch die Zornesfalten zu mindern. Dabei werden der M. corrugator und depressor supercilii über den transpalpebralen Zugang aufgesucht. Bei der Präparation ist auf den Verlauf der supraorbitalen und supratrochlearen Gefäß-Nerven-Stränge zu achten. Der Muskel wird frei präpariert und partiell reseziert. Es empfiehlt sich daraufhin die Interposition eines Fetttransplantates, um einer Eindellung vorzubeugen. Häufig kann diese Operation auch Migränepatienten zu einer erheblichen Verbesserung ihrer Beschwerden verhelfen. Ob diese Prozedur im Einzelfall Erfolg versprechend ist, kann eine vorherige Botulinumtoxin-Injektion zeigen.

### Direktes Brauenlift

Die Anhebung der lateralen Braue wird bei dieser Technik durch eine direkte sichelförmige Hautexzision über dem lateralen Anteil der Braue vorgenommen. Diese Methode wurde bereits 1919 durch den Franzosen R. Passot beschrieben. Entscheidend für den Erfolg dieser Technik ist, dass die Exzision exakt am Rand der Braue erfolgt und dass die Wundränder minutiös adaptiert werden, damit eine möglichst unauffällige Narbe resultiert. Dabei ist darauf zu achten, dass vor allem der laterale Anteil der Braue angehoben wird, der mediale Anteil sollte in der Regel belassen bleiben.

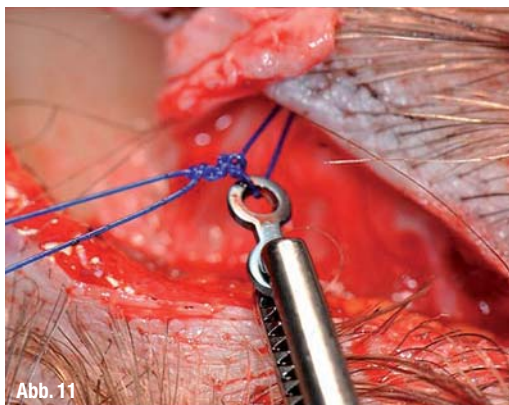
### Midforeheadlift

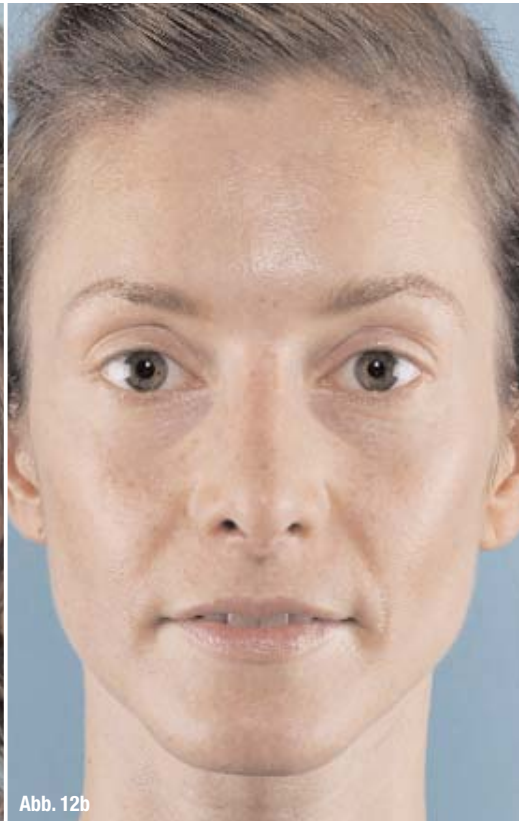Das Midforeheadlift ist vor allem dann angezeigt, wenn eine hohe Stirn mit tiefen Stirnfalten besteht. Dann wird durch Exzision eines Hautstreifens zwischen zwei Stirnfalten eine direkte Anhebung der Brauen möglich. Entscheidend ist auch hier, dass die Wundränder sehr exakt adaptiert werden, sodass die Narbe nach kurzer Zeit lediglich noch als schmaler Strich zu erkennen ist.

### Praetrichiales Lift

Wenn man Narben im sichtbaren Bereich der Stirn vermeiden will, so kommt ggf. ein praetrichiales Stirnlift infrage. Der Effekt der Anhebung der Brauen ist dabei am größten, wenn man subkutan vorgeht – wie schon von Montandon nachgewiesen wurde. Diese Technik

**Abb. 11** Fixierung der subperiostal angehobenen Stirn mit nicht resorbierbarem Nahtmaterial und 2-Loch-Mini-Platte, die dann noch mit Schraube an die Tabula externa fixiert wird.





**Abb. 12a**\_ 34 Jahre alte Patientin mit diskreter Brauenptosis.  
**Abb. 12b**\_ Zustand nach endoskopisch assistiertem Stirnlift.

bietet sich vor allem bei einer sehr hohen Stirn an. Alternativ zur subkutanen Präparation kann man auch einen subperiostalen Zugang wählen und im Bereich des Supraorbitalbogens dann das Periost durchtrennen, damit die Braue frei wird und angehoben werden kann.

### **\_Temporallift**

Das von Fogli 2003 veröffentlichte Temporallift hat sich bei uns nicht bewährt, weil die Fixation der durchtrennten Galea keine stabile Verankerung zulässt. Vielmehr bevorzugen wir auch bei einem Temporallift die subkutane Präparationsebene, da wir hierbei gleichzeitig die Krähenfüße lateral verbessern können.

Das coronale Lift hat aufgrund seiner Invasivität, dem häufig auftretenden Haarausfall und der unumgehbar zum mindesten temporären Desensibilisierung großer Teile der Kopfhaut aus unserer Sicht seine Daseinsberechtigung verloren.

### **\_Endoskopisch assistiertes Stirnlift**

Bei niedriger bis mittelhoher Stirn wenden wir das endoskopisch assistierte Stirnlift an. Dabei wird über 3-5 Inzisionen innerhalb der behaarten Kopfhaut die subperiostale Präparation mit einem Raspatorium durchgeführt. Das starre Endoskop kann dann über die mittige Inzision eingeführt werden. Unter Sicht kann nun die Präparation über die Orbitakante hinaus

und die Durchtrennung des Periosts unter Schonung der Nerven und die Corrugator-Schwächung durchgeführt werden. Zur Fixierung der elevierten Stirn sind unterschiedliche Methoden beschrieben worden, die von Verankerungen direkt in der Tabula externa bis zum Platzieren von resorbierbaren Kunststoffankern (endotine, ultratine, u.a.) reichen. Wir selbst führen seit Jahren die Fixation mit einer Zwei-Loch-Mini-Platte durch, die wir am kaudalen Wundrand mit nicht resorbierbarem Nahtmaterial annähen und dann in idealer Position mit einer 3 mm Schraube in der Tabula externa fixieren.

### **\_Fazit für die Praxis**

Die Brauenposition scheint für die Attraktivität des oberen Gesichtsdrittels von entscheidender Bedeutung zu sein. Eine hohe Augenbraue mit ihrem Maximum im lateralen Drittel wird von den meisten als attraktiv eingeschätzt. Bei einer hohen Stirn kann die Anhebung der Brauen am einfachsten mit einem direkten Browlift oder einem Midforeheadlift erreicht werden. Das subkutane Schläfenlift ist sehr effektiv, kann gleichzeitig die Krähenfüße beseitigen und die Narbe bleibt in den Haaren versteckt.

Nur bei einer niedrigen oder mittelhohen Stirn erscheint ein endoskopisch assistiertes Brauen- oder Stirnlift sinnvoll und Erfolg versprechend. Das endgültige Ergebnis hängt bei jeder Methode von einer detaillierten Analyse und einer sehr sorgfältigen chirurgischen Technik ab.

<b>_Kontakt</b>	<b>face</b>
<p><b>Dr. med. Christian Kreutzer</b>                  Facharzt für Plastische Chirurgie                  E-Mail: Christian.Kreutzer@vinzenz.de</p> <div style="text-align: right; margin-top: 10px;">  </div> <p><b>Prof. Dr. Wolfgang Gubisch</b>                  Ärztlicher Direktor                  Klinik für Plastische Gesichtschirurgie                  Marienhospital Stuttgart                  Böheimstraße 37                  70199 Stuttgart                  www.professor-gubisch.de</p> <div style="text-align: right; margin-top: 10px;">  </div>	