Ästhetik und Funktion kombiniert kieferorthopädisch-kieferchirurgische Behandlung von Klasse II-Dysgnathien mit skelettal tiefem Biss

Autoren_Prof. Dr. med. dent. Nezar Watted, Dr. med. dent. Shadi Gera, Priv.-Doz. Dr. med. Dr. med. dent. Josip Bill, Dr. med. dent. Benjamin Shlomi, Dr. med. dent. Vadim Reiser

_Short-face-Syndrom

Die Diagnose Distalbiss bei skelettal tiefem Biss, der sich auch von extraoral in einem kurzen Untergesicht manifestiert, wird dem Short-face-Syndrom zugeordnet. Die Disharmonie der Gesichtsrelationen zeigt sich in der Gesichtsanalyse: Das skelettale Untergesicht und dementsprechend das vertikale Weichteilprofil weisen ein Defizit in Relation zum Mittelgesicht auf (Abb. 1 a–c).[3, 4, 5, 8, 9, 22-25, 32, 51] Zu den extraoralen Symptomen des Short-face-Syndroms gehören ein kurzes Untergesicht, ein prominentes Kinn und vertiefte Supramentalfalte (Abb. 1a–c). Dieses kurze Untergesicht ist durch die anteriore Rotation des Unterkiefers verursacht, die zu einer Verkleinerung des Interbasenwinkels (skelettal tiefer Biss) führt. Die anteriore Rotation des Unterkiefers ist meistens mit einem kleinen Gonionwinkel verbunden. Folge des kurzen Untergesichtes ist in der Regel ein vergrößertes Verhältnis zwischen der posterioren und der anterioren Gesichtshöhe – PFH/AFH. Es besteht eine skelettale und Weichteildisharmonie zwischen dem Ober- und Untergesicht. Als intraorale Befunde erkennt man distale

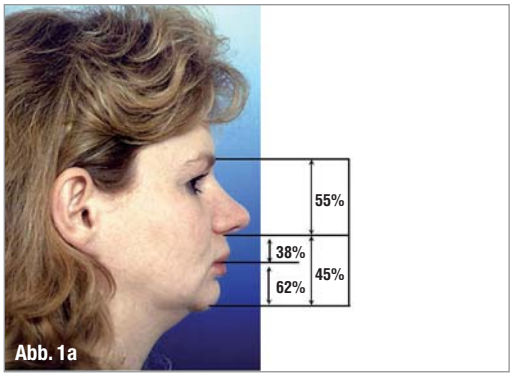

Abb. 1a

Okklusionsverhältnisse, einen tiefen Biss, den Hochstand der Unterkieferfront und eine verstärkte Spee'sche Kurve.

Neben den Wünschen der Patienten muss der Kieferorthopäde aber ein Behandlungsziel festlegen, das sowohl ästhetischen als auch funktionellen Belangen gerecht wird. So muss z.B. eine rein okklusionsorientierte Therapie nicht unbedingt mit einem fazialästhetisch befriedigenden Ergebnis verbunden sein und umgekehrt. Eine umfassende Gesichtsanalyse ist somit der Schlüssel für ein

Abb. 1a–c_ a) Fotostataufnahme von lateral einer Patientin mit Klasse II-Dysgnathie, „Short-face-Syndrom", kurzes Untergesicht, vertiefte Supramentalfalte mit aufgerollter Unterlippe und prominentes Kinn.
b) Die Fernröntgenaufnahme zeigt die disharmonische skelettale Einteilung in der Vertikalen. Das Untergesicht zeigt ein Defizit von 10 % in Relation zum Obergesicht.
c) Disharmonische Weichteileinteilung in der Vertikalen. Das Untergesicht zeigt ein Defizit von 10 % in Relation zum Obergesicht. Ebenso liegt eine Disharmonie bei der Einteilung des Untergesichtes vor.

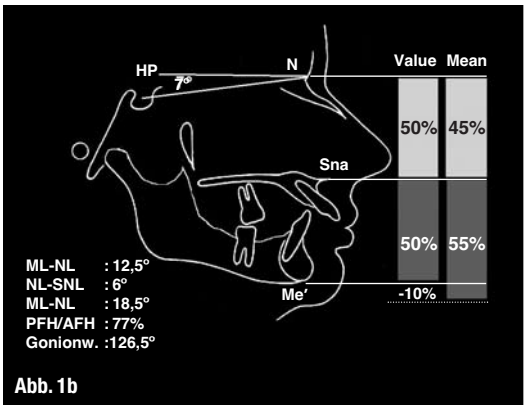

Abb. 1b

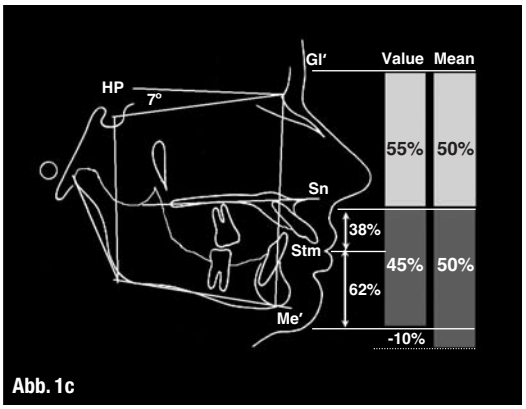

Abb. 1c

Abb. 2a-c_ Fotostataufnahme von frontal (a), lateral (b) und Lachaufnahme (c) einer Klasse II-Patientin mit kurzem Untergesicht, vertiefter Supramentalfalte mit aufgerollter Unterlippe und prominentem Kinn.

optimales Behandlungsergebnis, da der Patient das Behandlungsergebnis vorwiegend über sein verändertes äußeres Erscheinungsbild beurteilt.[1, 7, 10, 19, 26, 29, 30, 31, 40, 42, 43, 50] Grundlagen der Harmonie der Weichteilrelation ist zumeist eine gewisse Harmonie im skelettalen Bereich, deren Analyse 1958 von Burstone[8] beschrieben und 1980 von Legan und Burstone[32] modifiziert wurde.

_Klinische Umsetzung

Diagnose und Problemdarstellung

Die Patientin stellte sich im Alter von 21 Jahren auf eigene Veranlassung vor. Sie klagte über die ästhetische Beeinträchtigung durch die Stellung ihrer Oberkieferfrontzähne und die gestauchte Untergesichtspartie.

Abb.3 a–e_ Die intraoralen Aufnahmen der Patientin zeigen eine Klasse II/2-Okklusion, einen tiefen Biss und Zahnfehlstellungen.

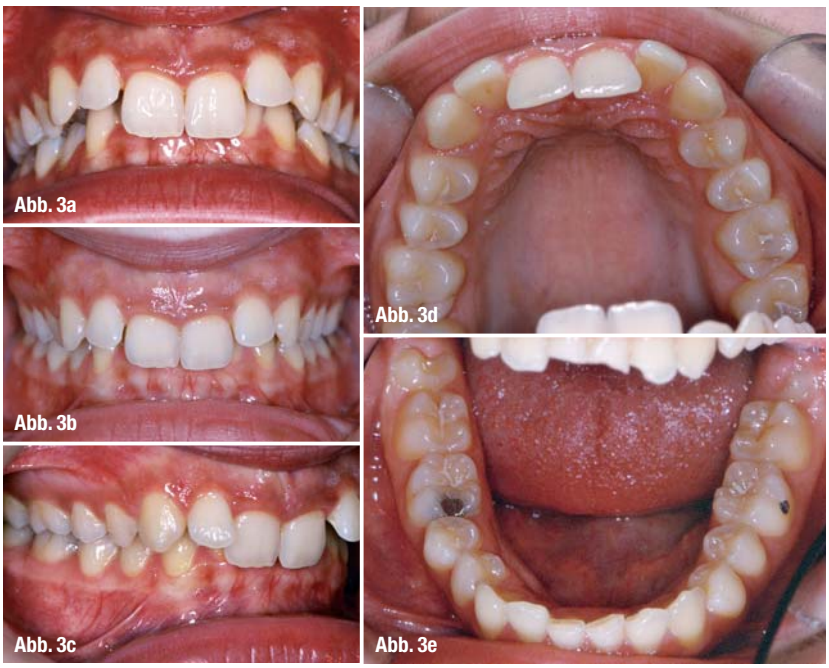

Die Fotostataufnahmen (Abb. 2a–c) zeigen ein leichtes Vorgesicht schräg nach vorne, ein prominentes Kinn mit vertiefter Supramentalfalte und im Vergleich zum Mittelgesicht (Gl'-Sn) ein kurzes Untergesicht (Sn-Me'). Diese Symptome mit der dazugehörenden Untergesichtskonkavität führen zu einer optischen „Alterung" des Gesichtes. Bei der Funktionsanalyse wurde ein leichter Zwangbiss nach dorsal festgestellt, der durch die Steilstellung der Oberkieferfront verursacht war.

Es lag weiterhin eine Angle-Klasse II/2-Dysgnathie, Mittellinienabweichung nach links und ein tiefer Biss mit Einbiss in die Gaumenschleimhaut vor. Die Unterkieferfront stand nahezu achsengerecht. Außerdem bestand ein geringer Engstand in der Unterkiefer- und Oberkieferfront. Beide Fronten waren im Hochstand, was sich in einem Niveauunterschied durch die ausgeprägte Spee'sche Kurve im Unterkiefer äußerte. Eine Breitendiskripanz zwischen dem Oberkiefer- und Unterkeiferzahnbogen war festzustellen (Abb. 3a–e).

Die kephalometrischen Parameter lassen außer der distobasalen Kieferrelation einen kleinen Kieferwinkel (Gonionwinkel = 116°) und Interbasenwinkel (ML-NL = 16°) erkennen; der verkleinerte Interbasenwinkel war durch die anteriore Rotation des Unterkiefers (ML-SNL = 23°) bedingt, die Relation von hinterer zu vorderer Gesichtshöhe (PFH/AFH = 74 %) war vergrößert. Es bestand eine skelettale und Weichteildisharmonie zwischen dem Ober- und Untergesicht, das skelettale Untergesicht (Sna-Me) betrug 52 % statt 55 %; hinzu kam die ausgeprägte Kinnprominenz (Abb. 4a und b, Tabelle I, Tabelle II).

Therapeutisches Vorgehen

Die Behandlung erfolgte nach dem an der Würzburger Zahnklinik üblichen Vorgehen bei kombiniert kieferorthopädisch-kieferchirurgischen Fällen[48, 49] Der Therapieablauf besteht aus vier Phasen:

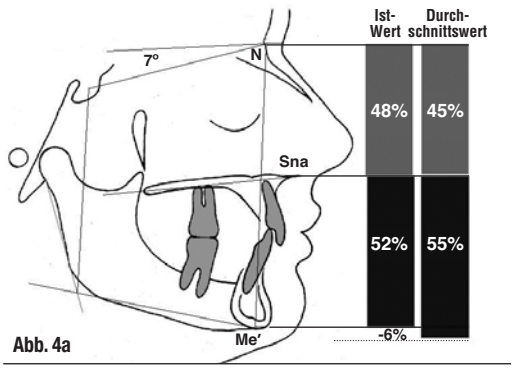

Abb. 4a

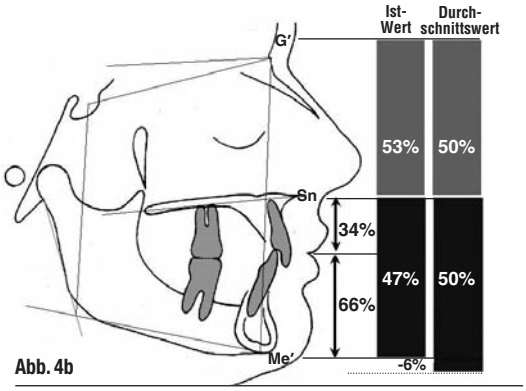

Abb. 4b

Abb. 4a und b_ a) Die Fernröntgenaufnahme zeigt die disharmonische skelettale Einteilung in der Vertikalen. Das Untergesicht zeigt ein Defizit von 6 % in Relation zum Obergesicht. Restliche Daten sind von der Tabelle III und IV
b) Disharmonische Weichteileinteilung in der Vertikalen. Das Untergesicht zeigt ein Defizit von 6 % in Relation zum Obergesicht.

I) Präoperative Maßnahmen und orthodontische Vorbereitung
1) „Schienentherapie" zur Ermittlung der physiologischen Kondylenposition „Zentrik" vor der endgültigen Planung
2) Orthodontie zur Ausformung und Dekompensation der skelettalen Dysgnathie
3) „Schienentherapie" zur Ermittlung der „Zentrik" 4–6 Wochen vor dem operativen Eingriff
II) Kieferchirurgie zur Korrektur der skelettalen Dysgnathie
III) Postoperative Orthodontie zur Feineinstellung der Okklusion
IV) Retention zur Sicherung des ereichten Ergebnisses

I) Präoperative Maßnahmen und orthodontische Vorbereitung
1) „Schienentherapie":
Erwachsene Dysgnathie-Patienten, auch solche mit Short-face-Syndrom, haben gelegentlich Kiefergelenkprobleme. Zur Behandlung dieser Probleme und zur Bestimmung der physiologischen Kondylenposition, die für die endgültige Behandlungsplanung von Bedeutung ist, wurde vor Beginn der orthodontischen Behandlung eine Aufbissschiene eingesetzt.[52–57]

2) Orthodontische Vorbereitung
Die orthodontische Vorbereitung erfolgte nach dem Prinzip für die Behandlung eines Short-face-Syndromes. Die Zahnbögen wurden ausgeformt und die dentale Kompensation der skelettalen Dysgnathie aufgehoben. Besonderer Wert wurde auf die transversalen Verhältnisse im Bereich der Eckzähne gelegt, sodass bei der operativen Vorverlagerung kein Frühkontakt entsteht, der den Unterkiefer nach dorsal verdrängt. Bei der Patientin, und wie bei den Klasse II-Dysgnathien zu erwarten ist, weist der Oberkieferzahnbogen im Vergleich zum Unterkieferzahnbogen ein Defizit in der Transversalen auf. Die Korrektur dieser Diskrepanz durch die transversale

Abb. 5a–d_ Die klinische Situation nach der orthodontischen Vorbereitung bei der Patientin, der tiefe Biss (d) und die Spee'sche Kurve sind weitgehend unverändert geblieben.

Abb. 5a

Abb. 5b

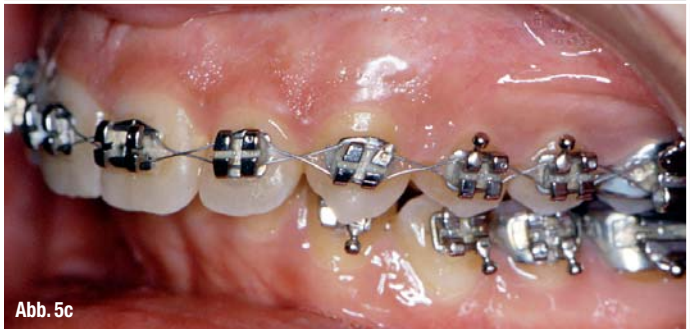
Abb. 5c

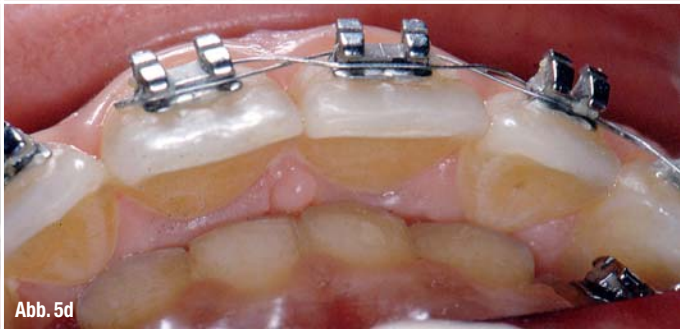
Abb. 5d

Abb. 6_ Chirurgisch bedingter lateral offener Biss durch die posteriore Rotation des Unterkiefersegmentes.

Erweiterung des Oberkieferzahnbogens kann erschwert bis unmöglich sein, wenn eine gesicherte Okklusion vorliegt. Deshalb war die Entkopplung der Okklusion durch den Einsatz eines Aufbisses wie bei diesem Fall häufig indiziert. Wichtig war, dass der Unterkieferzahnbogen nicht nivelliert wurde, d.h. die Spee'sche Kurve und der tiefe Biss blieb bestehen (Abb. 5a–d). Hierzu wurden in die Bögen entsprechende Biegungen eingearbeitet.

3) „Schienentherapie":
Nach Abschluss der orthodontischen Vorbereitung wurde nochmals eine Schiene für die Dauer von 4–6 Wochen eingesetzt, zur Ermittlung der Kondylenzentrik. Ziel war die Registrierung der Kiefergelenke in ihrer physiologischen Position (Zentrik).[52–55]

II) Kieferchirurgie zur Korrektur der skelettalen Dysgnathie
Die operative Unterkiefervorverlagerung wurde mittels sagittaler Spaltung nach Obwegeser-Dal Pont durchgeführt.[17, 18, 37, 38, 39] Die zentrische Kondylenpositionierung während der Dysgnathieoperation ist in der Würzburger Klinik ein standardisiertes Verfahren zur Aufrechterhaltung der räumlich korrekten Stellung der Kondylen.[21, 33, 34, 36, 44]

III) Postoperative Orthodontie zur Feineinstellung der Okklusion
In Folge der intraoperativ durchgeführten posterioren Rotation des Unterkiefersegments bei 3-Punkt-Abstützung ist ein seitlich offener Biss entstanden, der schnellstmöglich geschlossen werden sollte (Abb. 6).
Entsprechend wurde nur wenige Tage (i.d.R. 4. postoperativer Tag) nach der Operation die postchirurgische orthodontische Behandlungsphase begonnen: Ziel war das Schließen des seitlich offenen Bisses ohne Verlust an skelettaler Höhe, mit gleichzeitiger Stabilisierung und Feineinstellung der Okklusion.

IV) Retention zur Sicherung des eriechten Ergebnisses
Um die Muskulatur in ihrer Adaption an die neue Lage zu unterstützen, wurde als Retentionsgerät ein funktionskieferorthopädisches Gerät (z.B. Bionator) eingegliedert.
Zur Stabilisierung der dentalen Situation empfiehlt sich vor allem bei Patienten mit prätherapeutisch ausgeprägten Zahnfehlstellungen zusätzlich zu dem bimaxillären Gerät ein 3-3 geklebter Retainer.

_Ergebnis

Intraoral:
Die intraoralen Aufnahmen zeigen eine Klasse I-Okklusion mit einer stabilen Verzahnung und harmonische Zahnbögen (Abb. 7a–e).

Extraoral:
Folge der skelettalen Veränderungen sind entsprechende Änderungen im Weichteilprofil. Die extraoralen Abbildungen (Abb. 8a–c) zeigen die erreichte Verlängerung des Untergesichtes, die zu einer Harmonisierung der vertikalen Einteilung geführt haben, ohne die Kinnprominenz zu verstärken. Durch die erreichte posteriore Rotation kam es weiterhin zur angestrebten Entspannung der Supramentalfalte.

Kephalometrisch:
Durch die chirurgisch bedingte posteriore Rotation des zahntragenden Segmentes wurde der Kieferwinkel (Gonion-<) um 7,5° vergrößert. Dies führte zu einer Vergrößerung der Mandibularebene (ML-NSL = 29,5°) und des Interbasenwinkels (ML-NL = 22,5°). Als Folge dieser posterioren Rotation wurden das skelettale Ober- und Untergesicht (N-Sna : Sna-Me oder UFH : LFH = 45 % : 55 %) harmonisiert. Die Verlängerung des Untergesichtes hat eine Vergrößerung der anterioren Gesichtshöhe mit sich gebracht, sodass das Verhältnis zwischen posteriorer und anteriorer Gesichtshöhe harmonischer geworden ist

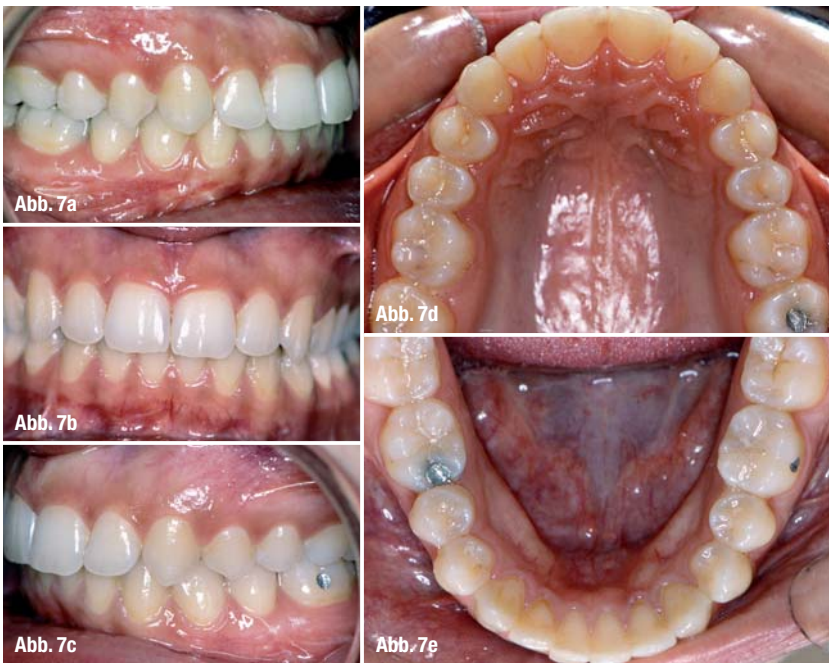

Abb. 7a–e_ Okklusion nach Behandlungsende, es liegt eine neutrale stabile Okklusion vor, beide Zahnbögen sind harmonisch.

Abb. 8a

Abb. 8b

Abb. 8c

Abb. 8a–c_ Das Behandlungsergebnis von extraoral. Die Sagittale wurde korrigiert ohne die Kinnprominenz zu verstärken, gleichzeitig wurden die vertikalen Verhältnisse harmonisiert. Eine Entspannung der Supramentalfalte ist eingetreten.

(PFH/AFH = 65 %). Die ventrale Verlagerung des Pogonions (Pg-Punkt) bei der Korrekur der Dysgnathie in der Sagittalen erfuhr nur eine geringfügige Veränderung, was sich in der vergleichsweise kleinen Vergrößerung des SN-Pg-Winkels (78,5°) manifestiert. Die Überlagerung der Fernröntgenaufnahmen vor und nach der Behandlung zeigen den Effekt der beschriebenen Behandlungskonzepte in der Sagittalen und Vertikalen. Durch die operative Rotation nach posterior kam eine labiale Neigung der Unterkieferfront zustande (Tabelle I, Tabelle II).

_Zusammenfassung

Der Artikel beschreibt eine mögliche Vorgehensweise im Rahmen einer kombiniert kieferorthopädisch-kieferchirurgischen Behandlung von Patienten, die dem Short-face-Syndrom (Klasse II, skelettal tiefer Biss und kurzem Untergesicht) zuzuordnen sind. Dieses Verfahren, bei dem bewusst auf das präoperative Nivellieren des Unterkieferzahnbogens verzichtet wird, ermöglicht ein ansprechenderes ästhetisches Behandlungsergebnis, da neben der Vorverlagerung des Unterkiefers auch eine Verlängerung des Untergesichts verwirklicht wird. Da durch die Rotation des anterioren Segments die Muskulatur im Rahmen der Bisshebung in geringerem Ausmaß gestreckt wird als bei einem Verfahren mit reiner Ventraltranslation des anterioren Unterkiefersegments, ist diese Vorgehensweise auch weniger rezidivanfällig._

Tabelle I:
Proportionen der Weichteilstrukturen vor und nach Behandlung der Patientin

Parameter	Mittelwert	vor Behandlung	nach Behandlung
G'-Sn/G'-Me'	50 %	53 %	51 %
Sn-Me'/G'-Me'	50 %	47 %	49 %
Sn-Stms/Stms-Me'	1 : 2	1 : 2	1 : 2
Sn-Li/Li-Me'	1 : 0,9	1 : 0,9	1 : 0,9

Tabelle II: Durchnittswerte bzw. Proportionen skelettaler Strukturen vor und nach Behandlung der Patientin

Parameter	Mittelwert	vor Behandlung	nach Behandlung
ML-SNL	32°	23°	29,5°
NL-SNL	9°	7°	7°
ML-NL	23°	16°	22,5°
Gonion-<	130°	116°	123,5°
SN-Pg	81°	78°	78,5°
PFH/AFH	63 %	74 %	65 %
N-Sna/N-Me	45 %	48 %	45 %
Sna-Me/N-Me	55 %	52 %	55 %

_Kontakt

face

Prof. Dr. med. dent. Nezar Watted
Center for Dentistry, Research and Aesthetics
Chawarezmi Street 1
P. o. box 1340
30091 Jatt, Israel
E-Mail:
nezar.watted@gmx.net

Literaturliste Autor