

Kieferrekonstruktion unter Verwendung von präformierten Fibulatransplantaten mit osseointegrierten dentalen Implantaten

Autor Priv.-Doz. Dr. med. Dr. med. dent. Claude Jaquiéry

Einleitung

Durch Einführung mikrochirurgischer Techniken hat sich die Rekonstruktion von größeren knöchernen segmentalen Defekten in der Kiefer- und Gesichtschirurgie zu einem verlässlichen chirurgischen Verfahren entwickelt. Folgende Indikationen sind dabei besonders hervorzuheben: (i) größere segmentale Defekte nach Trauma oder Tumorchirurgie, (ii) maximale Atrophie der Kiefer und (iii) kleinere segmentale Defekte bei kompromittierten Durchblutungsverhältnissen nach Radiotherapie und/oder Chemotherapie. Am häufigsten werden die Fibula, der Beckenkamm sowie die Scapula verwendet. Aufgrund ihrer linearen Struktur ist die Fibula zur Rekonstruktion langer segmentaler Kieferdefekte als besonders günstig anzusehen. Bei ausgeprägtem vertikalen Knochenverlust und bei größerem Weichteilbedarf ist der Beckenkamm der Fibula jedoch vorzuziehen. Dank distal lokalisierter Perforatoren kann bei der Fibula zusätzlich zum Knochen auch eine Hautinsel unterschiedlicher Größe (Abb. 1a und 1b) entnommen werden. Die am Knochen fixierte Hautinsel schränkt jedoch die Modellierbarkeit (Versatilität) der Fibula deutlich ein. Werden gleichzeitig mit der mikrochirurgischen Transplantation dentale Implantate in die Fibula eingebracht, kann die Positionierung der Fibula über die Okklusion erfolgen, gleichzeitig kommt es aber zum Kontakt von gut vaskularisiertem Muskelgewebe mit der Mundhöhle, was eine Granulationsgewebsbildung zur Folge hat. Nach

repetitivem Abtragen dieses Gewebes mit dem CO₂-Laser kann nach ca. 6–8 Wochen eine stabile periimplantäre Weichteilmanschette erreicht werden. Aufgrund ungünstiger klinischer Erfahrungen bei mikrochirurgischem Transfer mit gleichzeitiger Implantatinsertion und dem damit verbundenen großen operativen Aufwand zur Optimierung der klinischen Resultate wurde in unserer Klinik ein zweizeitiges Verfahren zur Präformierung von Fibulatransplantaten entwickelt (Priv.-Doz. Dr. Dr. Dennis Rohner, Aarau). Folgende Anforderungen sollten dabei erfüllt werden können:

1. Präoperative Festlegung von Anzahl und genauer Positionierung der Implantate
2. Präoperative Positionierung der Fibula in Beziehung zur Okklusion und zum Zahnbogen (Länge des Transplantates, Anzahl Osteotomien)
3. Stabile periimplantäre Weichgewebe
4. Gewährleisten einer Kaufunktion unmittelbar nach mikrochirurgischer Transplantation

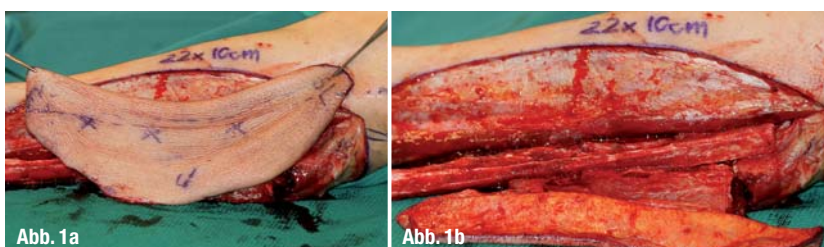
Im Rahmen einer prospektiven klinischen Studie haben wir in unserer Klinik diese von uns inaugurierte Operationsmethode evaluiert und die Resultate publiziert.

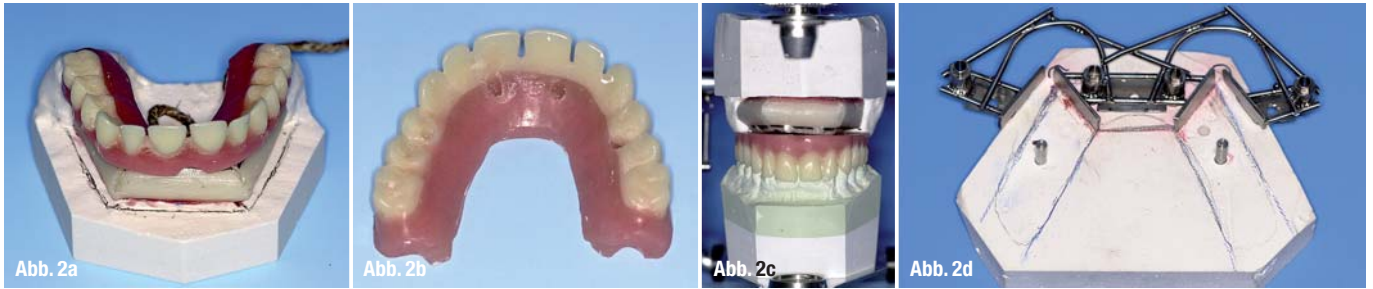
Operatives Vorgehen am Beispiel der Kieferatrophie

Ausgangspunkt des operativen Vorgehens ist die Planung der Kieferrekonstruktion auf konventionellen Modellen und die Herstellung einer individuellen Schablone aus Titan, die intraoperativ für die Positionierung der Implantate eingesetzt wird (Abb. 2a–d). Im Rahmen des ersten operativen Schrittes werden die Implantate in die Fibula eingebracht. Die Wahl der Fibula erfolgt gemäß der Durchgängigkeit der A. fibularis (insbesondere im distalen Bereich des Unterschenkels) und gemäß der gewünschten Positionierung des Gefäßstiels auf der linken oder rechten Halsseite (entsprechend muss die Osteotomie

Abb. 1a Fibulatransplantat mit großer Hautinsel (Markierungen: Perforatoren zur Durchblutung der Haut).

Abb. 1b Fibulatransplantat mit Sicht auf Hautinsel und Knochen.





der Fibula geplant werden). Die laterale Kante der Fibula sollte idealerweise an das Vestibulum der Mundhöhle angrenzen. Die Schnittführung erfolgt auf Höhe der Fibula und reicht vom Malleolus lateralis bis unterhalb des proximalen Fibulaköpfchens. Nach Aufsuchen des Septum intermusculare cruris posterior wird die laterale Fläche der Fibula dargestellt. Anschließend erfolgt die Durchtrennung des Septum intermusculare cruris anterior, um zur Membrana interossea zu gelangen. Zu diesem Zeitpunkt kann die vorbereitete Schablone auf der lateralen Fläche der Fibula mit zwei kleinen Osteosyntheschrauben fixiert werden. Anschließend folgen die Aufbereitung der Implantatstollen und die Insertion der Implantate. Die genauen Implantatpositionen werden in einer Abformung aus additionsvernetztem Silikon festgehalten. Schließlich wird das Spalthauttransplantat auf der Fibula befestigt und mit einer Gore-Tex® Membran abgedeckt, die die Invasion von Muskelgewebe auf das neu zu generierende Weichgewebe verhindert. Zum Schluss werden die Implantatpositionen in der Fibula radiologisch dokumentiert (Abb. 3a–e).

Bis zum mikrochirurgischen Transfer der Fibula sollte eine Integrationszeit von ca. zwei Monaten (für Implantate und Weichgewebe) abgewartet werden. Zwischenzeitlich stellt der Zahntechniker unter Verwendung der Laser-Schweißtechnik eine Stegkonstruktion her, die die stabile Verbindung der Fibulafragmente nach Osteotomie gewährleistet. Unter Verwendung des gleichen operativen Zugangs wird die Fibula freigelegt und proximal sowie

distal osteotomiert. Die Gefäßpräparation erfolgt bis zur Mündung der A. fibularis in die A. tibialis posterior. Das arterielle Gefäß wird von zwei Venen begleitet. Die für den ersten Eingriff vorbereitete Bohrschablone wird auf die Implantate aufgesetzt. Die Osteotomie der Fibula erfolgt in denen durch die Schablone vorgegebenen Grenzen unter Schutz des Gefäßbündels. Nach Aufschrauben der Suprakonstruktionselemente ist der „Neo-Kiefer“ für den mikrochirurgischen Transfer bereit. Ein zweites Operationsteam bereitet den Kiefer für die Aufnahme des Transplantates vor. Gleichzeitig werden die Gefäße für die mikrochirurgische Anastomose dargestellt. Als arterielles Spendergefäß werden meist die Arteria thyroidea superior oder die A. lingualis verwendet. Die venöse Anastomose erfolgt End-zu-End an einen größeren Ast der Vena iugularis interna oder End-zu-Seit auf die Vena iugularis interna selbst. Das Transplantat wird mit Osteosyntheseplatten an den originären Knochen (hier an den Unterkiefer) fixiert, die Position der Fibula über die vorbereitete Prothese vorgängig kontrolliert (Abb. 4a–f). Die Abbildungen 5a und 5b dokumentieren die stabilen periimplantären Weichteilverhältnisse sowie die ossäre Integration der Fibula ein Jahr nach mikrochirurgischem Transfer.

Prospektive Verlaufsbeobachtung

Im Rahmen einer prospektiven Verlaufsbeobachtung haben wir die klinischen und radiologischen Daten von acht Patienten mit 29 Implantaten aus-

Abb. 2a Modellplanung der Fibulatransplantation: osteotomiertes Fibulamodell, okklusionsbezogene Positionierung der Prothese und des Transplantates.

Abb. 2b Vorbereitete Oberkieferprothese mit festgelegten Implantatpositionen.

Abb. 2c Im Okkludator eingestellter Fibula-Prothesenkomplex unter Einbezug des Unterkiefers.

Abb. 2d Für die Implantatinserterion vorbereitete Bohrschablone aus Titan: Bohrhülsen für die achsen-gerechte Insertion der Implantate in der Fibula, Schablonen für die Durchführung der geplanten Osteotomien.

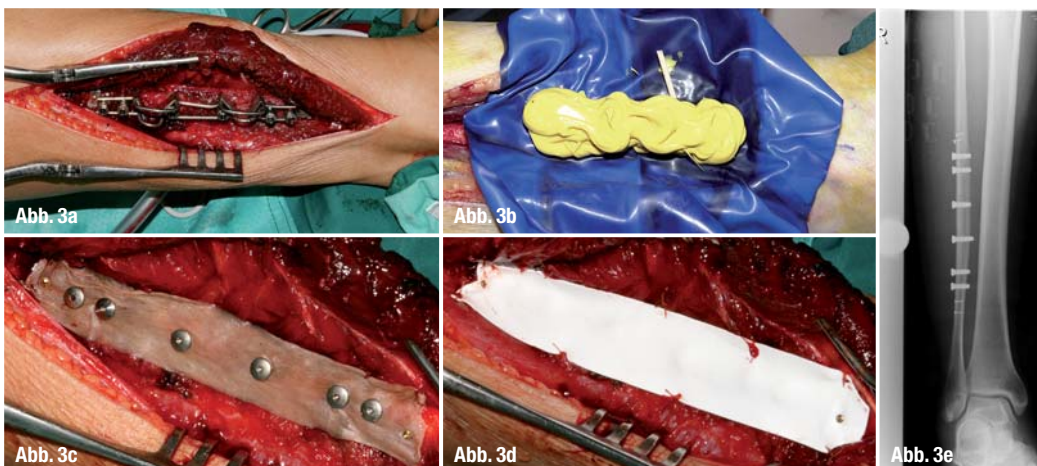


Abb. 3a Auf der lateralen Fläche der rechten Fibula fixierte Bohrschablone.

Abb. 3b Abformung der Implantatpositionen aus additionsvernetztem Silikon, Kofferdarm zum Schutz der Weichgewebe.

Abb. 3c In der Fibula inserierte Implantate mit eingebrachten Verschlusskappen, Spalthauttransplantat (prospektive periimplantäre Weichteile) in situ.

Abb. 3d Gore-Tex® Membran zum Schutz des Spalthauttransplantates vor Invasion von Muskelgewebe.

Abb. 3e Radiologische Dokumentierung der Implantate in der Fibula.

Abb. 4a_ Osteotomierte Fibula vor mikrochirurgischem Transfer, das Gefäßbündel ist noch mit den Gefäßen des Unterschenkels verbunden, die Suprakonstruktions-elemente (Steg) zur Fixation der Prothese sind in situ.

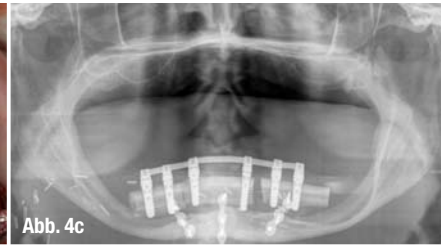
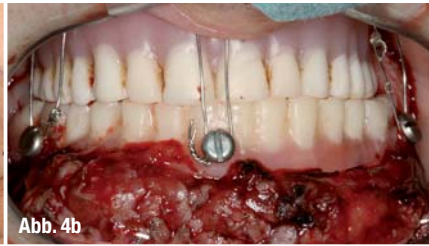
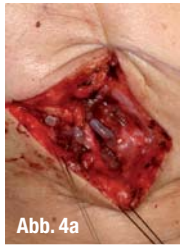
Abb. 4b_ Fibulatransplantat mit aufgesteckter Unterkieferprothese.

Abb. 4c_ Vorbereitung des Unterkiefers für die Aufnahme des Transplantates. Die Easy-Flow-Drainage gibt die Richtung für Positionierung des Gefäßstiels vor, Austritt des erhaltenen N. mentalis im Unterkiefer rechts.

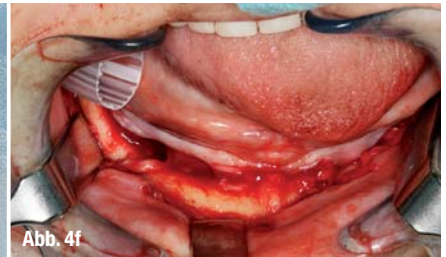
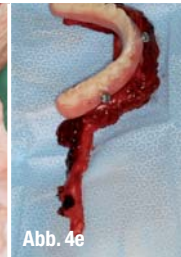
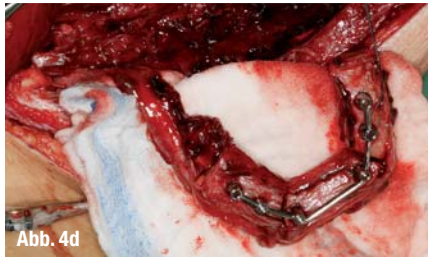Abb. 4d_ Mikrochirurgisch anastomosierte Fibularisgefäße mit A. thyroidea superior und einem Ast der Vena iugularis interna.

Abb. 4e_ Unterkieferprothese in korrekter Okklusion eingebracht, mandibulo-maxilläre Fixation.

Abb. 4f_ Postoperative radiologische Dokumentation der Fibula zur Augmentation des Unterkiefers.

gewertet. Diese Arbeit hatte zum Ziel: (i) die Integration der Fibula in den ortsständigen Knochen zu beurteilen, (ii) die Integration der Implantate im bikortikalen Knochen der Fibula longitudinal zu monitorisieren und (iii) die parodontalen Parameter (Taschentiefe und Attachment-Level) im Langzeitverlauf zu beobachten. Aufgrund der unterschiedlichen Durchblutungsverhältnisse im Ober- und Unterkiefer und der Mikrobewegungen des Unterkiefers im Rahmen der Kaufunktion erfolgt die Integration der Fibula im Bereiche des Oberkiefers rascher als im Unterkiefer. Nach einem Jahr ist die bikortikale Struktur eines Fibulatransplantates im Unterkiefer noch zu erkennen, während im Oberkiefer der transplantierte Knochen kaum vom ortsständigen Knochen unterschieden werden kann (Abb. 6a und b). Der Knochenverlust rings um die in der Fibula integrierten Implantate war nach einem Jahr funktioneller Belastung geringer als der üblicherweise zu beobachtende Knochenverlust von Implantate im ortsständigen Kieferknochen. Die parodontalen Parameter Taschentiefe und Attachment-Level (gemessene Taschentiefe ab Implantat-

schulter) hielten sich nach einem Jahr funktioneller Belastung die Waage, einer epigingivalen Lage der Implantatschulter entsprechend (Abb. 7a-c).

_ Virtuelle Planung

Die konventionelle Planung mit Modellen, wie sie in der Zahnmedizin üblicherweise verwendet werden, und konventionellen Röntgenbildern hat sich für einfache Fälle (gerade segmentale Defekte, Atrophie im Bereiche des Unterkiefers) bewährt. Die dreidimensionale Positionierung der Implantate in der Fibula erfolgt nach klinischer Erfahrung. Die korrekte Lage und Achsenneigung der Implantate (und damit die Position der Fibula) kann aber erst im Rahmen des mikrochirurgischen Transfers überprüft werden. Eine Korrektur der Position der Fibula ist zu diesem Zeitpunkt nur bedingt möglich, da der Fibula-Implantat-Komplex über die bereits vorhandene prothetische Versorgung an der bestehenden Okklusion präoperativ angepasst wurde. Eine Möglichkeit, die dreidimensionale Positionierung der Implantate und die Mor-

Abb. 5a_ Stabile periimplantäre Weichteilverhältnisse nach Einheilung der Fibula, Wechsel von Stegrekonstruktion auf Einzelattachments (Druckknöpfe).

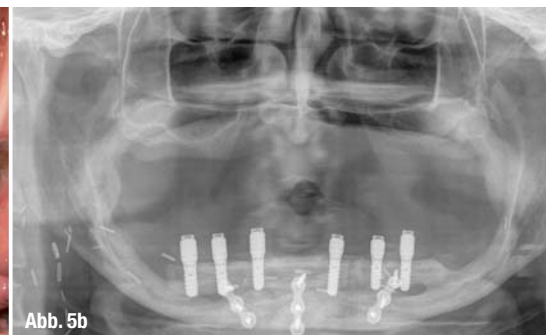
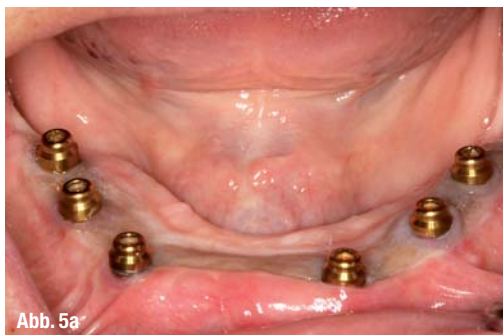

Abb. 5b_ Im Unterkiefer integrierte Fibula bei einwandfreien periimplantären Verhältnissen.

Abb. 6a_ Im Unterkiefer integrierte Fibula ein Jahr postoperativ: die bikortikale Struktur der Fibula ist noch zu erkennen.

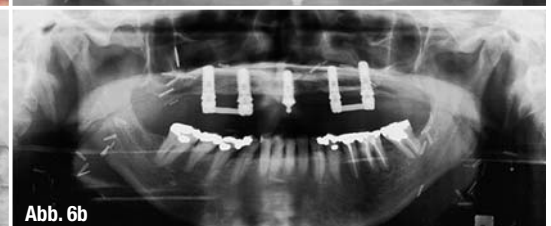
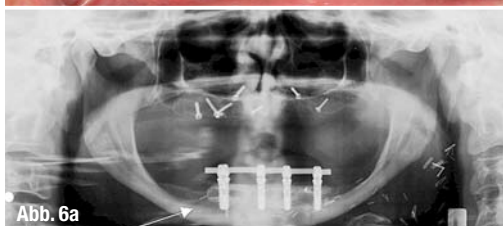
Abb. 6b_ Im Oberkiefer integrierte Fibula ein Jahr postoperativ: radiologisch besteht kein Unterschied zwischen Fibula und originärem Oberkieferknochen.

phologie der Fibula besser in die präoperative Planung mit einzubeziehen, besteht darin, vom Gesichtsschädel des Patienten wie auch von der Fibula 3-D-Modelle herzustellen. Auf diese Weise kann vor dem eigentlichen rekonstruktiven Eingriff eine Modelloperation durchgeführt werden. Dies ermöglicht: (i) die Kontrolle der dreidimensionalen Lage der Implantate in der Fibula (die Position der Bohrschablone auf der Fibula kann genau definiert werden), (ii) die Kontrolle der Positionierung der Fibula in Bezug zum Kieferknochen sowie (iii) die Kontrolle und Einstellung der okklusalen Verhältnisse (Bisshöhe, Bisslage). Zusätzlich können bereits im Vorfeld die Suprakonstruktionselemente hergestellt werden (Abb. 8). Mithilfe dieses Planungsverfahrens kann die intraoperative Situation ziemlich genau simuliert werden. Die Herstellung der 3-D-Modelle ist aber sehr kostenintensiv und wird von den Krankenversicherungen kaum getragen. Zu favorisieren wäre eine rein virtuelle Planung. Auf dem Markt sind seit einiger Zeit Softwareprogramme erhältlich, die die Planung von mikrovaskulären Transplantaten zur Kieferrekonstruktion unterstützen. Gleichzeitig bestehen Programme, die die Planung von dentalen Implantaten und okklusionsbezogenen Suprakonstruktionselementen im Kiefer- und Gesichtsbereich ermöglichen. Leider ist eine Kombination von diesen beiden Softwareprogrammen noch nicht erhältlich. Idealerweise sollte zunächst die Kieferrekonstruktion unter Verwendung eines mikrovaskulären Transplantates virtuell geplant werden können. Nach Generierung dieses neuen Datensatzes müsste anschließend die Planung der Implantate auf dem virtuellen Transplantat erfolgen können. Schließlich sollte die Fibula mit der geplanten Osteotomie und Implantaten wieder in situ gebracht werden, damit eine entsprechende Bohrschablone im 3-D-Druckverfahren generiert werden kann (Abb. 9).

Schlussfolgerungen

Die Präformierung und mikrochirurgische Transplantation der Fibula eignet sich ausgezeichnet zur

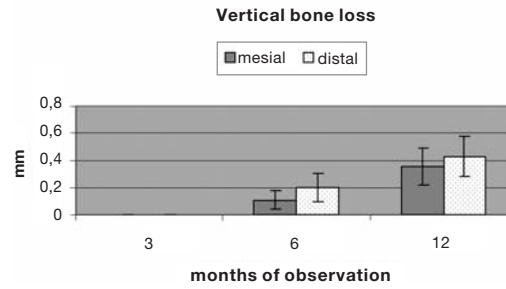


Abb. 7a

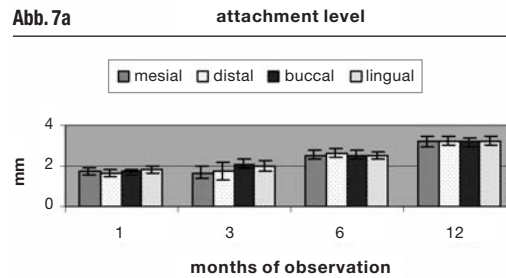


Abb. 7b

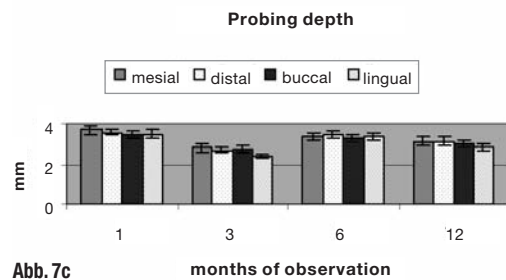


Abb. 7c

Behandlung der maximalen Atrophie der Kiefer, insbesondere des Unterkiefers bei drohender Frakturgefahr. Größere segmentale Defekte können unter Einbezug der bestehenden Restbeziehung versorgt werden. Die Vorteile des Verfahrens liegen in der okklusionsbezogenen funktionellen Rekonstruktion, der Sofortfunktion sowie der stabilen neu generierten Weichgewebsmanschette um die Implantate. Das Verfahren ist operativ und technisch anspruchsvoll. Interdisziplinarität (Chirurg, Ingenieur, Zahntechniker) ist Voraussetzung für erfolgreiche Langzeitverläufe.

Abb. 7a_Vertikaler periimplantärer Knochenverlust in longitudinaler Beobachtung.

Abb. 7b_Attachment-Level periimplantär in longitudinaler Beobachtung.

Abb. 7c_Taschentiefen periimplantär in longitudinaler Beobachtung

_Kontakt
face



Priv.-Doz. Dr. med.
Dr. med. dent.
Claude Jaquiéry
 Facharzt für Mund-, Kiefer- und Gesichtschirurgie FMH
 Fachzahnarzt für Oralchirurgie SSO
 Universitätsspital Basel
 Klinik für Mund-, Kiefer- und Gesichtschirurgie
 Spitalstraße 21
 4031 Basel, Schweiz
 Tel.: +41 61 2657233

Infos zum Autor



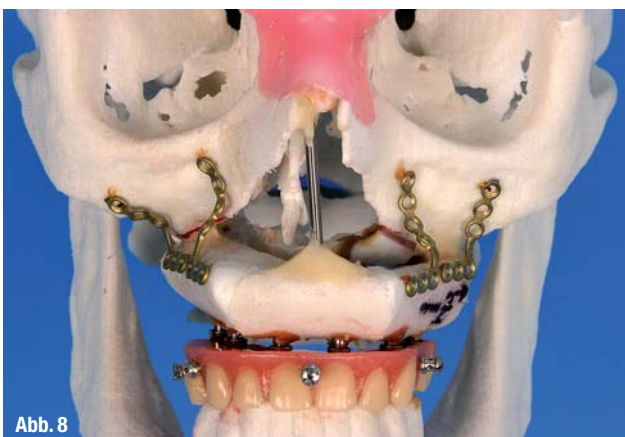


Abb. 8

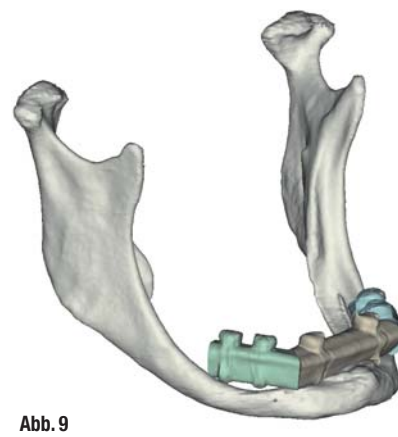


Abb. 9

Abb. 8_Planung einer Fibulatransplantation unter Verwendung von 3-D-Modellen des Gesichtsschädels und der Fibula, fertige Modelloperation: Stegrekonstruktion und vorbereitete Oberkieferprothese in situ.

Abb. 9_Virtuelle Planung des Fibulatransplantates: die Planung erfolgte im Sinne einer Kontrolle nach Einbringen der Implantate in die Fibula.