

Studie zur **nonablativen Radiofrequenz** für die Behandlung abdominalaler Hauterschaffung

Autorin: Susan Oehler



Die Nachfrage nach noninvasiven Methoden zur Körperremodellierung steigt stetig. Verlockend ist die Vorstellung für Patienten, die durch Gewichtszunahme, Alterungserscheinungen oder Schwangerschaften erschlaffte Haut ohne den Einsatz chirurgischer Instrumente wieder in Form zu bringen. Die vorliegende Studie untersuchte eine neue 4.0 MHz Radiofrequenz-Technologie, die bei schmerzfreier Anwendung effiziente Behandlungsergebnisse verspricht.

Im April 2014 präsentierten Dr. Igor Jeremic, Haut-ästhetikspezialist aus Smederevo, Serbien, und Prof. Dr. Robert Tucker, Pathologe der Universität Iowa, anlässlich des jährlichen Medizintreffens der American Society for Lasers ihre Studienergebnisse zum Radiofrequenzsystem PelleFirm von Ellman. Das Gerät stellt eine Weiterentwicklung des bewährten Pellevé dar, mit dem bisher bereits die Gesichtshaut verjüngt und Falten gemindert werden konnten. Durch zwei neue Handstücke mit 25 respektive 30 mm Durchmesser wird nun auch die komfortable Behandlung verschiedener Körperregionen ermöglicht. Beide Behandlungssysteme verfügen über eine FDA-Zulassung.

Studiendesign

Die Probandengruppe setzte sich aus Patientinnen zwischen 25 und 45 Jahren zusammen, die in drei Gruppen unterteilt wurden. Gruppe 1 wies Übergewicht mit Fettablagerungen an den Hüften und am

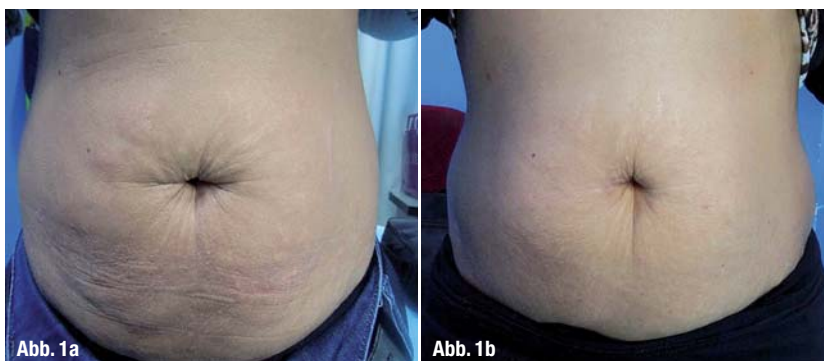
Unterleib auf, Gruppe 2 war normalgewichtig mit Hautschlaffheit und Dehnungsstreifen und Gruppe 3 zeigte bei Normalgewicht eine dehydrierte Haut und Cellulite, jedoch keine Dehnungsstreifen. Der Beurteilung des Studienergebnisses lagen zum einen die Patientenbeobachtungen, zum anderen die Einschätzung der Ärzte und die histologischen Befunde zugrunde.

Im Zuge der rund 30-minütigen Behandlung kam das Pellevé-Radiofrequenzgerät in Kombination mit beiden PelleFirm-Elektroden zum Einsatz. Die Zielareale wurden gedehnt und in langsamen, geradlinigen und kreisenden Bewegungen bearbeitet. Dabei erwärmte sich das Gewebe im Temperaturbereich von 41 bis 45 Grad Celsius.

Vorgehen und Resultate

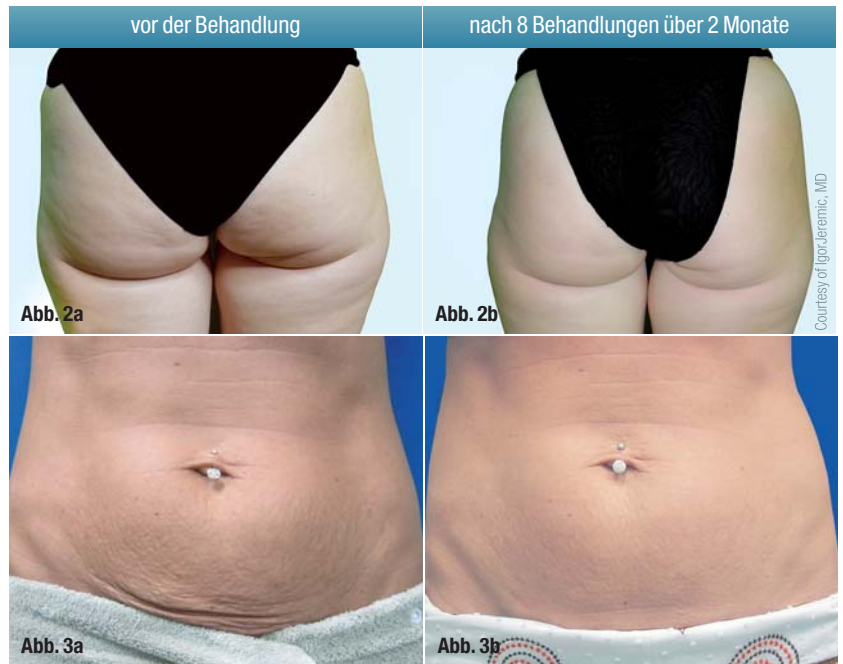In Probandengruppe 1 wurden fünf Patienten mit Übergewicht und Fettablagerungen an Schenkeln und Unterleib zusammengefasst, die eine lockere Haut und in den meisten Fällen auch Dehnungsstreifen aufwiesen. Nach bis zu acht Behandlungen berichteten die Probanden von einem zwei- bis dreimal häufigeren Wasserlassen, häufigerem Stuhlgang und einer Umfangsreduktion um bis zu 12 Zentimeter. Die unmittelbar nach wenigen Wochen sichtbaren Ergebnisse wurden auch von Personen aus dem Umfeld der Probanden wahrgenommen. In der finalen Beurteilung durch die behandelnden Ärzte wurden eine sichtbare Reduktion des Körperfetts an Schenkeln und Unterleib, eine Hautstraffung des gesamten Bauchraums und definierte Konturen attestiert.

Abb. 1: Probandin vor (a) und acht Wochen nach der sechsten Behandlung (b).



Die zweite Probandengruppe umfasste fünf normalgewichtige Patienten mit abdominalen Hautschlaffheit, einem trockenen und schuppigen Erscheinungsbild sowie starken abdominalen Dehnungsstreifen, die bereits seit mehr als zehn Jahren bestehen. In sieben bis neun Behandlungen wurde die Haut sichtbar gestrafft, alte Dehnungsstreifen verfärbten sich weißlich und wurden kleiner, manche verschwanden sogar gänzlich. Darüber hinaus nahm die Haut einen gesünderen, rosafarbenen Teint an. Die Proben eines Patienten wurden zusätzlich einer histologischen Untersuchung unterzogen. Jeweils eine Gewebeprobe aus einem unbehandelten Bereich und aus einem Areal nach acht Behandlungen wurden mit Mallory Trichome zur Analyse von Kollagen und mit Van Gieson zur Analyse von Elastin eingefärbt. Die anschließende Auswertung ergab in der Kontrollprobe Bereiche mit geringem und bruchstückhaftem Kollagen in der Dermis, unmittelbar unter der Epidermis. Dies ist ein typisches Bild für gealterte Haut. Das behandelte Gewebe zeigte deutlich mehr subepidermes Kollagen mit einer großen Anzahl an Fibroblasten und vereinzelt große, mehrkernige Makrophagen. Weiterhin wurde in der unbehandelten Probe eine unterbrochene Elastinschicht unter der Epidermis nachgewiesen, während das Gewebe nach den Behandlungen eine nahezu durchgängige Elastinschicht mit einer Dicke von bis zu 8 µm aufweist.

In der dritten Probandengruppe befanden sich schlanke und normalgewichtige Frauen mit lockerer, dehydrierter Haut ohne Dehnungsstreifen sowie Patientinnen mit Cellulite. Nach den Behandlungen berichteten die Probanden über eine straffere Haut, eine Reduktion des Taillen- und Hüftumfangs sowie eine Glättung der von Cellulite betroffenen Areale. Aus Sicht der Ärzte wurde die Haut schnell gestrafft, es zeigte sich weniger Dellenbildung durch Cellulite und eine klare Verbesserung der Qualität und Hydratation der Haut.



Fazit

Anhand dieser 15 Patientenbeispiele konnte bewiesen werden, dass mit dem PelleFirm eine sichtbare Hautglättung und -straffung sowie eine Reduktion des Umfangs und Volumens erzielt werden kann. Auch eine Verbesserung des Erscheinungsbildes bei

Abb. 2: Klar sichtbare Verbesserung des Hautbildes bei Cellulite. Vor der Therapie (a), rechts nach acht über zwei Monate hinweg durchgeführten Behandlungen (b).

Abb. 3: Patientin vor (a) und nach der Behandlung mit PelleFirm (b).

Abb. 4: Die ergonomischen PelleFirm-Handstücke ermöglichen dem Behandler eine komfortable Anwendung an verschiedenen Körperregionen.

Abb. 5: Sowohl das Pellevé- als auch das PelleFirm-System verfügen über eine FDA-Zulassung.

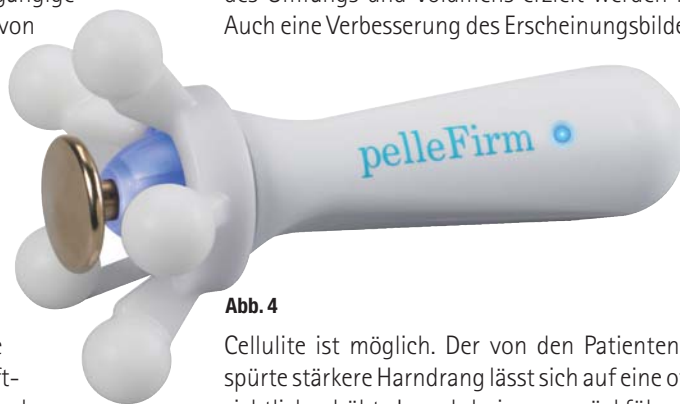

Abb. 4

Cellulite ist möglich. Der von den Patienten verspürte stärkere Harndrang lässt sich auf eine offensichtlich erhöhte Lymphdrainage zurückführen. In der histologischen Analyse ist eine signifikante Erhöhung von dermalem Kollagen, von Fibroblasten und Makrophagen zu verzeichnen, was für eine Kollagenumgestaltung spricht. Der sich ähnlich darlegende Befund der Elastinumgestaltung zeigt, dass es weniger klumpt und gleichmäßiger im Gewebe verteilt ist.

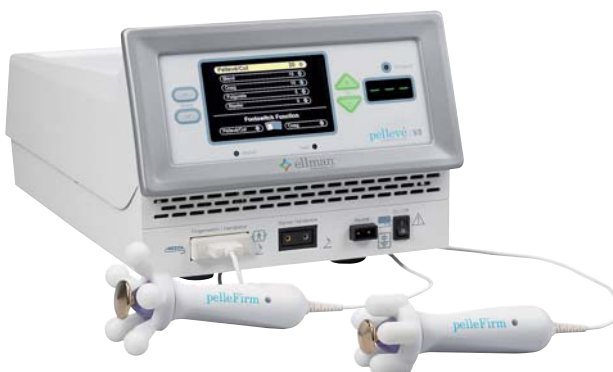

Abb. 5

Kontakt

face

makro-med GmbH medical products

Fleischstraße 62
54290 Trier
Tel.: 0651 463990-00
Fax: 0651 46399009
info@makro-med.de
www.makro-med.de