

# Die intravaginale Lasertherapie in der Hand des Dermatologen

**Autorin:** Susan Oehler

Im Rahmen der dritten Jahrestagung der Gesellschaft für ästhetische und rekonstruktive Intimchirurgie Deutschland e.V. (GAERID) stellte Dr. med. Dirk Gröne (Berlin) am 7. März 2015 in Leipzig die besonderen Herausforderungen intravaginaler Laserbehandlungen aus dermatologischer Sicht vor.

Zu Beginn seines Vortrags betonte Dr. Gröne, dass es sich beim Einsatz der Lasertherapie zur intravaginalen Rejuvenation um ein noch sehr junges Verfahren handelt. Zwar liegen bereits erste überzeugende Ergebnisse und Erfolg versprechende Zukunftsaussichten vor, jedoch ist das Verfahren noch zu wenig etabliert, um den Patienten durch einen Verweis auf einen Routineeingriff zu beruhigen. Der Behandler ist also nicht nur mit einem erwartungsgemäß angespannten Patienten konfrontiert, sondern steht auch zahlreichen fachübergreifenden Fragen gegenüber.

Als Dermatologe beleuchtete Dr. Gröne im Folgenden, was seine Fachkollegen aus klinischer Sicht bezüglich des Ablaufmanagements bei der Durchführung einer intravaginalen Lasertherapie beachten müssen.

## Aufklärungsgespräch

Da bei dieser Behandlung oft keine klassische dermatologische Indikation vorliegt, sondern vielmehr fachfremde Diagnosen gestellt werden, ist für den Dermatologen erhöhte Vorsicht geboten. Auch wenn er als Lasermediziner interdisziplinär arbeitet, werden hier die Grenzen seines eigenen Fachgebiets teilweise ausgereizt und es ist sinnvoll, bei deren Einschätzung besondere Sensibilität walten zu lassen. Oftmals stellen sich die Patienten laut Dr. Gröne mit überlappenden Symptomen und unklarer Diagnose vor. Hier ist seitens des Behandlers darauf zu achten, dass sich die Behandlung an den Patientenbedürfnissen orientiert. Die Ziele der Therapie bestehen im Beheben der Schleimhautempfindlichkeit, einer Verminderung vorhandenen Juckreizes, der Steigerung des Vaginaltonus und Lustempfindens, der Optimierung einer medikamentösen Therapie

gegen die vaginale Atrophie und einer optischen Verschönerung des Introitus. Konkrete Indikationen finden sich zum Beispiel in der Behebung einer Stressharninkontinenz und in der Narbenkorrektur nach einem Dammschnitt.

Mit Lasergeräten arbeitende Dermatologen setzen diese auf verschiedenen Ebenen ein, beispielsweise in der Laserkosmetik, Lasermedizin oder in der laserassistierten Chirurgie. Daher ist ihnen der Zugang zu dieser Arbeitsweise von Grund auf erleichtert. Der Sonderfall der intravaginalen Laserbehandlung definiert sich jedoch darüber, dass keine normale Haut, sondern Vaginalepithel behandelt wird. Dem Patienten muss deutlich vermittelt werden, was ihn während und nach der Behandlung erwartet und welche Symptome obligat sind, um überhaupt eine Wirkung zu erzielen. Zudem ist er ausführlich über die Wirkungsweise dieses minimalinvasiven Verfahrens und über eventuelle Ausfallzeiten zu informieren.

## Örtliche Voraussetzungen

Niedergelassenen Dermatologen stehen nicht immer voll ausgerüstete Operationssäle zur Verfügung, dennoch sollten bei intravaginalen Eingriffen gewisse Voraussetzungen geschaffen werden, um die Intimsphäre und Sicherheit für die Patientin zu gewährleisten. Als Praxisbeispiel führte Dr. Gröne an, dass der Operationsbereich mit Tüchern abgedeckt und natürlich steril gehalten werden sollte. Wichtig ist außerdem ein eingespieltes Praxisteam, um einen professionellen Ablauf zu gewährleisten. Der Behandler muss sich zunächst an das eingeschränkte Sichtfeld gewöhnen. Aus diesem Grund ist auch die klinische Voruntersuchung von großer Bedeutung, um etwaige Narben, Infektionen oder Kontaktblutungen schon im Vorhinein zu identifizieren.

## Laserauswahl und Parameter

Asclepion Laser Technologies bietet mit „Juliet“ einen Er:YAG-Laser für den intravaginalen Einsatz an: Der

**Abb. 1:** Juliet von Asclepion bietet eine sanfte und minimalinvasive Behandlungsoption bei vaginaler Laxheit und Atrophie sowie Belastungsinkontinenz.

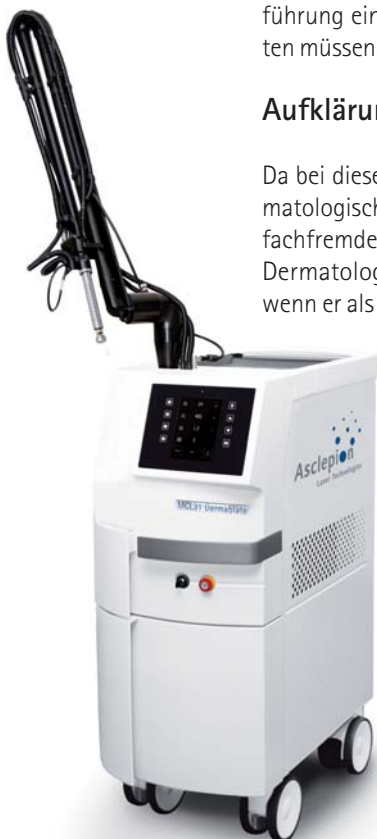

Abb. 1

Behandler hat dabei die Wahl zwischen einem Handstück mit 45-Grad-Spiegel, um den Laserstrahl abzulenken, sowie einem Handstück mit Konus. Dr. Gröne drückte seine Wertschätzung beider Varianten aus, arbeitet selbst aber vorrangig mit dem 45-Grad-Spiegel. Das Protokoll des Jenaer Laserherstellers sieht vor, intravaginal mit einer ablativen und einer thermischen Phase zu beginnen. Anschließend erfolgt gegebenenfalls zusätzlich eine Anwendung im Bereich des äußeren Genitals oder der Vulva. Letztere erfordert allerdings eine Anästhesie, um Schmerzen für die Patientin zu vermeiden. Während der regulären intravaginalen Lasertherapie seien hingegen keine schmerzstillenden Maßnahmen notwendig.

Von essenzieller Bedeutung ist die Möglichkeit, die Parameter des Lasergeräts individuell einzustellen. Dies hilft dem Behandler, für seine Patientin unter Berücksichtigung der Symptome und der zu adressierenden Zielstruktur eine optimal angepasste Therapie zu wählen: Je höher das eingesetzte Energielevel ist, desto stärker fällt auch die Erwärmung und die daraus resultierende Gewebeschrumpfung aus. Mit einer Steigerung der Leistung kann die Geschwindigkeit der Ablation erhöht werden. Zudem ermöglichen es verschiedene Pulsfolgen, die Eindringtiefe zu variieren. Je nach Schweregrad der Hautschädigung und der vonseiten der Patientin tolerierten Ausfallzeit wird die Fluence angepasst.

## Behandlung

Unmittelbar vor der Laserbehandlung sind eine gründliche Säuberung und Trocknung der Schleimhaut sowie eine Desinfektion des Operationsbereiches angezeigt. Die Wundheilungsphysiologie bei Haut und Schleimhaut verläuft in drei Stadien, ab Phase zwei setzt das Remodelling des behandelten Gewebes ein. Analog dieses Heilungsverlaufs gestaltet sich auch das Recall-Protokoll der Nachuntersuchungen. Diese sollten entweder mithilfe eines Spekulum oder per Kolposkopie durchgeführt werden. Die Einhaltung spezieller Post-OP-Protokolle ist hingegen nicht notwendig. Die Risiken des Verfahrens schätzt der Referent als minimal ein, je nach gewählter Energieintensität kann es zu leichter Schorfbildung kommen. Es ist jedoch darauf zu achten, kein akut HPV- oder herpesinfiziertes Gewebe zu behandeln. Auch der histologische Befund zeigt, dass die Schleimhaut sich im Zuge der Lasertherapie verändert. Wie oft (nach-)behandelt werden muss, ergibt sich regulär aus der vorliegenden Indikation und der Abfrage von klinischen Endpunkten durch standardisierte Fragebögen oder Messgeräte. Dr. Gröne betonte, dass sich Behandler hier auch und besonders im Rahmen der GAERID eng miteinander abstimmen sollten, um das ideale Behandlungsprotokoll zu finden.



Abb. 2

Abb. 2: Das speziell designte Handstück wird mit moderner Erbium:YAG-Technologie kombiniert und ermöglicht schnelle und schmerzlose Behandlungen.

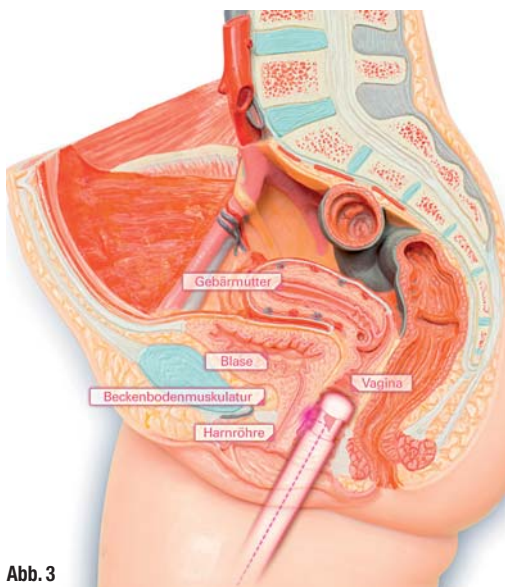


Abb. 3

Abb. 3: Durch die Stimulation der Kollageneubildung werden der natürliche pH-Wert und die Struktur der Vaginalschleimhaut wiederhergestellt.

## Zusammenfassung

Der Dermatologe besitzt als Laserspezialist nach Einschätzung von Dr. Gröne die notwendige Qualifikation und Legitimation zur Durchführung einer intravaginalen Laserbehandlung, selbst wenn der Beckenboden kein primär dermatologisches Zielorgan darstellt. Viele dermatologische Fachärzte sind seit Jahren mit der fraktionierten Lasertherapie vertraut und weisen auch die entsprechende Erfahrung in deren Wartung und Anwendung auf. Es ist jedoch unbedingt notwendig, die chirurgischen Standards einzuhalten und die partnerschaftliche Zusammenarbeit mit Gynäkologen und Urologen zu forcieren sowie sich entsprechend weiterzubilden.

### Kontakt

face

#### Dr. med. Dirk Gröne

Hautarzt  
Reichsstraße 1  
14052 Berlin  
Tel.: 030 30820496  
Fax: 030 30820497  
info@dr-dirk-groene.de  
www.dr-dirk-groene.de

Dr. med. Dirk Gröne

