

Volumengebung und Nasenkorrektur mit natürlich wirkendem Resultat

Autorin: Susan Oehler

Dr. Fredrik Berne, Ästhetischer und Onkoplastischer Chirurg in Göteborg, demonstriert anhand eines Patientenfalles, wie mittels der Restylane-Fillerprodukte ausgeprägte Hautalterungszeichen gemildert und dem Patienten zu einem frischeren, natürlich wirkendem Aussehen verholfen werden kann.

Ein 61-jähriger Patient (siehe Abb. 1 a, c), der sich bereits seit über sechs Jahren minimalinvasiven ästhetischen Behandlungen im Gesichtsbereich unterzieht, wünschte sich lang anhaltende sowie schnell sichtbare ästhetische Verbesserungen. Die Befragung mit dem Harmony-Bogen ergab zudem, dass er allgemein insgesamt gerne wieder so jung aussehen wollte, wie er sich fühlt.

Der Ausgangsbefund wurde mithilfe des Harmony-Indexes erhoben. Hierbei wurden ausgeprägte Hautalterungszeichen in verschiedenen Kategorien festgestellt: ein evidenter Volumenverlust im Bereich der Schläfen, stark ausgeprägte dynamische und statische Falten, UV-bedingte aktinische Falten und Hautalterungszeichen im gesamten Gesicht sowie ein Absinken der Wangenregion. Zudem störten ihn seine Nasenspitze, die mit der Zeit abgesunken war, sowie seine Augenringe.

Im ersten Schritt lag der Fokus auf der Behandlung von Schläfenregion, Wangen-Lid-Furche und Nase.

Behandlung

Schritt 1: Schläfen

Die Behandlung der Schläfen zählt aufgrund der vorliegenden anatomischen Strukturen zu den anspruchsvollsten Filler-Indikationen.¹ Dr. Berne favorisiert hierbei eine supraparietale Injektion mittels scharfer Nadel, da diese im Vergleich zur subkutanen Injektion ein geringeres Risiko für Produktmobilität aufweist. Ein wichtiger Sicherheitsaspekt hierbei ist, dass nach Inserieren der Nadel und vertikalem Vorführen bis auf das Periost kurz aspiriert wird, um eine Gefäßpunktion auszuschließen. Aus selbigem Grund wird die Nadel während der Behandlung nicht bewegt und das HA-Gel wird langsam in Bolus-Technik injiziert.

Anhand eines experimentellen Versuchs von Dr. Berne präsentierte er die Notwendigkeit der Verwendung einer 23-G-Nadel zur Aspiration. Diese darf dabei noch nicht mit Hyaluron-Gel geflutet sein. Dünnere (z.B. 29-G-Dünnwand-)Nadeln bzw. Nadeln, die bereits mit Hyaluron-Gel gefüllt sind, können zu falsch-negativen Ergebnissen führen und die Aspiration von Blut im Fall einer Gefäßverletzung verhindern.

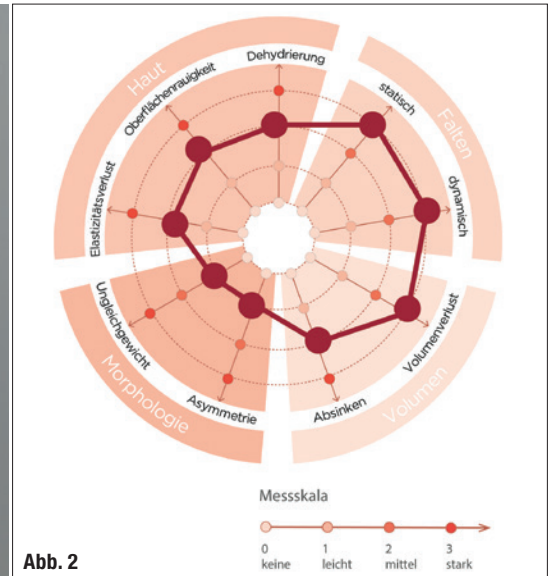
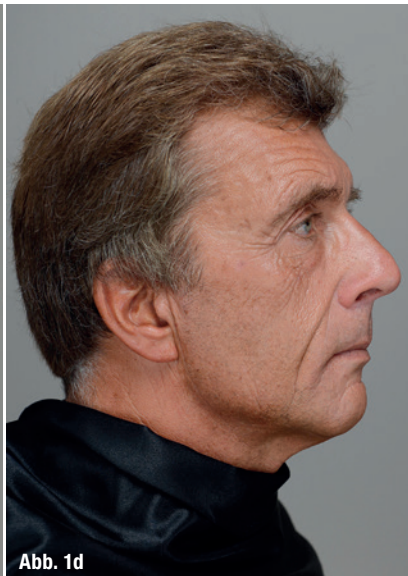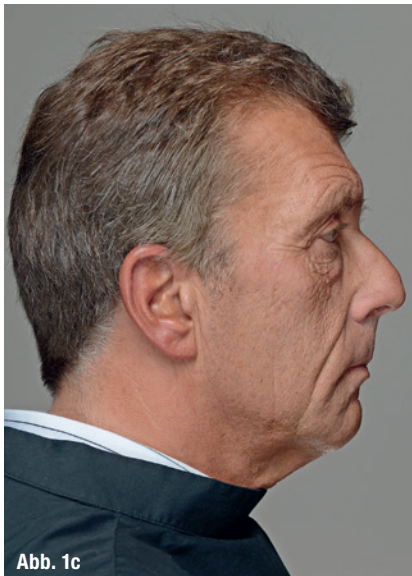Vor Injektion wurde mittels Palpation eine Penetration der oberflächlichen Temporal-Arterie vermieden. Verwendet wurden bei diesem sehr ausgeprägten Volumendefizit für beide Seiten insgesamt etwa 3,5ml des Produkts Restylane Perlane. Im Vergleich zu Restylane enthält es größere Gelpartikel und besitzt daher eine höhere Hebekapazität.²

Schritt 2: Wangen-Lid-Furche

Nachfolgend wurde das Volumendefizit im Bereich der Wangen-Lid-Furche behandelt. Hierbei ist eine tiefe, supraparietale Injektion erforderlich, um das HA-Gel direkt unter den M. orbicularis oculi zu platzieren.³ Für dieses Areal verwendete

Abb. 1a-d: Patient vor der Behandlung von Schläfen, Wangen-Lid-Furche sowie Nasenrücken und -spitze (a, c) und etwa vier Wochen nach der Behandlung (b, d).





Dr. Berne Restylane Perlane, welches dabei mit einer stumpfen 25-G-Pix'L-Kanüle retrograd injiziert wurde, mit insgesamt ca. 0,5 ml pro Seite. Der Injektionspunkt wurde lateral des lateralen Augenhöhlenrandes, etwa auf Höhe des Augenwinkels, gewählt.

Schritt 3: Nase

Als letztes Areal wurde die Nase des Patienten mit einem HA-Filler behandelt. Vorherige chirurgische Eingriffe an der Nase führen zu Veränderungen in der Anzahl und Lage der nasalen Gefäße sowie zur Bildung von Narbengewebe. Diese Veränderungen stellen ein erhöhtes Behandlungsrisiko für Filler-Injektionen dar.⁴

Dr. Berne führte die Korrektur der Nase in drei Schritten mit Restylane Perlane durch: Zunächst wurde zur Injektion mit einer scharfen Nadel (23 G) die Haut direkt auf der Nasenspitze mittig punktiert. Dieser Einstichpunkt ermöglichte den Zugang zur Behandlung aller erforderlichen Areale mittels stumpfer 25-G-Pix'L-Kanüle (40 mm). Die Injektionsrichtung der Kanüle entsprach anteilig dem Verlauf der nasalen Gefäße, daher erfolgte vor Injektion ebenfalls eine Aspiration zur Absicherung.

Als erstes wurden Nasenwurzel und -rücken tief, supraperiostal, sowie die Nasenspitze supra-perichondral mittels retrograder linearer Technik unterspritzt. Dadurch wurde das Profil des Nasenrückens begradigt sowie fehlendes Volumen an Wurzel und Spitze platziert. Im zweiten Schritt wurde die stumpfe Kanüle neu ausgerichtet und durch das Septum tief, supraperiostal auf die Maxilla inseriert. Hier erfolgte eine Bolus-Injektion, um den Bereich der Nasenspitze wieder anzuheben und den Nasolabialwinkel zu vergrößern. Im letzten Schritt wurde das Septum während des Zurückziehens der Nadel retrograd unterspritzt, um die Struktur der Nase zu stabilisieren. Insgesamt

wurde ca. 1 ml Restylane Perlane für die Korrektur der Nase verwendet.

Ergebnis

Unmittelbar nach der Behandlung zeigten sich eine deutliche Korrektur des Nasenrückens und ein Lift der Nasenspitze. Die Behandlung der eingefallenen Schläfen gab dem gesamten Gesicht mehr Volumen zurück (siehe Abb. 1b). Die ästhetische Verbesserung der Wangen-Lid-Furche ließ sich vor allem im seitlichen Profilbild erkennen (siehe Abb. 1d). Vier Wochen nach der Behandlung haben sich die Ergebnisse der Hyaluron-Filler-Behandlung weiter verbessert. Der Patient sah insgesamt vitaler aus, die Ergebnisse wirkten natürlich (siehe Abb. 1a-d).

Literatur:

- [1] Moradi A et al. J Drugs Dermatol. 2011; 10(6):673–676.
- [2] Edsman K et al. Dermatol Surg. 2012; 38(7 Part 2): 1170–1179.
- [3] Berros P et al. Plast Reconstr Surg. 2013 Dec; 132(6): 924e–31e.
- [4] Kurkjian TJ et al. Plast. Reconstr. Surg. 133: 121e, 2014.

Abb. 2: Evaluation des Ausgangsbefundes mittels Harmony-Index.

Kontakt

face

Galderma Laboratorium GmbH

Georg-Glock-Straße 8
40474 Düsseldorf
Tel.: 0211 58601-00
Fax: 0211 58601-01
www.galderma.de