Teil II: Die tubuläre Brust – Behandlungskonzepte

Autoren: Dr. med. Benjamin Gehl, Dr. med. Stefan Gärner, Priv.-Doz. Dr. med. Artur Worseg

Das Verständnis anatomischer Grundlagen der tubulären Brust war in den letzten Jahren Thema zahlreicher wissenschaftlicher Arbeiten. Besonders die Bandstrukturen und Faszien der Brust, welche zum genaueren Verständnis der unterschiedlichen Behandlungskonzepte von großer Wichtigkeit sind, wurden beleuchtet. Die weibliche Brust einer jeden Patientin ist einzigartig, und so ist auch jede fehlgebildete Brust individuell zu betrachten. Anknüpfend an den ersten Teil (erschienen in face 4/2014) führt der nachfolgende Artikel den Überblick verschiedener Behandlungskonzepte fort.

Abhängig von Schweregrad und Gradeinteilung der tubulären Brust zeigt sich die Fehlbildung in einem oder mehreren Quadranten. Mit dem Verständnis des fehlgebildeten Fasziensystems der Brust (face 04/2014) muss es das Ziel einer jeden Operation sein, den unteren Pol wiederherzustellen und den luxierten Mamillen-Areola-Komplex zu repositionieren.

Je nach Fehlbildung der Brust ist die Behandlungsstrategie vorgegeben:

- Pathologische Strukturen müssen durchtrennt werden, um den unteren Pol zu lösen und die Brust vollständig entfalten zu können.
- Eine deformierte, fehlgebildete Drüse muss repositioniert und entfaltet werden.
- Der untere Pol wird durch eine Lappenplastik oder einen autologen Fetttransfer volumengefüllt, sofern hier nach dem Entfalten der Drüse weiterhin ein Defizit vorliegt.
- Der luxierte Mamillen-Areola-Komplex wird repositioniert und gestrafft.

Bekannte und oft beschriebene Techniken wie das „Unfurling" oder die „Criss-Cross-Technik" finden neben der Injektion von Eigenfett, je nach individuell ausgeprägter Deformität und Schweregrad der Fehlbildung, ihre Anwendung. Bei jungen Patientinnen müssen pathologische Faszienstrukturen unter Berücksichtigung der Stillfähigkeit durchtrennt werden. Ziel der Operation ist die Formkorrektur, die Vergrößerung ist limitiert und zweitrangig.

Ist die klassische Einteilung der tubulären Brust auch hinreichend bekannt, so führt nur das Verständnis der Pathologie zur richtigen Indikationsstellung und Auswahl der Technik (Abb. 2).

Abb. 1: Anatomie der weiblichen Brust.

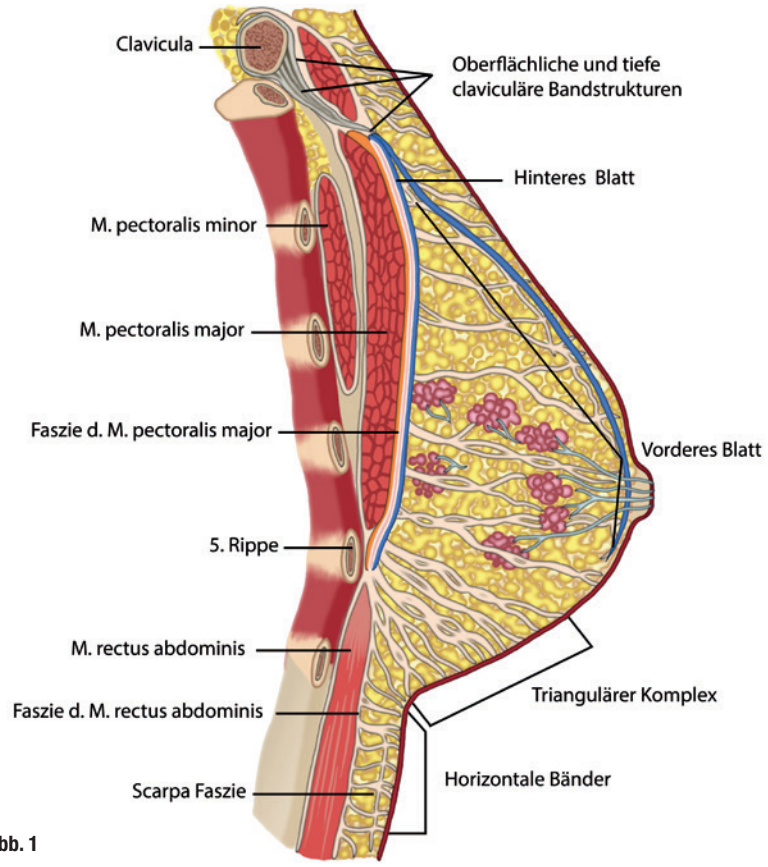

Abb. 1

Pathologie und Ursache hinter der Deformität

Eine Verklebung des oberflächlichen und tiefen Blattes der Faszienstrukturen führt in Kombination mit

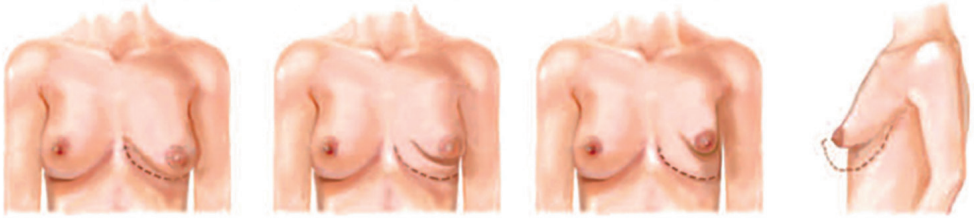

Abb. 2

Abb. 2: Klassische Einteilung der tubulären Deformität.

einem rigiden triangulären Komplex und der entsprechenden Bandstrukturen zu einer Minderausbildung des unteren Pols.
Führen wir uns vor Augen, dass die sich parallel zum Brustmuskel entwickelnde Drüse ihre Form nicht finden kann, da nach kranial und kaudal der Platz versperrt ist, so wird klar, dass neben der pathognomonischen spitzen Form der Drüse eine Verschmälerung der Brustbasis durch eine minderwertige Ausbildung der Brusthaut im Bereich des unteren Pols sichtbar wird. Die Fehlbildung und -positionierung der Unterbrustfalte stehen im Fokus (Abb. 3).
Treten zusätzlich zirkuläre Bandstrukturen um die Drüsen auf, so führt dieser Bindegewebsring zu einer Hypoplasie des Parenchyms und/oder einer Luxation des Mamillen-Areola-Komplexes (Abb. 4).

Behandlungsstrategien – ein Ansatz

Die Patientinnen präsentieren sich zumeist mit einem, mehreren oder allen dieser Merkmale beim ersten Beratungsgespräch. Die klassische Einteilung wird zur Dokumentation verwendet, zur Analyse und OP-Planung konzentrieren sich die Autoren auf die Ursachen der Pathologie (Abb. 2).
Ihr Grundprinzip ist es, die Brustdrüse durch die Operationstechnik in erster Linie zu entspannen, um so von einer spitzen Brust zu einer runden Brust zu gelangen. Die Behandlung der Deformität steht bei der tubulären Brust an erster Stelle. Erst wenn die Bandstrukturen und Bindegewebsringe aufgebrochen sind, die Brust weich und entspannt ist, kann sie neu geformt werden. Der Irrglaube, mit der Form der Implantate die Form der Brust korrigieren zu können, ist weitverbreitet. Doch auch anatomisch geformte Implantate können ohne vorherige operative Korrektur der konstringierenden Strukturen und trotz vermehrter Projektion im kaudalen Pol die Form nicht verändern. *Daher gilt die Regel: Erst wenn die operative Formkorrektur durch entsprechende OP-Techniken erfolgt ist, kann an zweiter Stelle eine zusätzliche Vergrößerung mit Implantaten in Erwägung gezogen werden.*
Vor jeder Behandlung steht die ausführliche Analyse der Brust und Dokumentation der Fehlbildung im Fokus. Vergessen Sie aus forensischen Gründen nicht:
- die klassische Gradeinteilung der Deformität zu dokumentieren,
- eine Abmessung der Asymmetrie vorzunehmen,
- die Fotodokumentation,
- eine Patientenaufklärung.

Wiener Behandlungsalgorithmus

Der Algorithmus richtet sich unabhängig von Grad I–III nach den pathologisch veränderten Strukturen.

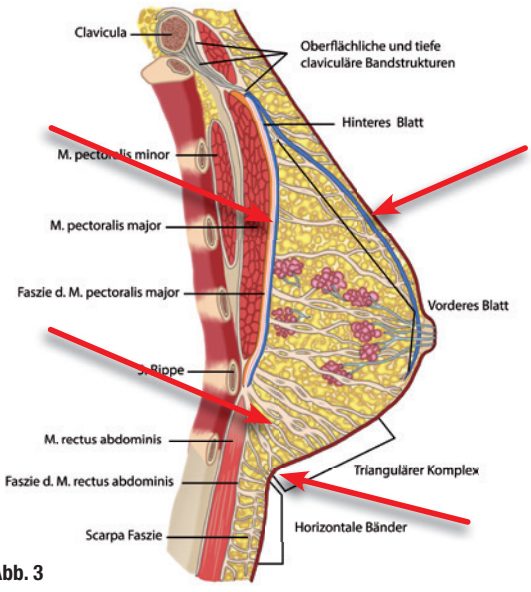

Abb. 3

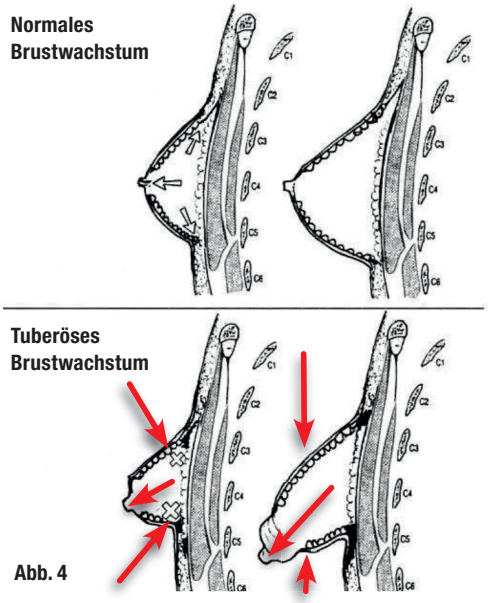

Abb. 4

Abb. 3 und 4: Einteilung nach Grolleau (aus: *Journal for Plastic & Reconstructive Surgery*, angepasst durch den Autor).

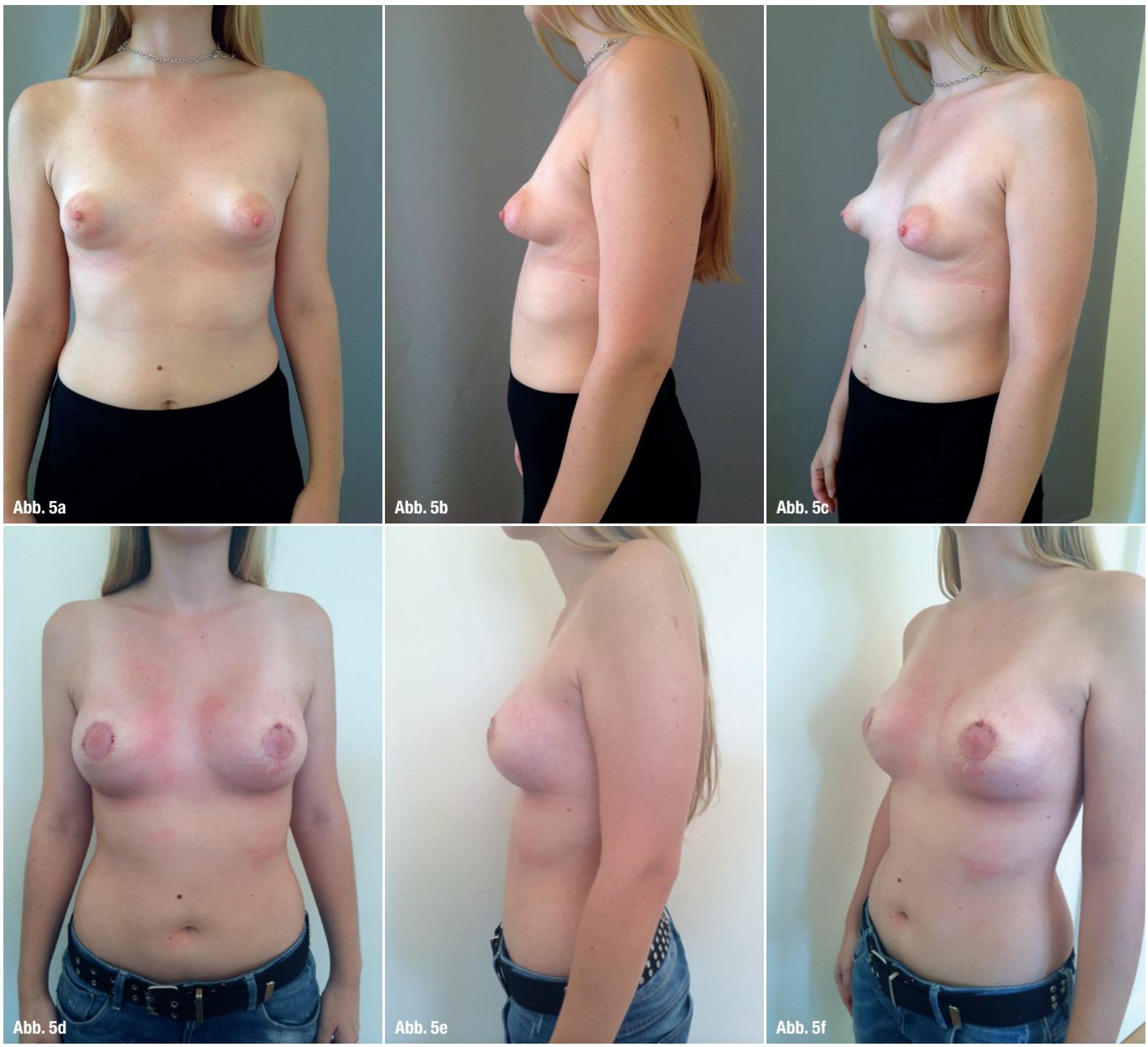

Abb. 5a–f: Analyse tubuläre Deformität Grad III–IV, Areolaherniation, loss of skin im kaudalen Brustareal, Asymmetrie, Ptose, großer intermammärer Abstand, insuffizienter breast mound, fehlender breast cleavage.

Der Periareoläre Zugang (Inzision)

Bei Herniation des Mamillen-Areola-Komplexes oder Asymmetrie der Areola (Typ I–III) ist eine zirkuläre periareoläre Inzision mit Größenanpassung der Mamille (periareoläre Straffung) vorzunehmen. Liegt keine Herniation (Typ I–III) vor, ist eine halbmondförmige periareoläre/zirkuläre Inzision mit/ohne Straffung/ Größenanpassung der Mamille angezeigt.

Präparation und Entspannung der Drüse

Die Präparation erfolgt durch das Drüsenparenchym bis auf die Höhe der neuen Unterbrustfalte mit dem Ziel der Öffnung des unteren Pols, des rigiden triangulären Komplexes und damit einer Entfaltung/Entspannung des Drüsengewebes und des unteren Pols. CAVE: Nicht unter die gewünschte Höhe präparieren, da die Rekonstruktion aufwendiger ist als die sorgfältige Präparation!

Brechen der pathologischen Strukturen

Von der subglandulären Tasche aus können pathologische Strukturen durchtrennt und aufgebrochen werden. Dies erfolgt durch radiäre Inzisionen der Brustdrüse bzw. ein Aufbrechen des fibrotischen Ringes mithilfe von radiären Schnitten, der Criss-Cross-Technik oder drei parallel verlaufenden horizontalen Einkerbungen (1. Oberrand Areola, 2. Höhe der Mamille, 3. Unterrand Areola). Alle tastbaren Veränderungen müssen unter Berücksichtigung der Durchblutung des Parenchyms durchtrennt werden.

Ausbreiten der Brust und Füllen des unteren Pols

Die Präparation des Parenchymlappens mit und ohne zentralen, lateralen oder medialen Stiel erfolgt unter Berücksichtigung:

1. Einer Mobilisation des fehlpositionierten Parenchyms,

Abb. 6

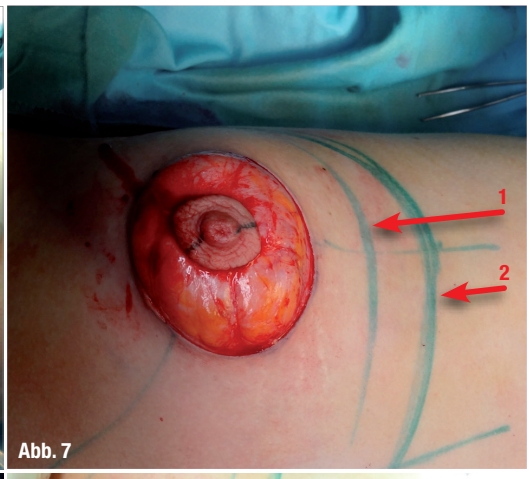

Abb. 7

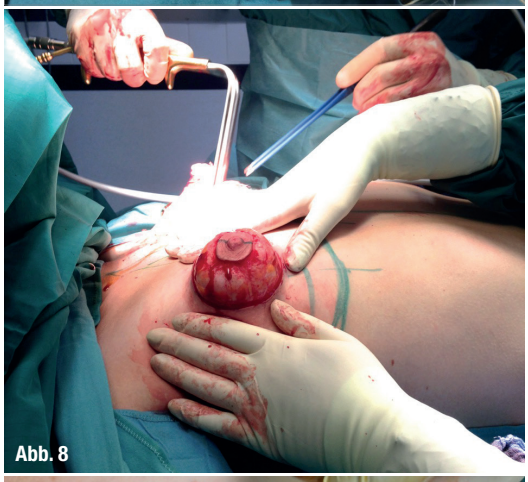
Abb. 8

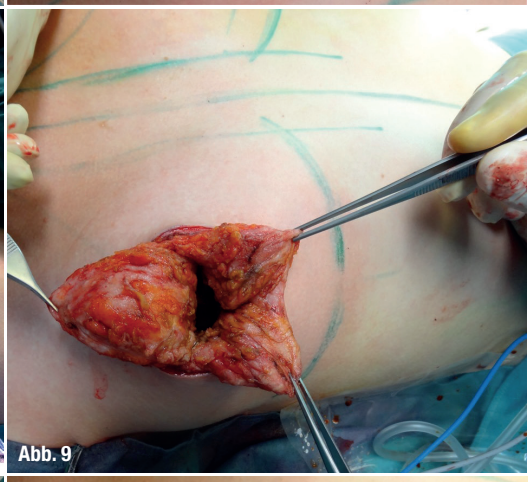
Abb. 9

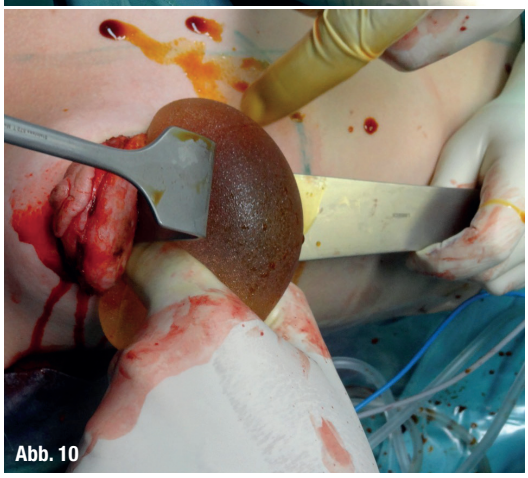
Abb. 10

Abb. 11

Abb. 6: Herniation, fehlende Submammärfalte.
Abb. 7: Zirkuläre Deepithelialisieren Epithelialisation, links (1) aktuelle Unterbrustfalte, rechts (2) geplante Unterbrustfalte.
Abb. 8: Vordergrund: schlauchförmige Veränderung durch fibrotischen Bindegewebsring. Hintergrund: bereits transglandulär präpariert, kranial gestielter Drüsenlappen „unfurled" und diesen nicht in den kaudalen Pol geschwenkt, sondern aufgrund ausreichend verbleibenden Subkutangewebe kaudal, reseziert. Der Lichthaken hebt Drüse und Muskel (dual plane), kurz bevor das Implantat eingesetzt wird.
Abb. 9: Komplett gespaltener Ring (horizontal und vertikal), die Brust ist jetzt „weich". Redon Drainage 12ch axillär ausgeleitet.
Abb. 10: Einbringen des Implantates (medium profile LS 90 220cc SEBBIN).
Abb. 11: Neue Submammärfalte, schöner breast cleavage, Pocketdimensionen entsprechend der präoperativen Markierung.

2. Der Bildung eines Parenchymlappens zum Ausgleich mindergebildeter Zonen durch den Überschuss aus anderen Bereichen der Brust (meist des unteren Pols),
3. Einer Entfaltung der Brust (Technik z. B.: mammary base expansion, Botti, Gasparotti).

Zum Einsatz kommen die Technik des Dreieckslappens, des Dermislappens, des Unfurlings mit Einschlagen des subkutan präparierten Lappens nach dorsal oder ventral, des hypodermalen Faszienlappens der ventralen Bauchwand zur Füllung des unteren Pols neben dem autologen Fetttransfer und diverse weitere beschriebene Techniken. All diese Techniken und Überlegungen haben zum Ziel, das Brustgewebe homogen auf die gewünschte, neue Basis der Brust zu entfalten und mindergebildete Areale zu füllen, um so von einer spitzen zu einer runden Form der Brust zu gelangen.

Ziel und Vorteile der Parenchymlappenbildung: Durch die Präparation des Drüsenlappens kann die Herniation aufgehoben werden. Der nach kaudal einschlagene Drüsenlappen führt zu einer Mobilisation des Drüsengewebes in den Bereich des unteren Pols (Repositionierung). Hierdurch kann die spitze Form (in Kombination mit Spaltung des fibrotischen Rings und der zuvor beschriebenen Schritte) verbessert oder gar aufgehoben werden.

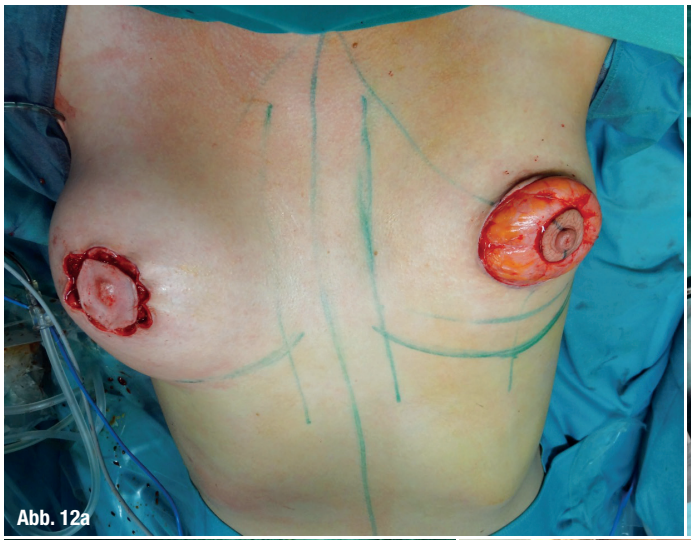
Abb. 12a

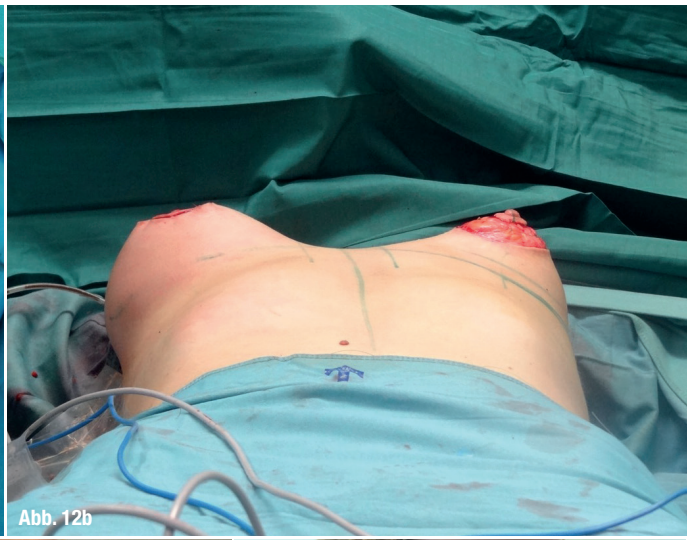
Abb. 12b

Abb. 13

Abb. 14a

Abb. 14b

Abb. 12a und b: Seitenvergleich: nach abgeschlossener Formkorrektur rechts.
Abb. 13: Seitenansicht: Natürlichkeit als Ziel.
Abb. 14a und b: Prä- und postoperativer Vergleich.

Neuformung der Brust

Die Präparation erfolgt subglandulär, subpectoral oder in der Dual-Plane-Technik.
Eine subglanduläre Präparation hat den Vorteil, dass die Drüse vollständig über dem Implantat entfaltet werden kann und ein möglicher Memory-Effekt der Unterbrustfalte, der abgeschwächt wird. Der Nachteil liegt in der Sichtbarkeit bei sehr dünnen Patientinnen. Eine subpectorale Präparation ist sehr selten – nur bei sehr schlanken Patientinnen des ersten Grades ist dies denkbar.
Die Dual-Plane-Technik wird bei schlanken Patientinnen für eine zusätzliche Bedeckung des kranialen Implantatpols, durch den M. pectoralis major, angewandt. Vorteil ist die Weichteildeckung, ein vermindertes Kapselfibroserisiko und ein insgesamt natürlicheres Aussehen, da Rippling, eine spätere Fehlpositionierung und ein unnatürliches Aussehen vermindert werden können.

Behandlung der Ptosis

In einigen Fällen kann die Behandlung der Ptosis in Erwägung gezogen werden. Die Autoren verwenden hierbei zwei Strategien.
Strategie 1: Sofern möglich erfolgt die periareoläre Straffung, ggf. in Verbindung mit einer vertikalen Straffung und der Kranialisierung der Mamille, wenn notwendig.
Strategie 2: Brustaufbau nach Entfaltung der Brust mit Implantaten und/oder ggf. Expandern bei einem starren, nicht dehnbarem/entfaltbarem unteren Pol. Durch die fehlgebildete Haut und Unterbrustfalte des unteren Pols und die schmale Basis neigt das Implantat automatisch dazu, nach kranial zu wandern (daher ist ein Brustgurt aus Sicht der Autoren obligatorisch) – ein Durchsacken des Implantates bei der tubulären Deformität ist nach Operation durch die Autoren noch nicht vorgekommen.

Diskurs erwünscht

Die Bezeichnung des „Wiener Behandlungsalgorithmus" ist bewusst gewählt und stellt den Weg der Autoren in der Behandlung der tubulären Brust dar. Dies lässt Platz für weitere Techniken und Strategien. Ein Austausch über Meinungen und Gedanken, Strategien und Wege ist ausdrücklich erwünscht und kann über die angegebenen Kontaktdaten initiiert werden._

Kontakt

Dr. med. Benjamin Gehl, HcM
Facharzt für Plastische, Rekonstruktive und Ästhetische Chirurgie; Stellvertretender ärztl. Leiter der Privatklinik Währing

Dr. med. Stefan Gärner
Facharzt für Plastische Chirurgie der Worseg Clinics

Priv.-Doz. Dr. med. Artur Worseg
Ärztlicher Leiter der Privatklinik Währing

Worseg Clinics GmbH
Sieveringer Straße 36
1190 Wien, Österreich
Tel.: +43 1 3287337-0
Fax: +43 1 3287337-33
dr.med.gehl@gmail.com
www.worseg-clinics.com

Privatklinik Währing GmbH
Kreuzgasse 17
1180 Wien

Infos zum Autor

Literatur

ANZEIGE

STADAAESTHETICS
AESTHETICS 3D
INNOVATIVES ANTI-AGING MIT SYSTEM

STADAAESTHETICS Deutschland GmbH
Königsteiner Str. 2 · 61350 Bad Homburg vor der Höhe
E-Mail: info@stadaaesthetics.de
Web: www.stadaaesthetics.ch